COLUMBIA LIBRARIES OFFSITE
HEALTH SCIENCES STANDARD
HX64055841
RD32 W72 Lehrbuch der chirurg

RECAP

COLLEGE OF PHYSICIANS AND SURGEONS
COLUMBIA UNIVERSITY
1545 GASPAR TALIACOTIUS 1599
THE JEROME P. WEBSTER
LIBRARY OF PLASTIC SURGERY

Preuru

BIBLIOTHEK DES ARZTES.

EINE SAMMLUNG MEDICINISCHER LEHRBÜCHER

FÜR

STUDIRENDE UND PRAKTIKER.

LEHRBUCH

DER

CHIRURGISCHEN OPERATIONEN

UND DER

CHIRURGISCHEN VERBÄNDE

VON

Dr. A. von WINIWARTER,
PROFESSOR DER CHIRURGIE IN LÜTTICH.

MIT 60 IN DEN TEXT GEDRUCKTEN HOLZSCHNITTEN.

STUTTGART.
VERLAG VON FERDINAND ENKE.
1895.

RD 32
W 72

Druck der Union Deutsche Verlagsgesellschaft in Stuttgart.

Inhaltsverzeichniss.

I. Theil.

Operationslehre.

I. Abschnitt.

Die Vereinigung getrennter Theile durch die Naht.

Seite

§. 1—3 . . . . . 3—8
§. 1. Nadeln, Nadelhalter, Fäden 3
§. 2. Knopfnaht. Fortlaufende oder Kürschnernaht, umschlungene Naht . . 5
Platten- oder Zapfennaht 6
§. 3. Anlegen der Nähte 6

II. Abschnitt.

Die Operationen an den Blutgefässen.

§. 4—49 . . . . . 9—54

Die Verschliessung der Gefässe in einer Continuitätstrennung.

§. 4. Temporäre und definitive Hämostase 9
§. 5. 1. Unterbindung (Ligatur). 9
§. 6. 2. Umstechung 10
§. 7. 3. Naht der Gefässwand 11
§. 8. 4. Torsion 11
§. 9. 5. Forcipressur. 11
§. 10. Naht bei Flächenblutungen 12

Die Unterbindungen in der Continuität.

§. 11. Indirecte Ligatur. Indicationen 13
§. 12. Unterbindung am Orte der Wahl. Instrumente 14
§. 13. Wahl der Unterbindungsstelle 14
§. 14. Blosslegung des Gefässes 15
Isolirung des Gefässes 16
Anlegung der Ligatur 17
§. 15. Verband und Nachbehandlung nach der Ligatur in der Continuität . 18
§. 16. Ueble Ereignisse nach der Operation 19
§. 17. Die Unterbindung der Arterien im Speciellen 20

A. Oberes Aortensystem.

1. Arteria anonyma, Truncus brachiocephalicus 20
§. 18. Topographie 20

Seite

Unterbindung 21
2. Arteria carotis communis 22
§. 19. Topographie 22
§. 20. Unterbindung 23
3. Carotis externa und ihre Zweige 26
§. 21. Topographie 26
§. 22. Unterbindung 28
§. 23. 4. Art. thyrioidea superior. Unterbindung 29
§. 24. 5. Art. lingualis. Unterbindung 29
§. 25. 6. Art. maxillaris externa. Unterbindung 31
§. 26. 7. Art. temporalis superficialis. Unterbindung 31
§. 27. 8. Art. occipitalis. Unterbindung 31
§. 28. 9. Art. auricularis poster. Unterbindung 31
§. 29. Arteria subclavia. Topographie 31
10. Unterbindung oberhalb der Clavicula 33
11. Unterbindung unterhalb der Clavicula 33
§. 30. 12. Arteria vertebralis. Unterbindung 34
§. 31. 13. Arteria thyrioidea infer. Unterbindung 34
§. 32. 14. Arteria mammaria interna. Unterbindung 35
§. 33. 15. Arteria axillaris. Topographie 35
§. 34. Unterbindung 36
§. 35. Arteria brachialis und ihre Zweige. Topographie 38
§. 36. 16. Unterbindung im Sulcus bicipitalis internus 39
17. Unterbindung in der Ellbogenbeuge 39
18. Art. collateralis radialis. Unterbindung 39
§. 37. 19. Art. radialis. Unterbindung 40
§. 38. 20. Art. ulnaris. Unterbindung 41
21. Unterbindung der Hohlhandbogen 41

B. Unteres Aortensystem.

§. 39. Aorta abdominalis. Topographie 41
22. Aorta abdominalis. Unterbindung 42
§. 40. Art. iliaca communis. Unterbindung 42
23. Art. iliaca interna. Unterbindung 43
24. Art. glutaea super. Unterbindung 44
25. Art. glutaea inferior seu ischiadica. Unterbindung 44
§. 41. 26. Art. iliaca externa. Unterbindung 44
§. 42. Arteria femoralis. Topographie 45
§. 43. 27. Unterbindung der Art. femoralis im Trigonum inguinale 46
28. 29. 30. Unterbindung der Art. femoralis im mittleren Drittel, am Adductorenschlitze und in der Kniekehle (Art. poplitea) 47
§. 44. Endäste der Art. femoralis. Topographie 48
§. 45. 31. Art. tibialis antica. Unterbindung 49
32. Art. dorsalis pedis. Unterbindung 50
§. 46. 33. Art. tibialis postica. Unterbindung 50
§. 47. 34. Art. peronea. Unterbindung 51
§. 48. Die Unterbindungen in der Continuität der Venen 52
§. 49. Der Aderlass 53

III. Abschnitt.

Die Amputationen der Gliedmassen.

§. 50—108 . . . . . 55—124

A. Allgemeiner Theil.

§. 50. Amputation in der Continuität und in der Contiguität (Exarticulation) 55
§. 51. Indicationen 55

Methoden der Amputation im Allgemeinen.

§. 52. Typen der Schnittführung 57
§. 53. Cirkelschnitt, Lappenschnitt, Ovalärschnitt 58

Seite
§. 54. Instrumentenapparat 60
§. 55. Lagerung des Kranken und Stellung des Operateurs und der Assistenten 61
§. 56. Vorbereitungen zur Amputation 61
§. 57. Ausführung der Operation. Cirkelschnitt 62
§. 58. Amputation an Extremitäten mit zwei Knochen 64
§. 59. Lappenschnitte. Bildung der Lappen 65
§. 60. Ovalärschnitt 66
§. 61. Absetzung des Knochens 66
§. 62. Versorgung des Stumpfes 67
§. 63. Naht der Wunde. Nachbehandlung 68
§. 64. Ueble Ereignisse nach der Amputation 69

I. Amputationen und Exarticulationen an der oberen Extremität.

§. 65. An den Fingern 70
Amputation der Phalangen 70
Exarticulation der Phalangen 71
§. 66. Exarticulation im Metacarpophalangealgelenke 72
§. 67. Exarticulation der 4 Finger in den Metacarpophalangealgelenken mit Erhaltung des Daumens 73
§. 68. Amputation eines Metacarpusknochens 73
§. 69. Amputation der 4 Mittelhandknochen mit Erhaltung des Daumens . . 74
§. 70. Exarticulation des Daumens mit seinem Metacarpus 74
Exarticulation des kleinen Fingers mit seinem Metacarpus 75
§. 71. Exarticulation der 4 Metacarpalknochen mit Erhaltung des Daumens . 76
§. 72. Exarticulation im Handgelenke 76
§. 73. Amputation des Vorderarmes 77
a) mittelst Cirkelschnittes 78
b) mittelst volaren Lappens 79
§. 74. Exarticulation im Ellbogengelenke. Anatomisches 79
§. 75. a) mittelst einfachen Lappenschnittes 80
b) mittelst doppelten Lappenschnittes 80
§. 76. Amputation des Oberarmes 81
§. 77. Exarticulation im Schultergelenke 81
a) mittelst Lappenschnittes 82
b) mittelst Ovalärschnittes 83
§. 78. Präventive Hämostase 84
§. 79. Exarticulation des ganzen Schultergürtels 85

II. Amputationen und Exarticulationen an der unteren Extremität.

§. 80. Im Bereiche des Fusses 86
Anatomische Verhältnisse des Fusses 87
§. 81. Regeln für die Wahl der Amputationsstelle 90
Exarticulation der Zehenphalangen 90
§. 82. Exarticulation der Mittelfussknochen in den Tarsometatarsalgelenken. Anatomie 91
§. 83. Exarticulation eines Metatarsus 92
Exarticulation des Metatarsus hallucis 92
Amputation eines Metatarsus 93
§. 84. Exarticulation aller Metatarsi. Exarticulatio tarso-metatarsea. Lisfranc'sche Operation 93
§. 85. Exarticulation in dem Gelenke zwischen Talus und Calcaneus einerseits und Naviculare und Cuboideum andererseits. Exarticulatio mediotarsea. Chopart'sche Operation 95
§. 86. Exarticulation in dem Gelenke zwischen Talus und Calcaneus (Exarticulatio pedis sub talo) nach Malgaigne. Anatomie 97
Ausführung 98
§. 87. Exarticulation im Sprunggelenke. Exarticulatio pedis. Anatomie . . 99
§. 88. Exarticulation des Fusses nach Syme 100
§. 89. Exarticulation im Tibiotarsalgelenke mit Erhaltung eines Weichtheilknochenlappens aus der Ferse. Pirogoff's osteoplastische Amputation 101
§. 90. Bildung des Fersenlappens 103

Seite
§. 91. Vereinigung des Fersenlappens mit dem Unterschenkelstumpfe . . 104
§. 92. Modificationen der Pirogoff'schen Operation 105
§. 93. Amputation des Fusses in querer Richtung 106
Therapeutischer Werth der für den Fuss anwendbaren Amputationsmethoden 107
§. 94. Wahl der Methoden 109
§. 95. Amputation des Unterschenkels. Anatomie 109
§. 96. Amputationstypen für den Unterschenkel 110
§. 97. Osteoplastische Amputation des Unterschenkels nach Bier. . . . 112
§. 98. Exarticulation im Kniegelenke. Anatomie 114
§. 99. Ausführung der Operation 114
§. 100. Behandlung des Stumpfes 116
§. 101. Supracondyläre osteoplastische Amputation nach Gritti. 116
§. 102. Intercondyläre osteoplastische Amputation nach Sabanejeff . . . 117
§. 103. Amputation des Oberschenkels 119
§. 104. Exarticulation des Schenkels im Hüftgelenke. Anatomie 120
§. 105. Indicationen 120
§. 106. Präventive Hämostase 121
§. 107. a) Exstirpation des Schenkels (Verneuil, E. Rose) 122
§. 108. b) Amputation des Oberschenkels mit darauffolgender subperiostaler Auslösung des Schenkelkopfes (v. Pitha, v. Volkmann) . . . 123
Elastische Umschnürung nach Trendelenburg-Wyeth. 124

IV. Abschnitt.
Die Resectionen.

§. 109—191 . . . . . 125—222
§. 109. Allgemeines 125
§. 110. Indicationen 126
§. 111. Instrumentenapparat 127
§. 112. Allgemeines über die Technik der Resectionen 128
Freilegung und Isolirung des zu resecirenden Theiles 128
§. 113. Entfernung des zu resecirenden Theiles 130
§. 114. Vereinigung der Resectionswunde 130

Resectionen an der oberen Extremität.

§. 115. Resection der Interphalangeal- und Metacarpophalangealgelenke . . 131
§. 116. Resection der Carpometacarpalgelenke 132
§. 117. Resectionen am Handgelenke. 132
§. 118. Totale Resection mittelst dorsoradialen Schnittes 133
§. 119. Totale Resection mittelst dorsoulnaren Schnittes. 134
§. 120. Resection der Gelenkenden des Vorderarmes mittelst Bilateralschnittes 135
§. 121. Resection in der Continuität der Ulna 136
§. 122. Resection in der Continuität des Radius 136
§. 123. Resection des Ellbogengelenkes 136
§. 124. Resection mittelst hinteren Längsschnittes 138
§. 125. Partielle Resectionen: a) des Radiusköpfchens 139
b) des Radius und des Humerus 139
§. 126. Arthrectomie des Ellbogengelenkes 139
§. 127. Resection der Humerusdiaphyse. 142
§. 128. Resection des Schultergelenkes von vorne her 142
§. 129. Resection des Schultergelenkes von hinten her 145
§. 130. Nachbehandlung. Isolirte Resection der Gelenkpfanne 148
§. 131. Resection der Scapula 148
§. 132. Resection der Clavicula. 149

Resectionen an der unteren Extremität.

§. 133. Resectionen an den Zehen und an den Metatarsusknochen 149
§. 134. Resection der Metatarsotarsalgelenke 150
§. 135. Resectionen an den Tarsusknochen. Tarsectomie 150

Seite
Tarsectomia anterior totalis 151
§. 136. Querexcision der Tarsusknochen 153
Resection durch longitudinale Spaltung des Fusses 154
§. 137. Keilförmige Osteotomie des Tarsus 155
Ogston's Operation des Plattfusses 155
Gleich's Operation des Plattfusses 156
§. 138. Isolirte Resection des Talus 157
§. 139. Isolirte Resection des Calcaneus 158
§. 140. Resection des Gelenkes zwischen Talus und Calcaneus 159
§. 141. Totale Resection des Talus und des Calcaneus. Resectio Tarsa seu Tarsectomia poster. totalis 160
§. 142. Totale Resection des Tarsus. Tarsectomia totalis 161
§. 143. Atypische Resectionen im Bereiche des Tarsus und Metatarsus . . 162
§. 144. Resection des Fussgelenkes 163
§. 145. Totale Resection mit bilateralem Längsschnitte 164
§. 146. Totale Resection mit äusserem seitlichen Querschnitte 165
§. 147. Arthrectomie des Fussgelenkes 166
§. 148. Osteoplastische Resection des Tarsus nach Wladimiroff-Mikulicz 167
Modificationen derselben 169
§. 149. Arthrodese des Fussgelenkes 171
§. 150. Isolirte Resection des unteren Endes der Tibia 173
Isolirte Resection des unteren Endes der Fibula 174
Resection des unteren Drittels beider Unterschenkelknochen . . . 174
Resection in der Continuität der Fibula 174
Resection in der Continuität der Tibia 175
§. 151. Lineäre Osteotomie und keilförmige Resection der Tibia. 175
§. 152. Arthrotomie und Resection des Kniegelenkes 176
§. 153. Totale Resection des Kniegelenkes 177
§. 154. Arthrectomie des Kniegelenkes 179
§. 155. Resection der Patella 181
§. 156. Bogenförmige Resection bei Beugungsankylosen des Kniegelenkes . 181
§. 157. Lineäre Osteotomie und Keilexcision an der Tibia und am Femur . 182
§. 158. Resection der Femurdiaphyse 182
§. 159. Lineäre Osteotomie und Resectio femoris cuneiformis subtrochanterica 182
§. 160. Resection des Hüftgelenkes 184
§. 161. Resection des Hüftgelenkes mit temporärer Resection des grossen Trochanters 186
§. 162. Resection des Hüftgelenkes von der Vorderseite aus 187
§. 163. Nachbehandlung 188
§. 164. Arthrotomie und Arthrectomie des Hüftgelenkes 189
§. 165. Resection der Hüftgelenkspfanne 190
§. 166. Operation der congenitalen Hüftgelenksluxation nach Hoffa und Lorenz 192
§. 167. Arthrodese des Hüftgelenkes 193
§. 168. Resection einer Beckenhälfte 194

Resectionen im Bereiche des Schädels.

§. 169. Resection der Schädelknochen, Trepanation, Craniectomie 195
§. 170. Ausführung der Operation mittelst des Trepans 196
§. 171. Trepanation mittelst des Meissels 197
Temporäre Resection mit Bildung eines Weichtheilknochenlappens . 198
§. 172. Lineäre Craniectomie (Lannelongue) 199
§. 173. Bestimmung des Ortes, wo trepanirt werden soll 200
§. 174. Lage des Sulcus centralis und der Sylvischen Spalte 201
§. 175. Messinstrumente von A. Köhler und Schenk 201
§. 176. Bestimmung der Centren für die Extremitäten, für die Gesichts- und Rumpfmuskeln u. s. w. 203
§. 177. Freilegung der Sinus durae matris 204
Freilegung des Kleinhirns 205
§. 178. Freilegung der Arteria meningea media 205
§. 179. Trepanation des Warzenfortsatzes 207
§. 180. Trepanation zur Punction der Gehirnventrikel 209
§. 181. Trepanation des Sinus frontalis 210

Seite

Resectionen am Gesichtsschädel.

§. 182. Resection des Oberkiefers. Vorbereitungen. Hautschnitte 210
§. 183. Totale Resection eines Oberkiefers 211
§. 184. Temporäre Resection eines Oberkiefers 214
Osteoplastische Resection beider Oberkiefer 215
§. 185. Partielle Resectionen des Oberkiefers 216
§. 186. Totale Resection des Unterkiefers 217
§. 187. Partielle Resection des Unterkiefers 218
§. 188. Temporäre Resection des Unterkiefers 219
§. 189. Bemerkungen über die Nachbehandlung nach den Resectionen der Kiefer 219

Resectionen am Stamme.

§. 190. Resection der Rippen 221
§. 191. Thoracotomie 221

V. Abschnitt.

Die Operationen an den Nerven.

§. 192—217 . . . . . 223—243
§. 192. Die Nervennaht. 223
§. 193. Aufsuchung der Nerven in ihrer Continuität. Indicationen 225

Freilegung der Nerven am Kopfe.

§. 194. Aeste des Trigeminus. I. Ast. Topographie 226
§. 195. Nervus frontalis und Nervus supraorbitalis 226
II. Ast. Topographie 227
§. 196. Nervus infraorbitalis 227
§. 197. Nervus zygomaticus 228
§. 198. Nervi alveolares superiores 228
§. 199. Nervus supramaxillaris am Foramen rotundum 228
§. 200. III. Ast. Topographie 229
§. 201. Nervus buccinatorius 230
§. 202. Nervus auriculo-temporalis 230
§. 203. Nervus lingualis 230
§. 204. Nervus mentalis 231
§. 205. Nervus alveolaris inferior 231
§. 206. Nervus lingualis nach Velpeau-Linhart 232
§. 207. Ramus inframaxillaris am Foramen ovale 233
§. 208. Freilegung des III. Astes mittelst temporärer Resection des Unterkiefers 234
§. 209. Resection des Trigeminus innerhalb der Schädelhöhle 234
§. 210. Durchtrennung des Trigeminus hinter dem Ganglion Gasseri . . . 235
§. 211. Nervus facialis 238

Freilegung der Nerven am Halse.

§. 212. Nervus accessorius Willisii. 239
§. 213. Plexus cervicalis 239
§. 214. Plexus brachialis 240

Freilegung der Nerven am Stamme.

§. 215. Nervi intercostales 240

Freilegung der Nerven an den Extremitäten.

§. 216. Nerven der oberen Extremität 241
§. 217. Nerven der unteren Extremität 242

Seite

VI. Abschnitt.
Die Operationen an den Muskeln und Sehnen.

§. 218—224 . . . . . 244—253
§. 218. Tenotomie und Myotomie. Allgemeines 244
§. 219. Subcutane Tenotomie der Achillessehne 245
§. 220. Ueble Ereignisse 248
§. 221. Durchschneidung (Myotomie) des M. sternocleidomastoideus 248
§. 222. Sehnennaht 249
§. 223. Ausführung der Operation 250
§. 224. Vereinigung veralteter Continuitätstrennungen. Sehnenplastik . . 252

VII. Abschnitt.
Die Operationen an den Respirationsorganen.

§. 225—236 . . . . . 254—267
§. 225. Eröffnung der Luftwege 254
§. 226. Topographie des Larynx und der Trachea 254
§. 227. Indicationen der Tracheotomie 255
§. 228. Instrumente 257
§. 229. Soll der Patient narkotisirt werden? 257
§. 230. Ausführung der Tracheotomie 257
§. 231. Anwendung des Thermocauters 261
§. 232. Zufälle während der Operation 262
§. 233. Laryngofissur 264
§. 234. Laryngotomia transversa 264
§. 235. Exstirpation des Larynx 265
§. 236. Resection des Larynx 266

VIII. Abschnitt.
Die Operationen an den Verdauungsorganen.

§. 237—264 . . . . . 268—306
§. 237. Exstirpation der Zunge 268
§. 238. Vom Munde aus 270
§. 239. Nach einer Voroperation 271
Die Pharyngotomie und die Exstirpation des Pharynx . . 272
§. 240. Pharyngotomia mediana 272
§. 241. Pharyngotomia lateralis 273
§. 242. Die Oesophagotomie und die Resectio oesophagi 274
§. 243. Oesophagotomia externa 275
§. 244. Resection des Oesophagus 277
Die Operationen am Magen und am Darmcanale 277
§. 245. Darmnaht, Enterorrhaphie 277
§. 246. Partielle Enterorrhaphie 277
§. 247. Totale (circuläre) Enterorrhaphie 279
§. 248. Circuläre Resection des Darmes 281
§. 249. Enteroanastomose 283
§. 250. Anlegung einer Darmfistel und eines Anus praeternaturalis . . . 286
§. 251. Gastrostomie 287
§. 252. Resection des Magens 289
§. 253. Pylorusresection mit Duodenostomie 291
§. 254. Gastroenterostomie 293
§. 255. Pyloroplastik 295
Die Radicaloperation der Hernien 296
§. 256. Indicationen 296

Seite
§. 257. Aeltere Methoden 296
§. 258. Radicaloperation des Leistenbruches nach Mac Ewen 297
§. 259. Radicaloperation des Leistenbruches nach Bassini 298
§. 260. Radicaloperation des Leistenbruches nach Wölfler 301
§. 261. Radicaloperation des Schenkelbruches 302
§. 262. Radicaloperation des Nabelbruches 303
§. 263. Exstirpation des Rectum 304
§. 264. Freilegung der Prostata und der Samenblasen. Präventiver Anus praeternaturalis 306

IX. Abschnitt.

Die Operationen an der Leber und an der Gallenblase.

§. 265—270 . . . . . 307—311
§. 265. Operation des Echinococcus der Leber 307
Eröffnung von Leberabscessen 308
§. 266. Resection der Leber 308
§. 267. Operationen an den Gallenwegen 308
§. 268. Cholecystotomie und Cholecystostomie 308
§. 269. Exstirpation der Gallenblase, Cholecystectomie 310
§. 270. Cholecystenterostomie 310

X. Abschnitt.

Die Operationen an der Milz und dem Pankreas.

§. 271—272 . . . . . 312—313
§. 271. Exstirpation der Milz, Splenectomie 312
§. 272. Operation der Pankreascysten 313

XI. Abschnitt.

Die Operationen an den Harnorganen.

§. 273—287 . . . . . 314—326
§. 273. Nephrotomie. Indicationen. Methoden 314
§. 274. Nephrectomie 315
§. 275. Nephrorrhaphie 316
Die äussere Urethrotomie (Boutonnière) 317
§. 276. Topographie der männlichen Harnröhre 317
§. 277. Ausführung der Operation 318
Urethroplastik 319
§. 278. Perinealer Medianschnitt 319
Der Blasenschnitt, Steinschnitt, Cystotomie 320
§. 279. Methoden 320
§. 280. Topographie der Blase 320
§. 281. Indicationen des hohen Blasenschnittes 321
§. 282. Ausführung der Operation 322
§. 283. Extraction des Steines. Entfernung des hypertrophischen mittleren Prostatalappens. Catheterismus posterior 323
§. 284. Behandlung der Blasenwunde 324
Nachbehandlung 324
§. 285. Blasennaht 325
§. 286. Resection des Ramus horizontalis ossis pubis 325
§. 287. Perinealschnitt zur Freilegung der Prostata und der Samenblasen . 326

XII. Abschnitt.

Die Operationen an den männlichen Geschlechtsorganen.

§. 288—292 . . . . . 327—331
§. 288. Operation der Phimose. Incision 327

Seite
§. 289. Beschneidung. Circumcision 328
§. 290. Plastische Circumcision 328
§. 291. Amputation des Penis 329
§. 292. Entfernung des Hodens, Castration 330

XIII. Abschnitt.

Die Operationen an der Brustdrüse.

§. 293—294 . . . . . 332—333
§. 293. Amputation und Exstirpation der Mamma 332
§. 294. Typische Ausräumung der Achselhöhle 333

XIV. Abschnitt.

Die plastischen Operationen an der Haut und an den Schleimhäuten.

§. 295—338 . . . . . 334—382
§. 295. Allgemeines über plastische Operationen 334
§. 296. Arten der Plastik 334
§. 297. Plastik durch Verziehung 335
§. 298. Plastik durch Lappenbildung 336
§. 299. Vorzeichnen und Ausschneiden des Lappens 337
§. 300. Brückenlappen. Italienische Methode der Plastik 337

Plastische Operationen, die im Gesichte vorgenommen werden.

Plastische Operationen an den Lippen.

§. 301. Ersatz der Lippe. Cheiloplastik 338
§. 302. 1. Cheiloplastik an der Unterlippe 338
§. 303. Ersatz der Unterlippe nach Exstirpation von Carcinomen 339
§. 304. Stomatopoiesis, Stomatoplastik 340
§. 305. Ersatz des Lippenrothes 340
§. 306. 2. Cheiloplastik an der Oberlippe 341
§. 307. Operation der Hasenscharte 342
Entwicklung der Lippen- und Kieferspalten 342
Wann soll man operiren? 343
§. 308. Vorbereitungen und Ausführung der Operation 344
§. 309. Operation der einfachen einseitigen Hasenscharte 345
§. 310. Verband nach der Operation 346
§. 311. Modificationen der typischen Operation 347
§. 312. Verfahren bei starker Spannung der Spaltränder 349
§. 313. Schiefstand des Zwischenkiefers 350
§. 314. Operation bei doppelseitiger Lippenspalte 350
§. 315. Operation der complicirten doppelten Hasenscharte mit proëminirendem Bürzel 351
§. 316. Spätere Correcturen 354

Plastische Operationen an der Nase.

§. 317. Rhinoplastik 354
§. 318. Totale Rhinoplastik aus der Stirne 355
§. 319 Totale Rhinoplastik aus der Wangenhaut 358
§. 320. Totale Rhinoplastik aus der Haut des Armes 358
§. 321. Resultate der Operation 359
§. 322. Hauptschwierigkeiten der Operation 359
§. 323. Bildung eines Hautperiostknochenlappens 360
§. 324. Operation zum Ersatze des beweglichen Theiles der Nase 361
§. 325. Partielle Rhinoplastik 361
§. 326. Behandlung der eingesunkenen Nase 362
§. 327. Erweiterung der Nasenlöcher. Geraderichtung des Septum 365

Seite

Plastiken an der Wange.

§. 328. Ersatz der Haut und der Schleimhaut (Meloplastik) 366
§. 329. Ersatz der Schleimhaut allein 368

Plastiken an den Augenlidern.

§. 330. Operation des narbigen Ectropion (Blepharoplastik). Ersatz der Lider 369

Plastische Operationen in der Mundhöhle.

1. Die Vereinigung der Defecte des weichen Gaumens, Gaumensegelnaht, Staphylorrhaphie.

§. 331. Allgemeines 371
§. 332. Ausführung der Operation 372

2. Die Vereinigung der Defecte des harten Gaumens, Uranoplastik.

§. 333. Ausführung der Operation 374

Plastische Operationen am Stamme und an den Extremitäten.

§. 334. Allgemeines. Methoden des Ersatzes der Defecte 375
§. 335. Plastik mit frischen Lappen 377
§. 336. Plastik mit granulirenden Lappen 379
§. 337. Plastiken bei Epispadie und Ectopia vesicae 380
§. 338. Plastiken bei Hypospadie 382

II. Theil.

Verbandlehre.

I. Abschnitt.

Der Wundverband.

§. 1—23 . . . . . 385—410
§. 1. Zweck des Wundverbandes 385
§. 2. Vorbereitungen 386
§. 3. Desinfection des Operationsraumes und seiner Geräthe 386
§. 4. Reinigung und Desinfection des Chirurgen und des Patienten . . . 387
§. 5. Desinfection der Schleimhauthöhlen 388
§. 6. Bekleidung des Chirurgen 389
§. 7. Sterilisation der Instrumente 389
§. 8. Zubereitung und Sterilisation der Naht- und Ligaturfäden 391
§. 9. Bereitung und Sterilisation der Verbandstoffe 391
§. 10. Bereitung der antiseptischen Verbandstoffe 394
§. 11. Die wichtigsten antiseptischen Substanzen 395
§. 12. Antiseptische Gemenge 398
§. 13. Anlegung des typischen antiseptischen Verbandes 398
§. 14. Heilung unter dem feuchten Blutschorfe 400
§. 15. Behandlung verdächtiger Wunden 401
§. 16. Durchführung des antiseptischen Verbandes 402
§. 17. Verfahren bei Wunden mit Substanzverlust 403
§. 18. Permanente antiseptische Irrigation 404

Seite
§. 19. Antiseptische Tamponade 406
§. 20. Anwendung der feuchten Wärme. Permanente Immersion 407
§. 21. Behandlung der Wunden der Schleimhauthöhlen 407
§. 22. Oberflächliche Wunden 408
§. 23. Dauerverbände 408
§. 24. Fixirung, Immobilisirung und Lagerung des verbundenen Körpertheiles 409

II. Abschnitt.
Binden verbände.

§. 25—34 . . . . . 411—417
§. 25. Zweck der Bindenverbände 411
§. 26. Anlegen der Binden 411
§. 27. Zweiköpfige und Scultet'sche Binde 413
§. 28. Bindenverbände am Kopfe 413
§. 29. Bindenverbände an der oberen Extremität 414
§. 30. Desault'scher Verband 415
§. 31. Bindenverbände am Thorax und am Abdomen 416
§. 32. Bindenverbände an der unteren Extremität 416
§. 33. Bindenverbände am Becken 417
§. 34. Tücherverbände 417

III. Abschnitt.
Immobilisirende Verbände.

§. 35—45 . . . . . 418—432

Schienenverbände.

§. 35. Allgemeines 418
§. 36. Starre Schienen 418
§. 37. Plastische Schienen 420

Erhärtende Verbände.

§. 38. Allgemeines 421
§. 39. Gypsverband. Arten desselben. Indicationen 421
§. 40. Herstellung der Gypsbinden 424
§. 41. Gypsbindenverband. Unterlage des Gypsverbandes. Vorsichtsmassregeln. Abnehmen des Gypsverbandes 424
§. 42. Modificationen und Combinationen des Gypsverbandes 426
§. 43. Kleisterverband nach Seutin. Verband mit Organtinbinden . . . 428
§. 44. Wasserglasverband 429
§. 45. Leimverband. Herstellung von Apparaten mittelst desselben . . . 430

IV. Abschnitt.
Extensions- oder Distractionsverbände.

§. 46—55 . . . . . 433—441
§. 46. Allgemeines 433
§. 47. Heftpflasterextensionsverband 434
§. 48. Volkmann'scher Schlitten 435
§. 49. Improvisation desselben 436
§. 50. Extensionsapparat für die obere Extremität. 437
§. 51. Extensionsapparate für die Wirbelsäule 439
§. 52. Elastische Extension 439
§. 53. In Verbindung mit Heftpflasterzug 439
§. 54. Redressement der Gelenke 440
§. 55. Elastischer Zug an der Wirbelsäule. Spiralfedern und Pendel. Elastischer Druck 441

Seite

V. Abschnitt.
Provisorische, Transport- und Geh-Verbände.

§. 56—68 . . . . . 443—455
§. 56. Fixirung der oberen Extremität 443
§. 57. Fixirung der unteren Extremität 444
§. 58. Transportschienen 445
§. 59. Die sog. Gehverbände. Princip des Gehverbandes 445
§. 60. Gehverbände für den Oberschenkel 446
§. 61. Gehverbände für den Unterschenkel 447
§. 62. Vortheile des Gehverbandes 450

Anhang. Hülfsapparate zum Anlegen der Verbände.

§. 63. Volkmann's Beckenstütze 451
§. 64. v. Hacker's Apparat 452
§. 65. v. Dittel's Apparat 453
§. 66. Bindenzügel 453
§. 67. Articulirter, zweizeitiger Gypsverband 454
§. 68. Suspensionsapparat von Sayre 454

Sachregister 456

Namenregister 469

Verzeichniss der Abbildungen.

Seite

Fig. 1. Hautschnitt *a* zur Unterbindung der Art. anonyma, *b* zur Unterbindung der Art. subclavia unterhalb der Clavicula 21

Fig. 2. Hautschnitt zur Unterbindung *a* der Art. carotis communis, *b* der Art. lingualis, *c* der Art. subclavia oberhalb des Schlüsselbeines 24

Fig. 3. Hautschnitt zur Unterbindung *a* der Art. axillaris, *b* der Art. brachialis 37

Fig. 4. Hautschnitt zur Unterbindung *a* der Art. brachialis in der Ellbogenbeuge, *b b* der Art. radialis, *c c* der Art. ulnaris, *d* des Arcus volaris sublimis, *e* des Arcus volaris profundus 40

Fig. 5. Hautschnitt zur Unterbindung *a* der Art. glutaea super., *b* der Art. glutaea infer. seu ischiadica 43

Fig. 6. Hautschnitte zur Unterbindung *a* der Art. iliaca ext., *b* der Art. femoralis im Trigonum inguinale, *c* der Art. femoralis in der Mitte des Schenkels, *d* der Art. femoralis am Adductionsschlitze 43

Fig. 7. Hautschnitte zur Unterbindung der Art. femoralis in der Kniekehle (Art. poplitea) 48

Fig 8. Hautschnitte zur Unterbindung *a*, *b* der Art. tibialis antica, *c* der Art. dorsalis pedis 49

Fig. 9. Hautschnitte zur Unterbindung der Arteria tibialis postica 50

Fig. 10. Hautschnitte zur Unterbindung der Art. peronea 52

Fig. 11. Die verschiedenen Typen der Amputationen und Exarticulationen. *A* Cirkelschnitt. Amputation des Oberarmes. *B B* Doppelter Lappenschnitt, zwei gleich grosse Lappen. Amputation des Oberarmes. *C C* Doppelter Lappenschnitt, grosser vorderer, kleiner hinterer Lappen. Exarticulation im Ellbogengelenke. *D D* Einfacher Lappenschnitt. Grosser vorderer Lappen. Amputation des Vorderarmes. *E E* Ovalärschnitt à raquette. Exarticulation im Schultergelenke. *F F* Einfacher Lappenschnitt 59

Fig. 12. Dorsalfläche der Hand, Schnittführung bei den Exarticulationen und Amputationen im Bereiche der Hand. *A* Exarticulation der letzten Phalanx, einfacher Volarlappen. *B* Exarticulation der zweiten Phalanx, doppelter Lappen. *C C* Exarticulation der 4 Finger in den Metacarpophalangealgelenken, doppelter Lappen. *D D* Amputation der 4 Metacarpi mit Erhaltung des Daumens, doppelter Lappen. *F* Exarticulation der 1. Phalanx des Daumens, Ovalärschnitt. *G G* Exarticulation des Metacarpus pollicis, Schnitt en raquette. *g* Exarticulation des Metacarpus digit. IV., Schnitt en raquette. *H H* Exarticulation des Handgelenkes, Cirkelschnitt 70

Fig. 13. Volarfläche der Hand und des Vorderarmes. Schnittführung bei den Exarticulationen und Amputationen im Bereiche der Hand und des Vorderarmes. *A* Exarticulation der letzten Phalanx. *B* Exarticulation der zweiten Phalanx. *C C* Exarticulation der 4 Finger. Volarlappen. *D D* Amputation der 4 Meta-

Seite

carpi. Volarlappen. *EE* Exarticulation der 4 Metacarpi mit Erhaltung des Daumens. Volarlappen. *F* Exarticulation der 1. Phalanx des Daumens. Ovalärschnitt. *G* Exarticulation des Metacarpus pollicis. Schnitt en raquette. *II* Amputation des Vorderarmes, oberhalb des Handgelenkes. Cirkelschnitt. *KK* Amputation des Vorderarmes, grosser Volar-, kleiner Dorsallappen. *LL* Exarticulation des Vorderarmes, grosser Volar-, kleiner Dorsallappen 71

Fig. 14. Schnittlinien für die Exarticulationen im Bereiche des Fusses. Dorsalfläche. *a a* Exarticulation der letzten Phalanx. Doppelter Lappenschnitt. *b b* Exarticulation der ersten Phalanx der grossen Zehe. Ovalärschnitt. *c c* Exarticulation der zweiten Phalanx. Doppelter Lappenschnitt. *d d* Exarticulation des Metatarsus dig. V. Schnitt en raquette. *A A* Dorsalschnitt für die Exarticulation des Metatarsus nach Lisfranc. *B B* Dorsalschnitt für die Exarticulation nach Chopart. *C C* Dorsalschnitt für die Exarticulatio subtalica. *D D* Dorsalschnitt für die osteoplastische Amputatio pedis nach Pirogoff. *E E* Dorsalschnitt für die Exarticulatio pedis nach Syme 90

Fig. 15. Schnittlinien für die Exarticulationen im Bereiche des Fusses. Mediale Seite des Fusses. Die Bezeichnung ist dieselbe wie in Fig. 14. *a a* Exarticulation der letzten Phalanx. *b b* Exarticulation des Metatarsus hallucis. Schnitt en raquette. *A A A* Exarticulation nach Lisfranc. *B B B* Exarticulation nach Chopart. *C C* Exarticulatio subtalica. *D D D* Amputatio pedis osteoplastica nach Pirogoff. *E E E* Exarticulatio pedis nach Syme 93

Fig. 16. Schnittlinien für die Exarticulationen im Bereiche des Fusses. Laterale Seite des Fusses. Die Bezeichnung ist dieselbe wie in Fig. 15 und 14. *A A A* Exarticulation nach Lisfranc. *B B B* Exarticulation nach Chopart. *C C* Exarticulatio subtalica. *D D D* Amputatio pedis osteoplastica nach Pirogoff. Die gezackten Linien bedeuten die Richtung der Durchsägung bei der Pirogoff'schen Operation. *E E E* Exarticulatio pedis nach Syme 98

Fig. 17. *A A* Supramalleoläre Amputation des Unterschenkels. Cirkelschnitt. *B B* Amputation des Unterschenkels in der Mitte. Einfacher Lappenschnitt. *C C* Exarticulation im Kniegelenke. Doppelter Lappenschnitt. *D D* Exarticulation im Kniegelenke nach Gritti. Die gezackten Linien bezeichnen die Sägeschnitte 111

Fig. 18. Osteoplastische Amputation des Unterschenkels (Bier). *t* Tibia. *f* Fibula nach der Keilresection. *p* Periostbrücke. Rechts der vernähte Stumpf in situ 113

Fig. 19. Schnittlinien für die Amputation und Exarticulation des Oberschenkels. *A A* Amputation des Oberschenkels, 2 gleichgrosse seitliche Lappen. *B B* Amputation des Oberschenkels. Ovalärschnitt. *D D D* Exarticulation im Hüftgelenke. Ovalärschnitt en raquette 119

Fig. 20. Hautschnitt für die Resection des Ellbogengelenkes. Angelschnitt nach Kocher 137

Fig. 21. Hautschnitte für die Resection des Ellbogengelenkes. *A A* hinterer Längsschnitt nach B. v. Langenbeck. *B B* hinterer Bajonettschnitt nach Ollier 137

Fig. 22. Hautschnitt für die Resection des Schultergelenkes. Vorderer Schrägschnitt nach Ollier 143

Fig. 23. Hautschnitt: *A A* für die Resection des Schultergelenkes von hinten her, nach Kocher. *B B B* für die Resection der Scapula 145

Fig. 24. *A A* Hautschnitt für die Resectio tali nach P. Vogt. *B B* Hautschnitt. *b b b b* Sägeschnitte für die Resectio tarsea posterior nach Kocher. 157

Fig. 25. *A A A* Hautschnitt zur Resectio calcanei nach Ollier-Kocher. *B B* Hautschnitt zur Resection des Fussgelenkes. Aeusserer Querschnitt nach Kocher 158

Seite

Fig. 26. *BBB* Weichtheilschnitte, *bb—bb* Sägeschnitte zur osteoplastischen Resection des Tarsus nach Wladimiroff-Wikulicz. *CC* Weichtheilschnitt, *cc—cc* Sägeschnitte zur osteoplastischen Resection des unteren Drittels des Unterschenkels (Kocher) 168

Fig. 27. Geheilter Stumpf nach osteoplastischer Resection des Tarsus nach Wladimiroff-Mikulicz (nach Kocher) 169

Fig. 28. Resection des Kniegelenkes nach Kocher, mit bogenförmiger Absägung der Knochenenden 177

Fig. 29. *A* Keilexcision der Tibia. *B* Lineare Osteotomie des Femur . . . 183

Fig. 30. *AA* Schnitt für die Osteotomia subtrochanterica (Volkmann). *BB* Schnitt für die Hüftgelenksresection nach White 183

Fig. 31. *AA* Resection des Hüftgelenkes. Hinterer Winkelschnitt nach Kocher. *BB* Schnitt zur Resection des Darmbeines nach Kocher 184

Fig. 32. Trepanation zur Freilegung der Art. meningea media nach Krönlein 206

Fig. 33. Trepanation: *a* zur Freilegung der Art. meningea media nach P. Vogt, *b* des Antrum mastoideum, *c* zur Freilegung des Sinus transversus, *d* zur Punction des Seitenventrikels und zur Freilegung des otitischen Hirnabscesses, *e* zur Freilegung des Nervus alveolaris infer. *AAAAA* Durchtrennungslinie der Knochen bei der temporären Resection des Oberkiefers nach v. Langenbeck 207

Fig. 34. Trepanation: *S* des Sinus frontalis, *H* des Antrum Highmori. — Resection des Oberkiefers. Die dunkle Linie *ABCDEFG* bezeichnet die Durchtrennung der Knochen, die punctirte Linie *CE* die Durchsägung des Processus zygomaticus maxillae super. 210

Fig. 35. *A—F* Hautschnitte für die Resection des Oberkiefers. *A—·—·—A* nach Dieffenbach. *B—B* nach v. Langenbeck. *C—C—C* nach Kocher. *D+++D* nach Böckel und Nélaton. *Eo—o—oE* nach Velpeau. *F----F* Weichtheilschnitt zur temporären Resection des Oberkiefers nach v. Langenbeck. *G—H* Hautschnitte für die Resection des Unterkiefers. *G+++G* mit Spaltung der Unterlippe. *H—H* mit Incision längs des Kieferrandes 212

Fig. 36. Hautschnitte zur Freilegung: *S* des Nervus supraorbitalis, *H* des Nervus frontalis, *J* des Nervus infraorbitalis, *G* des Nervus buccinatorius, *F* des Nervus facialis, *O* des Nervus orbitalis, *T* des Nervus auriculotemporalis, *D* des Nervus lingualis nach Roser, *M* Schleimhautschnitt zur Freilegung des Nervus mentalis 226

Fig. 37. Partielle Enterorrhaphie. Darmnaht nach Lembert. Die drei Schichten bedeuten (von innen nach aussen): Schleimhaut, Muscularis und Peritoneum 278

Fig. 38. Gussenbauer's Achternaht. Die Schichten des Darmes wie in Fig. 37 280

Fig. 39. Czerny's Darmnaht. *a* Schleimhaut, *b* Muscularis, *c* Peritoneum . 280

Fig. 40. Innere Darmnaht nach Wölfler 280

Fig. 41. Circuläre Darmnaht nach Resection. Schematischer Längsschnitt des Darmes. Doppelnähte: *a* Schleimhaut, *b* Muscularis, *c* Peritoneum 282

Fig. 42. Laterale Anastomosenbildung des Darmes nach Halsted. Die beiden Därme sind nebeneinander gelagert. Die punktirten Linien bezeichnen die Flächen, welche vereinigt werden sollen. Die hinteren Nähte sind angelegt, aber noch nicht geknüpft. *abcdefg* bezeichnen die correspondirenden Punkte, durch welche die vorderen Nähte gelegt werden sollen. Schematisch. 284

Fig. 43. Laterale Anastomosenbildung des Darmes nach Halsted. Die hinteren Nähte sind zum Theile geknüpft, die vorderen angelegt. In der Mitte sind beide Därme durch eine Längsincision geöffnet. Schematisch 284

Fig. 44. Plastik der Unterlippe nach Dieffenbach 338

Fig. 45. Vereinigung der Lappen mit Vorziehung der Schleimhaut zur Bildung des Lippenrothes. 338

Seite

Fig. 46. Ersatz der Unterlippe durch einen Lappen mit äusserem oberen Stiele nach v. Langenbeck 340
Fig. 47. Resultat der Lappenplastik nach v. Langenbeck 340
Operation der einfachen Hasenscharte nach Mirault und v. Langenbeck. 346
Fig. 48. Schnitte zur Anfrischung. 346
Fig. 49. Die angefrischte Hasenscharte mit dem Mirault'schen Läppchen. . 346
Fig. 50. Die vereinigte Hasenscharte. 346
Operation der Hasenscharte nach J. Wolff 347
Fig. 51. Schnitt zur Anfrischung 347
Fig. 52. Der abgelöste Saum des Lippenrothes nach abwärts gezogen . . 347
Fig. 53. Die Hasenscharte vereinigt 347
Operation der Hasenscharte nach König 348
Fig. 54. Schnitte zur Anfrischung. 348
Fig. 55. Die Hasenscharte angefrischt 348
Fig. 56. Die Hasenscharte vereinigt 348
Blepharoplastik nach Dieffenbach 370
Fig. 57. Schnitte zur Exstirpation und Lappenbildung 370
Fig. 58. Der Lappen an Ort und Stelle vernäht 370
Blepharoplastik mittelst Lappens aus der Wange mit oberem Stiele nach Ammon und v. Langenbeck 370
Fig. 59. Schnitte zur Exstirpation und Lappenbildung 370
Fig. 60. Der Lappen an Ort und Stelle vernäht 370

I. Theil.

Operationslehre.

I. Abschnitt.

Die Vereinigung getrennter Theile durch die Naht.

§. 1. Die Wundnaht ist das wichtigste Mittel zur Vereinigung getrennter Gewebe, dient aber unter Umständen auch nur zur Fixation verletzter Partien oder ausschliesslich zur Hämostase. Sie ist im Allgemeinen indicirt: 1. Bei allen frischen, klaffenden Continuitätstrennungen, bei welchen man eine Heilung per primam intentionem erwarten kann, mit anderen Worten, die entweder aseptisch sind oder aseptisch gemacht werden können. Der Mechanismus der Verletzung ist dabei von secundärer Bedeutung: man kann z. B. gequetschte und gerissene Wunden ganz gut nähen, wenn sie 24 Stunden nach einer gründlichen Desinfection sich als aseptisch erweisen. 2. Bei granulirenden Continuitätstrennungen, deren Vereinigung man beschleunigen will. 3. Bei Wunden aller Art mit Substanzverlust, deren Ränder an der Retraction gehindert werden sollen. 4. Wenn es sich darum handelt, Blutungen aus zahlreichen kleineren Arterien und Venen oder sog. parenchymatöse Blutungen zu stillen, ohne dass die Wundränder mit einander vereinigt werden können. Die Wundnaht kann an fast allen Geweben angelegt werden, am Knochen sowohl wie an den Weichtheilen; nur rein epitheliale Continuitätstrennungen pflegt man nicht zu nähen. Zur Naht braucht man Nadeln und Faden. Die stählernen Nadeln sind meistens sog. chirurgische, deren Körper plattgedrückt und deren Spitze lanzettförmig zugeschliffen ist; sie sind gekrümmt, in Form eines Kreisbogens von grösserem oder geringerem Durchmesser, und zwar der Fläche nach, oder ganz gerade, oder nur in ihrem vorderen Theile leicht aufgebogen. Verschieden von dem gewöhnlichen Typus sind die Hagedorn'schen Nadeln der Kante nach gekrümmt und wie Krummsäbel geschliffen. Für Nähte am Magendarmkanale verwendet man auch drehrunde gerade oder gekrümmte Nadeln mit conischer Spitze, eventuell gewöhnliche Nähnadeln. Manche chirurgische Nadeln haben am Ende statt des geschlossenen Oehrs einen federnden Einschnitt in der Axe der Nadel, so dass man den Faden nicht durch das Oehr durchzuziehen braucht, sondern ihn von hinten her durch den Einschnitt in das offene Oehr gewissermaassen einklemmen kann. Die chirurgischen Nadeln werden in der Regel mittelst eines Nadelhalters geführt, deren es eine ganze Menge giebt. Der

einfachste und nach meiner Ansicht der zweckmässigste ist der von Dieffenbach: er gleicht einer mit abgerundeten Branchen versehenen sog. Drahtquetschzange, mittelst welcher man die Nadeln unmittelbar vor dem Oehre in der Krümmungsebene fasst. Während die rechte Hand den Nadelhalter dirigirt, hält die linke eine Hakenpincette, mit welcher die Wandränder fixirt und nach Aussen gebogen werden, um sie der Nadel entgegen zu drängen. Gerade Nadeln führt man am Besten mit der Hand allein, wenn auch der Wundrand mit der Pincette fixirt wird; man kann übrigens in Ermangelung eines Nadelhalters gekrümmte Nadeln mit einer Arterienklemmzange fassen und muss sie im Nothfalle ohne jedes Instrument zu gebrauchen wissen. Man hält sie mit der Concavität nach aufwärts, so dass der Daumen in dieselbe zu liegen kommt, während der Zeigefinger sich an die Convexität der Krümmung anlegt. Dabei muss, wenn die Nadel von rechts nach links eingestochen wird, die Hand eine der Richtung der Krümmung entsprechende Bewegung in einem Kreisbogen ausführen, was durch Supination des Vorderarms geschieht. Ganz dieselbe Bewegung beschreibt man übrigens auch mit dem Nadelhalter.

Ausser den gewöhnlichen Nadeln giebt es auch gestielte, welche entweder nach dem Principe des Trocarts gebaut sind, so dass der Faden durch einen Canal in der Axe der Nadel verläuft, oder wie die Nadeln der Nähmaschinen das Oehr oder den es ersetzenden Ausschnitt in nächster Nähe der Spitze haben. Erstere sind, weil sie schwer zu reinigen und complicirt in ihrer Handhabung sind, gegenwärtig so ziemlich verlassen; letztere, die gestielten Nadeln mit dem Oehr an der Spitze, werden in allen möglichen Formen und Krümmungen angefertigt und bei bestimmten Operationen (Staphylorrhaphie, Uranoplastik, Blasenscheidenfistelnaht) mit Vortheil verwendet. Eine ahlenförmige, sehr schwach gekrümmte, gestielte Nadel, deren Spitze durch einen darübergeschraubten Hohlcylinder geschützt ist, kann recht gut im chirurgischen Taschenbesteck untergebracht werden und zur Ausführung improvisirter Nähte dienen.

Als Fäden für die Naht verwendet man: 1. Chinesische Seide von verschiedener Stärke; sie ist das am Meisten gebrauchte Material und kann eventuell alle anderen ersetzen. 2. Catgut, d. h. präparirte Darmsaiten, namentlich geeignet für versenkte Suturen, dagegen zu vermeiden bei allen Nähten, die einen stärkeren Zug auszuhalten haben, weil es zu rasch resorbirt wird. 3. Fil de Florence oder Silkworm, das präparirte Spinnorgan des Seidenwurms, einen ausserordentlich widerstandsfähigen Faden, der langsamer resorbirt wird als das Catgut. 4. Metalldraht von verschiedener Dicke, namentlich Silberdraht, besonders geeignet für versenkte Nähte, welche eine grosse Spannung auszuhalten haben und eventuell ins Gewebe einheilen sollen, z. B. für Knochennähte, Fasciennähte u. s. w. Ausser den genannten sind noch eine Menge anderer Materialien für die Naht empfohlen worden, sowohl animalische als vegetabilische Substanzen, die jedoch vollkommen entbehrlich sind. Statt der Seidenfäden kann man im Nothfalle auch Hanf- oder Zwirnfäden zum Nähen verwenden. Die einzige Bedingung bei allen zur Naht gebrauchten Fäden ist, dass sie aseptisch seien. Wie diess zu erreichen sei, wird später (im Abschnitte „Verbandlehre“) gezeigt werden.

§. 2. Die am Häufigsten in Anwendung kommenden Nähte sind: 1. Die Knopfnaht (Sutura nodosa). Die mit einem Faden armirte Nadel wird durch den einen Wundrand von Aussen nach Innen durchgestochen, dann führt man sie an der correspondirenden Stelle des gegenüberliegenden Wundrandes von Innen nach Aussen und schneidet den Faden ab, so dass ein etwa 15—20 cm langes Stück beide Wundränder durchzieht. In entsprechender Entfernung von der ersten legt man dann eine zweite und weiterhin in gleichen Abständen so viele Nähte an, als die Länge der Wundränder erfordert. Je dicker der Wundrand und je stärker die Spannung ist, desto mehr Gewebe müssen die einzelnen Nähte umfassen. Nachdem dieselben angelegt sind, bringt man die Wundränder mit einander in genauen Contact und vereinigt die Fäden, indem man, wenn man mit Seide oder Hanf näht, zunächst einen chirurgischen Knoten macht und auf denselben einen einfachen Knoten setzt. Der chirurgische Knoten wird so ausgeführt, dass man die beiden Enden des Fadens zunächst kreuzt, dann den zu unterst liegenden Faden, also z. B. den linken über die Kreuzung nach oben schlägt und um den zu oberst liegenden rechten Faden herumschlingt; dann fasst man das Ende des rechten Fadens und schlingt es in derselben Richtung um den linken Faden herum, so dass also die beiden Fäden nicht wie bei einem gewöhnlichen Knoten einmal, sondern zweimal um einander gewunden sind. Jetzt kreuzt man die Fäden wieder so, dass der linke unten liegt, schlägt ihn um den rechten herum und zieht beide Fäden gleichmässig in entgegengesetzter Richtung an. Auf diesen Doppelknoten setzt man dann noch einen einfachen und schliesst ihn. Wenn man mit Catgut oder Silkworm näht, so ist ein sog. Schiffer- oder Kreuzknoten, resp. zwei einfache Knoten über einander, vorzuziehen. Die Drahtsuturen knotet man überhaupt nicht, sondern man kreuzt sie und dreht sie dann zwei- bis dreimal zusammen. Doch ist dabei die Vorsicht zu beobachten, dass man beim Torquiren die Drähte nicht zu scharf anzieht, weil sonst einer von beiden an der Kreuzung leicht abreisst, wodurch die Naht aus einander geht.

2. Die fortlaufende oder Kürschnernaht (Sutura pellionum) wird mit Seiden-, Hanf- oder Catgutfäden gerade so wie die Knopfnaht angelegt, nur dass man den Faden nicht nach jedem Durchstich durch beide Wundränder durchschneidet, sondern ihn ohne Unterbrechung von einem Ende bis zum andern der Wunde fortlaufen lässt. Man beginnt mit einem Knopfnahthefte und schliesst mit einem solchen. Man kann die Naht auch in der Weise modificiren, dass man jedesmal beim Ausstechen der Nadel von Innen nach Aussen durch die Schlinge des vorhergehenden Heftes durchfährt und dann erst den Faden anzieht. Oder man führt, um eine genaue Vereinigung der Wunde zu erzielen, die fortlaufende Naht bis zum Ende des Wundrandes und statt daselbst abzuschliessen, legt man mit demselben Faden eine fortlaufende Naht in entgegengesetzter Richtung an, bis man zum Ausgangspunkte zurückgekommen ist, worauf man den Faden mit dem Anfangsstücke desselben zusammenknüpft.

3. Die umschlungene Naht (Sutura circumvoluta) wird so angelegt, dass man zunächst eine feine, lange Stecknadel (eine sog. Karlsbader Insectennadel) durch beide Wundränder durchschiebt, so dass an der einen Seite der Kopf, an der anderen die Spitze hervorsieht;

dann legt man um die beiden Enden der Nadel einen Baumwollenfaden in einer Kreistour herum, schiebt mittelst desselben die Wundränder wie auf einer Schiene gegen einander, bis sie sich genau berühren und führt nun mit dem Baumwollfaden noch einige Null- und Achtertouren um die beiden Enden der Nadel, worauf man einen Knoten zum Abschluss macht. Ist mehr als ein Heft nothwendig, so werden in Abständen von 2½—3 cm nach Bedarf mehrere Insectennadeln angelegt und die beiden Enden des Baumwollfadens von der ersten Nadel zur zweiten geleitet, indem man sie über den Wundrändern kreuzt und dann abermals Null- und Achtertouren um die zweite anlegt und so fort. Zum Schlusse werden die Spitzen der Insectennadeln abgekneipt oder mit kleinen Stückchen Kork besteckt, um die Verletzung der Haut durch dieselben zu vermeiden.

4. Die Platten- oder Zapfennaht, Perlennaht, Schrotnaht u. s. w. wird wie eine Knopfnaht angelegt, allein die Enden der Fäden werden nicht mit einander zu einem Knoten vereinigt, sondern man befestigt an jedem derselben einen Körper, welcher das Durchschlüpfen des Fadens verhindert und durch dessen Druck auf die Hautoberfläche die Wundränder zusammengehalten werden. Je nach der Form des Körpers, den man dazu wählt, führt die Naht verschiedene Namen. So z. B. werden bei der Plattennaht, die man in der Regel mit Draht ausführt, an beiden Enden des Fadens kleine, runde, durchbohrte Bleiplatten angefädelt, die man durch Umwinden des Drahtes oder durch Application eines Schrotkorns an denselben in entsprechender Weise befestigt. Bei der Zapfennaht legt man mit gedoppelten Seiden- oder Hanffäden eine Reihe von Knopfnahtheften an, ohne sie zu knoten, so dass an einem Wundrande die Schlingen, an dem andern die doppelten Fadenenden aus den Stichkanälen hervorstehen. Dann steckt man durch sämmtliche Schlingen der einen Seite einen cylindrischen Körper, der etwas länger als der Wundrand ist, eine Rolle aus Heftpflaster, ein Kautschukdrain, ein Glasrohr u. s. w. durch, zieht die Fäden der anderen Seite straff an, so dass der Cylinder fest gegen die Haut des Wundrandes gedrückt wird, legt zwischen die doppelten Fadenenden ebenfalls einen Cylinder ein und bindet dieselben über dem zweiten Cylinder oder Zapfen zusammen.

Es giebt noch andere Arten von Nähten, die zum Theil bei bestimmten Operationen zur Anwendung kommen und von denen in der Folge die Rede sein wird; für die grosse Mehrzahl der Wunden genügen die erwähnten und man kann eigentlich mit zweien derselben, der Knopfnaht und der fortlaufenden Naht, überall auskommen.

§. 3. Bei einfachen Wunden der Haut und des Subcutangewebes legt man in der Regel zuerst einige Knopfnähte in Abständen von 2—3 cm von einander und in der Entfernung von ½—1—2 cm von den Wundrändern (je nach der Dicke der Haut) an, welche dieselben gerade in Berührung mit einander bringen, und applicirt dann eine fortlaufende Naht, welche letztere nur die Cutis und zwar in der Entfernung von höchstens 3—5 mm vom Wundrande fasst und genau vereinigt. Je dünner und fettloser die Haut, desto mehr ist sie geneigt sich nach Innen einzurollen; um diess zu verhüten, fasst ein Assistent die beiden Wundränder mit zwei Hakenpincetten und krempt sie etwas

nach Aussen um, während der Operateur die Fäden anzieht und knotet. Man kann auch ein feines spitzes Häkchen in den oberen Wundwinkel einsetzen und mittelst desselben einen Zug in der Verlängerung des Wundspaltes ausüben lassen: dadurch erheben sich die Wundränder in Form eines Wulstes und man legt sofort in der Nähe des Häkchens eine oberflächliche Knopfnaht an, welche beiderseits die Epidermis und die oberste Schicht der Cutis durchdringt. In derselben Weise fügt man noch einige ganz feine Knopfnähte hinzu.

Handelt es sich um die Vereinigung von grösseren, namentlich aus mehreren Schichten zusammengesetzten Wundflächen, so ist es angezeigt, die einzelnen Schichten durch Knopfnähte aus Seide, Draht oder Silkworm in Contact zu bringen, indem man die Nadel innerhalb der betreffenden Partie der Wundfläche ein und wieder aussticht, ohne die Haut zu perforiren; man knüpft dann die Fäden, schneidet sie ganz kurz ab und lässt sie im Gewebe einheilen (sog. versenkte Nähte). Man kann auch durch eine fortlaufende versenkte Naht mittelst eines Catgutfadens die Wundflächen an einander bringen. Je nach der Dicke des Wundrandes müssen mehrere Reihen von Knopfnähten über einander angelegt werden, von denen die folgende stets einen Theil des durch die vorhergehende vereinigten Gewebes nochmals fasst. Man nennt diese Nähte Etagennähte: sie haben einen ausserordentlichen Werth, wenn es sich darum handelt muskulöse und fibröse Schichten so zu vereinigen, dass später keine Ausdehnung der Narbe zu Stande kommen kann, wie z. B. bei der Bauchdeckennaht. Zum Schlusse wird die Haut durch tiefgreifende und oberflächliche Nähte vereinigt.

Beim Knüpfen der Nähte ist es von Wichtigkeit, dass dieselben nicht zu locker und nicht zu fest angezogen werden; in der Regel fehlt man in letzterem Sinne, namentlich bei den versenkten Etagennähten, wodurch das Gewebe eingeschnürt wird, Circulationsstörungen entstehen und die prima intentio leicht vereitelt werden kann. Jedes Heft soll nur so stark angezogen werden, dass die Wundränder sich gerade berühren, nicht aber zusammengepresst werden.

In vielen Fällen ist es wünschenswerth, den Zug der Wundränder, welcher die Wunde zum Klaffen bringt, möglichst zu eliminiren, damit die Nahthefte keine zu starke Zerrung auszuhalten haben und nicht durchschneiden. Man erreicht diess, indem man sog. Entspannungsnähte anlegt: d. h. einzelne in grösseren Abständen von einander und in der Entfernung von mindestens 4—5 cm von den Wundrändern angebrachte Nähte, welche die ganze Dicke der Wundränder umgreifen und dieselben an einander halten. Gewöhnlich nimmt man dazu Silberdraht und legt eine Platten- oder Zapfennaht an. Diese Nähte eignen sich auch dazu, die Ränder eines Substanzverlustes einander so viel als möglich zu nähern, wenn man sie auch nicht ganz vereinigen kann.

Die fortlaufende Naht eignet sich besonders zur Stillung der Blutung aus den Rändern von linearen und lappenförmigen Wunden, z. B. bei der Präparation grosser Haut- oder Hautperiostlappen bei plastischen Operationen. Man umschneidet den Weichtheillappen und umsäumt ihn sofort mit einer fortlaufenden Naht, welche nach Beendigung der Operation entfernt wird oder auch bis zum nächsten Tage liegen bleiben kann.

Aseptische Nähte können eigentlich unbeschränkt lange Zeit liegen bleiben, ohne die Gewebe zu irritiren; dennoch ist es angezeigt, alle nicht versenkten Nähte, d. h. alle jene, deren Fäden zum Theil der Hautoberfläche aufliegen, nach 6—8 Tagen zu entfernen, weil durch dieselben eine secundäre Infection der Stichkanäle, mit Eiterung in denselben zu Stande kommen kann. Die Stecknadeln der selten ausgeführten umschlungenen Naht werden, weil sie mechanisch reizen, stets nach 24—48 Stunden ausgezogen. Die prima intentio ist bei allen lege artis vereinigten Hautwunden nach 8 Tagen so weit vollendet, dass die Nähte überflüssig sind, ganz abgesehen davon, dass sehr häufig um diese Zeit die Hefte bereits ganz lose in den Wundrändern hängen und gar keinen Einfluss mehr auf die Vereinigung derselben haben können. Anders ist es freilich mit den Entspannungsnähten: diese lässt man, wenn sie nicht durchschneiden oder sonst reizen, längere Zeit liegen. Um die Knopfnaht zu entfernen, fasst man jedes einzelne Heft mit der Hakenpincette an seinem Knoten und schneidet, indem man das spitze Blatt einer Scheere unter denselben einschiebt, den Faden hart an der Hautoberfläche durch. Dann übt man einen leisen Zug mit der Pincette an dem Knoten in der Richtung des Wundrandes, an welchem man den Faden durchschnitten hat, und drückt zugleich mit der geschlossenen Scheere denselben leicht gegen den Wundspalt zu, um nicht durch den Zug an dem Faden die Hauträuder aus einander zu reissen. — Bei der fortlaufenden Naht durchschneidet man die einzelnen den Wundrändern aufliegenden Theile des Fadens und zieht ihn dann stückweise aus. — Die Insectennadeln der umschlungenen Naht werden durch vorsichtiges Drehen um ihre Axe gelockert und dann langsam mittelst einer Kornzange oder auch mit den Fingern ausgezogen, während der aufgelegte Daumen und Zeigefinger der linken Hand die Wundränder zusammenhält und stützt. Beim Ausziehen der Nadeln bleiben gewöhnlich die herumgeschlungenen Baumwollfäden, welche mit Wundsecret imbibirt und vertrocknet sind, an den Wundrändern kleben: man lässt sie unberührt, bepinselt sie wohl auch mit Jodoformcollodium, und entfernt sie erst, wenn die Heilung vollendet ist.

Nachdem die Wundnaht entfernt ist, kann man zum Schutze der Nahtlinie etwas Jodoform darauf stäuben oder Jodoformcollodium aufpinseln; wenn die Theile einer stärkeren Spannung ausgesetzt sind, so ist es gut, sie noch einige Tage lang zu unterstützen, indem man quer über die Nahtlinie einige schmale Streifen Kautschukpflasters legt.

II. Abschnitt.

Die Operationen an den Blutgefässen.

Die Verschliessung der Gefässe in einer Continuitätstrennung.

§. 4. Zweck der Operation ist die Stillung der Blutung, komme sie aus einer Arterie oder einer Vene. Man unterscheidet dabei die temporäre und die definitive Blutstillung (Hämostase). Erstere hat die Aufgabe, das blutende Gefäss in der Continuitätstrennung so lange zu verschliessen, bis durch irgend ein Mittel die Blutung auf die Dauer verhindert wird.

Das einfachste Mittel zur temporären Blutstillung ist das Zudrücken des blutenden Gefässlumens mit dem Finger oder mittelst eines Tupfers, bis man dasselbe mit einer Sperrpincette fassen kann.

Man verwendet gegenwärtig zwei Hauptformen der Sperrpincetten: die sog. Schieberpincetten oder Schieber, nach dem Muster einer anatomischen Pincette gebaut und durch Vorschieben eines Knopfes zu schliessen, und die sog. Klemmpincetten oder -zangen (Pinces hémostatiques), welche die Gestalt einer Kornzange, aber federnde Branchen haben und durch ineinandergreifende Zähne an den Ringen der Griffe geschlossen werden. Die Klemmzangen sind leichter zu reinigen und in Stand zu halten als die Schieber, übrigens kommt es ganz auf die persönliche Vorliebe des Operateurs und auf die Gewohnheit an, ob man sich der Schieber oder der Sperrpincetten bedienen will.

Man fasst mit dem Schieber oder der Klemmpincette in querer oder schräger Richtung das blutende Gefäss im Niveau der Wundfläche, schliesst die Branchen und lässt die Pincette hängen. Grössere Gefässe werden möglichst isolirt gefasst, bei kleineren nimmt man gewöhnlich etwas von dem umgebenden Gewebe mit, wobei man jedoch unter allen Umständen vermeiden muss, einen Nervenfaden zwischen die Branchen der Pincette zu bekommen. In der Regel lässt man die Schieber- oder Klemmpincetten bei einer Operation hängen, bis dieselbe beendet ist und schreitet dann erst zur definitiven Blutstillung.

Die Mittel, deren man sich zur definitiven Blutstillung bedient, sind folgende:

§. 5. 1. Die Unterbindung (Ligatur). Sie ist das Normalverfahren bei allen Gefässen stärkeren Calibers, Arterien sowohl wie

Venen. Die Unterbindungsfäden (Ligaturen) sind aus Seide oder Catgut; man fasst einen etwa 15—20 cm langen Faden an den Enden mit beiden Händen und führt ihn von unten her an das Gefäss heran. Der Assistent hebt zu diesem Zwecke die hängende Sperrpincette etwas in die Höhe, so dass sie etwa in einem rechten Winkel zur Wundfläche steht. Durch das Gewicht derselben ist gewöhnlich das Ende des zu unterbindenden Gefässes bereits etwas aus der Wundfläche hervorgezogen worden, — wenn nicht, so übt der Assistent einen leisen Zug an der Sperrpincette aus. Sowie die Ligatur mit ihrem mittleren Abschnitte unterhalb der Sperrpincette und hinter derselben, d. h. zwischen ihren geschlossenen Branchen und dem Niveau der Wundfläche, an das Gefäss herangebracht ist, lässt der Assistent die Sperrpincette wieder durch ihre eigene Schwere nach abwärts hängen. Der Ligaturfaden wird dadurch zwischen der hängenden Pincette und der Wundfläche gewissermaassen eingeklemmt und man kann jetzt das Gefäss centralwärts von der Stelle, an der es zwischen die Branchen der Pincette gefasst ist, mit dem Faden umgreifen und einen Knoten schürzen. Wenn man mit Seide unterbindet, so macht man gewöhnlich einen chirurgischen Knoten; mit Catgutfäden ist diess jedoch nicht zweckmässig. Beim Anziehen der beiden Enden des Fadens muss man darauf achten, dass die Branchen der Pincette nicht mit in den Knoten eingebunden werden; der Schluss des ersten Knotens muss so fest sein, dass die Ligatur nicht mehr abgleitet. Um diess zu erreichen, zieht man die beiden Fadenenden kräftig nach entgegengesetzten Richtungen an und zwar so viel als möglich in der Ebene der Wundfläche, nicht im Winkel zu derselben, bis man die nur durch Uebung zu erlangende Empfindung hat, dass das Gefäss sicher geschlossen ist. Um sich davon zu überzeugen, dass die Ligatur gut sitzt, ist es gut, wenn der Assistent, sowie der erste Knoten zusammengezogen ist, die Sperrpincette sofort zu öffnen versucht. Waren ihre Branchen mit eingebunden worden, so lässt sich das Instrument nicht abnehmen; war der Knoten nicht fest genug angezogen, so fällt die Ligatur ab. In beiden Fällen muss die Unterbindung wiederholt werden. Ist jedoch der erste (chirurgische oder einfache) Knoten fest, so schürzt man, nachdem die Sperrpincette entfernt ist, einen zweiten, einfachen Knoten, schnürt ihn zusammen und schneidet nun die beiden Enden ganz kurz neben dem Knoten ab. Ragt ein grösseres Stück des Gefässes über die Ligaturstelle hervor, so wird auch dieses hart vor dem Knoten abgeschnitten. Zuweilen kommt es vor, dass ein grösseres Gefäss, namentlich eine Vene, durch eine schlitzförmige Continuitätstrennung der Wandung eröffnet ist. In solchen Fällen kann man eine wandständige Ligatur anlegen, indem man zunächst die Schlitzränder durch eine in schräger Richtung auf die Längsaxe des Gefässes applicirte, oder wenn diess nicht genügt, durch zwei in spitzem Winkel gegen einander convergirende Sperrpincetten fasst, so dass sie vollkommen geschlossen sind und nun hinter den Pincetten den Faden so knotet, dass nur ein Theil der Gefässwand, nicht die ganze des Gefässrohres umschnürt wird, etwa wie man ein Loch in einer Blase zubindet.

§. 6. 2. Die Umstechung des Gefässes unterscheidet sich von der gewöhnlichen Unterbindung eigentlich nur durch die Art und Weise,

in welcher der Ligaturfaden um das Gefäss herumgeführt wird; die Umstechung ist angezeigt, wenn es nicht gelingt, das durchschnittene Gefäss so weit über das Niveau der Wundfläche hervorzuziehen, dass man hinter der Sperrpincette eine Ligatur anlegen kann oder wenn der Faden beim Zusammenziehen die Gefässwand durchschneidet. Man sticht eine halbkreisförmig gekrümmte (sog. Umstechungs-)Nadel, die mit einem Ligaturfaden armirt ist, neben dem Lumen des Gefässes in das Gewebe der Wundfläche ein, führt sie in demselben im Halbkreis um das Gefäss herum und sticht an der anderen Seite wieder aus, so dass der Faden das Gefäss schlingenförmig umgiebt. Wird jetzt die Ligatur angezogen und geknotet, so wird der ganze von ihr gefasste Gewebsabschnitt sammt dem in der Mitte liegenden Gefässe umschnürt und comprimirt. Beide Fadenenden werden kurz abgeschnitten.

§. 7. 3. Die Naht der Gefässwand. Ihre Anwendung beschränkt sich auf den Verschluss von grossen Gefässen, welche seitlich verletzt sind entweder durch Anschneiden, Anstechen oder Anreissen, oder dadurch, dass einer ihrer Zweige so nahe an seiner Ursprungsstelle durchtrennt wurde, dass eine isolirte Unterbindung desselben nicht möglich ist. Die Operation ist besonders indicirt bei den seitlichen Verletzungen grosser Venen, weil constatirtermaassen danach keine Thrombosirung derselben zu erfolgen pflegt. Bei wandständigen Continuitätstrennungen grosser Arterien ist die Naht wohl ebenfalls anwendbar, allein es kommt dabei schliesslich doch zum Verschluss des Gefässes durch Gerinnselbildung, nur tritt derselbe langsam und allmälig ein, so dass der Collateralkreislauf Zeit hat, sich auszubilden. Zur Naht der Gefässwand verwendet man am Besten feine aseptische Seidenfäden — Catgut scheint weniger zweckmässig zu sein — und sehr dünne, gekrümmte, chirurgische oder auch gerade, gewöhnliche Nähnadeln. Währenddem ein Assistent das Gefäss peripher- und centralwärts von der Continuitätstrennung comprimirt, legt man eine fortlaufende Naht durch die Schlitzränder an und zieht dieselben so zusammen, dass in der Gefässwand eine Falte entsteht; dann knüpft man am Anfange und am Schlusse der Naht den Faden und schneidet die Enden ganz kurz ab. Jetzt wird die Compression des Gefässes aufgehoben und man überzeugt sich, ob kein Blut mehr aus demselben austritt.

§. 8. 4. Die Torsion der Gefässe ist ein bequemes Verfahren, um kleinere Gefässe, Arterien sowohl wie Venen, zu verschliessen, ohne einen Ligaturfaden in der Wunde zurückzulassen. Man fasst die an dem durchschnittenen Gefässe hängende Sperrpincette und dreht sie einige Male um ihre Längsaxe. Dabei dreht man entweder das Gefäss ganz durch und die Pincette fällt von selbst ab, oder man öffnet dieselbe, nachdem man ein Paar Touren gemacht hat, und gewöhnlich steht die Blutung.

§. 9. 5. Die Forcipressur. Man versteht unter diesem Namen die Verschliessung des Gefässes durch temporäre Compression mittelst einer Sperrpincette. Bei kleinen Gefässen genügt es, den Druck der Pincette, mittelst welcher man sie isolirt oder sammt dem umliegenden Gewebe gefasst hatte, einige Minuten lang wirken zu lassen, um

einen dauernden Verschluss zu erzielen. Grössere Gefässe, Arterien und Venen, bedürfen einer länger dauernden Compression. Bei derartigen Gefässen wendet man übrigens die Forcipressur nur dann an, wenn aus irgend einem Grunde weder die Unterbindung noch die Umstechung ausführbar ist und auf keine andere Weise eine sichere Blutstillung erzielt werden kann. In derartigen Fällen lässt man die Sperrpincette oder noch besser die Klemmzange, mit welcher das Gefäss gefasst und comprimirt ist, an Ort und Stelle liegen und schliesst sie in einen entsprechenden Verband ein, welcher sie zugleich am Abgleiten hindert und immobilisirt. Nach 24 Stunden kann man dieselben vorsichtig abnehmen, es sind dann selbst Gefässe von beträchtlichem Caliber sicher verschlossen.

Die definitive Hämostase kann erschwert werden dadurch, dass die Arterien atheromatös entartet, sehr spröde und brüchig, oder erweicht sind. Sowie man das Gefäss mit dem Faden zusammenschnürt, schneidet derselbe durch und die Blutung beginnt von Neuem; ja zuweilen sind die Gefässe so wenig resistent, dass man sie überhaupt gar nicht mit der Sperrpincette fassen und hervorziehen kann. In solchen Fällen sucht man sich damit zu helfen, dass man eine grössere Partie Gewebe rings um das Gefäss umsticht und die Ligatur vorsichtig nur gerade so stark anzieht, dass die Blutung steht. Schneidet der Faden trotz dieser Vorsichtsmaassregel durch, so muss man durch einen entsprechenden Hautschnitt das Gefäss weiter centralwärts verfolgen und freilegen, bis man eine resistentere Gewebspartie antrifft, in welcher die Umstechung gelingt. Oder man verzichtet, wenn es sich um kleinere Gefässe handelt, gänzlich auf die Ligatur und sucht die Blutung durch exacte Tamponade und Compression zu stillen. Im schlimmsten Falle ist die Unterbindung des Hauptgefässstammes an dem zunächst gelegenen Locus electionis indicirt.

§. 10. Bei Flächenblutungen oder bei Blutungen aus einer grösseren Zahl von Gefässen, die man nicht alle isolirt unterbinden kann, ist die Naht ein vorzügliches Verfahren; man braucht dabei die Continuitätstrennung nicht zu vereinigen, wenn diess aus anderen Gründen contraindicirt ist, sondern man fasst die ganze Dicke des Wundrandes mit einer fortlaufenden Naht ein, die ziemlich fest angezogen wird und die man nach 24 Stunden entfernen kann.

Von allen eben erwähnten Verfahren den Verschluss eines blutenden Gefässes herbeizuführen, ist die directe Unterbindung des durchtrennten Gefässendes das sicherste. Ist die Ligatur regelrecht angelegt worden, so kann die Blutung nur wiederkehren, wenn das umschnürte Stück des Gefässes necrotisch wird und abfällt, bevor die Gefässwandung centralwärts von der Ligatur verwachsen ist: es erfolgt dann eine Nachblutung. Der unterbundene Antheil des Gefässes stirbt aber nur dann ab, wenn in der Wunde ein rascher gangränöser Zerfall eintritt, wie er in der vorantiseptischen Zeit nicht so selten beobachtet wurde. Die Eiterung allein, mag die Wunde offen oder geschlossen sein, bedingt keineswegs das Auftreten von Nachblutungen, obschon die Ligaturfäden dabei stets abgestossen und eliminirt werden. Die beste Prophylaxis gegen das frühzeitige Absterben des unterbundenen Gefässabschnittes, resp. gegen Nachblutungen, besteht in der Verwendung von aseptischem

Ligaturmateriale und in der antiseptischen, eventuell aseptischen Behandlung der Wunde. In geschlossenen aseptischen Wunden heilen die Fäden, sei es Seide oder Catgut, reactionslos ein.

Die Unterbindungen in der Continuität.

§. 11. Man versteht unter diesem Namen die Unterbindung eines Gefässstammes an irgend einem Punkte nach Freilegung desselben mittelst anatomischer Präparation. Zum Unterschiede von der directen Ligatur, d. h. der Unterbindung der Gefässe an der Continuitätstrennung (in der Wunde), bezeichnet man die Unterbindung in der Continuität auch als indirecte Ligatur. Die Unterbindung in der Continuität wird in der Regel nur an den grösseren Arterien, seltener an Venen vorgenommen.

Zweck der Operation ist zunächst die dauernde Verschliessung des Gefässes an der Stelle, wo es unterbunden wurde, behufs Unterbrechung der directen arteriellen Circulation durch den betreffenden Hauptstamm und Verminderung des Blutzuflusses vom Centrum in das Gebiet der unterbundenen Arterie. Eine vollständige Absperrung der arteriellen Circulation wird durch die Ligatur in der Continuität nicht beabsichtigt, es müsste ja sonst jedes Mal der periphere Theil jenseits der Unterbindungsstelle gangränös werden. Diess geschieht allerdings zuweilen, jedoch nur in Ausnahmefällen: in der Regel entwickelt sich sofort nach der Unterbindung eines Hauptarterienstammes die collaterale Circulation, indem das arterielle Blut auf Umwegen durch die Anastomosen der Nebenzweige in den peripheren Theil gelangt. An gewissen Theilen des Körpers, wo die Hauptbahnen des arteriellen Kreislaufes doppelt oder gar vierfach sind, tritt die collaterale Circulation mit solcher Schnelligkeit in Function, dass die Ligatur eines einzigen Arterienstammes gar keinen wahrnehmbaren Einfluss auf die periphere Blutversorgung hat: durchschneidet man z. B. die Arterie unmittelbar jenseits der Ligatur, so spritzt das Blut in mächtigem Strahle aus dem peripheren Endstücke des Gefässes hervor, gerade so als ob man dasselbe centralwärts von der Ligatur getrennt hätte. Am Besten sieht man das an der Carotis communis.

Die Ligatur in der Continuität ist indicirt:

1. Bei bedeutenden arteriellen Blutungen aus frischen oder nicht frischen Continuitätstrennungen, wenn die directe Ligatur nicht ausführbar ist, entweder weil man wegen der Zertrümmerung des Gewebes oder wegen der Infiltration desselben durch Blut, Entzündungsproducte u. s. w. das blutende Lumen gar nicht zu Gesicht bekommt oder nicht erreichen und fassen kann. In solchen Fällen würde die Auffindung der Arterie innerhalb der Wunde so viel Zeit in Anspruch nehmen, dass der Patient indessen dem Blutverluste erliegen könnte.

2. Bei frischen Schnitt-, Hieb- und Stichwunden, wenn ein grösserer Ast so nahe an dem Hauptstamme abgetrennt ist, dass eine Ligatur am Lumen nicht mehr angelegt werden kann.

3. Bei frischen Verletzungen, wenn gleichzeitig mehrere Arterien bluten, die nicht einzeln unterbunden werden können, wie das häufig bei Stichwunden vorkommt.

4. Bei gefahrdrohenden Blutungen, namentlich aus Stichwunden, wenn die Verletzung, die zur Freilegung des blutenden Lumens nothwendig erscheint, voraussichtlich grösser sein würde, als die zur Unterbindung in der Continuität erforderliche.

5. Bei Blutungen aus grösseren Arterien, die in Abscessen oder in zerfallenden, nicht exstirpirbaren Neubildungen liegen.

6. Bei parenchymatösen Blutungen im Gefolge ulceröser oder brandiger Zerstörung von Organen, welche von einer, höchstens zwei Arterien mit Blut versorgt werden.

7. Als Voract bei manchen Operationen, um den Blutverlust während derselben zu beschränken.

8. Bei grossen Geschwülsten, um ihr Wachsthum zu hindern, eventuell ihre Rückbildung zu bewirken.

9. Zur Behandlung von Aneurysmen.

10. Als selbstständige Operation, um gewisse therapeutische Effecte zu erzielen, so z. B. die Unterbindung der Carotis communis bei Trigeminusneuralgie, die der Arteria femoralis bei Elephantiasis cruris etc.

§. 12. Die Unterbindung in der Continuität umfasst folgende Momente: 1. die Bestimmung der Stelle, an welcher das Gefäss ligirt werden soll; 2. die Aufsuchung und Freilegung desselben; 3. die Anlegung der Ligatur; 4. den Verschluss der Wunde.

Die Hauptarterienstämme können selbstverständlich an zahlreichen Punkten unterbunden werden, doch führt man die Ligatur in der Regel nur an denjenigen Stellen aus, welche von Alters her hiezu am Tauglichsten befunden wurden — am Orte der Wahl (locus electionis), dort nämlich, wo die zu unterbindende Arterie am Sichersten zu finden und am Leichtesten und mit der geringsten Verletzung wichtiger Theile freizulegen ist. Die Wahl der Unterbindungsstelle richtet sich nach dem besonderen Zwecke, den man in dem speciellen Falle durch die Ligatur in der Continuität erreichen will.

Zur Operation braucht man folgende Instrumente:

Ein kleines bauchiges Scalpel, Scheere, anatomische Pincetten, Hohlsonde, einfache und doppelte, spitze und stumpfe Haken, Sperrpincetten, das Dechamp'sche oder Wattmann'sche Unterbindungsinstrument (sog. Aneurysmennadel), ausserdem Ligaturfäden und die Utensilien zur Naht.

Ausführung der Operation.

§. 13. Die Wahl der Unterbindungsstelle wird durch die Indication bestimmt. Um die Lage der Arterie zu bestimmen, folgt man gewissen Richtungspunkten und Richtungslinien (französisch: points de repère), welche auf die topographisch-anatomischen Verhältnisse basirt sind. Als solche gelten an der Hautoberfläche sicht- und fühlbare Erhabenheiten und Depressionen, durch Muskeln, Sehnen oder Knochenvorsprünge bedingt, nach welchen man den Verlauf des Arterienstammes in der Tiefe bestimmt; nach Durchtrennung der Haut präsentiren sich andere Gebilde, besonders Muskeln und Muskelinterstitien, Sehnen, Fascien, Nerven u. s. w., die in einem bestimmten, constanten topographischen Verhältnisse zu den Hauptgefässstämmen, Arterien und Venen, stehen und daher als

Anhaltspunkte beim Aufsuchen derselben dienen können. Bei der Freilegung der Arterie soll man nun stets so zu Werke gehen, dass man von der Hautoberfläche in die Tiefe praeparando vordringend Schritt für Schritt den Orientirungspunkten folgt, ohne sich in ein planloses Herumsuchen nach dem Gefässe wie nach einem verlorenen Gegenstande einzulassen. Je genauer man sich an die topographischen „points de repère" hält, desto sicherer und desto rascher wird man ans Ziel gelangen. Das Aufsuchen der Arterie nach ihrer Pulsation ist nicht zu empfehlen: ganz abgesehen davon, dass man, wo es nur immer angeht, die Unterbindung unter Esmarch'scher Blutleere ausführt, kann die Pulsation, auch wenn die Arterie nicht comprimirt wird, sehr undeutlich sein, um so mehr, je näher man derselben kommt, es sei denn, dass man sie gegen einen Knochen andrücken kann.

Bevor man zur Blosslegung der Arterie schreitet, wird das Operationsfeld in der gewöhnlichen Weise gereinigt, rasirt, desinficirt; der Körper des zu Operirenden wird in die entsprechende Lage gebracht und in derselben durch Assistenten fixirt; wenn es möglich ist, legt man die Esmarch'sche Binde centralwärts von der Ligaturstelle an.

§. 14. Die eigentliche Operation der Unterbindung umfasst drei Momente: die Blosslegung, die Isolirung und die Umschnürung des Gefässes.

1. Die Blosslegung beginnt mit dem Hautschnitte. Richtung und Länge desselben werden durch die Anatomie bestimmt. Im Allgemeinen soll der Hautschnitt bei oberflächlichen Arterien parallel, bei tiefgelegenen mehr oder weniger schräg zu dem Verlaufe des Gefässes ausgeführt werden. Dabei trachte man jedoch stets, die Haut möglichst parallel zu der Hauptrichtung ihres Faserverlaufes, entsprechend den Langer'schen Spannungslinien, zu spalten. Die Länge des Schnittes hängt von der voraussichtlichen Tiefe der Wunde ab. Für die Durchtrennung der unter der Haut gelegenen Gewebsschichten gilt die Regel, Aponeurosen und Fascien in der Richtung des Hautschnittes zu durchschneiden, in den Muskelinterstitien vorzudringen und die Muskeln und Sehnen zu schonen. Nur ganz ausnahmsweise durchschneidet man einen Muskel quer; handelt es sich darum, eine Muskelschicht zu durchdringen, so geschieht diess am Besten stumpf, durch Auseinanderdrängen der Fasern, parallel zu ihrem Verlaufe. Das lockere Zellgewebe wird ebenfalls stumpf zerrissen oder auseinandergezerrt, wodurch die Verletzung von kleinen Gefässen und Nerven vermieden wird.

Zur Ausführung des Hautschnittes bedient man sich eines bauchigen Scalpels, welches zwischen Daumen, Zeige- und Mittelfinger der rechten Hand. nahe an der Klinge, nach Art eines Violinbogens mit der Schneide parallel zur Hautoberfläche gehalten wird. Während man mittelst Daumen und Zeigefinger der linken Hand die Haut quer auf die Richtung des Schnittes spannt, setzt man die Schneide des Scalpels an und durchschneidet in Einem Zuge, ohne zu pressen oder zu zerren, die Cutis in der ganzen Länge, welche der Hautschnitt haben soll. Dabei ist es wichtig, dass der Schnitt überall möglichst gleiche Tiefe habe und nicht nach beiden Enden zu in eine seichte Continuitätstrennung der Epidermis auslaufe. Jetzt wird das subcutane Gewebe durchtrennt, bis im Wundspalte die oberflächliche Fascie blossliegt, was man daran erkennt, dass sich im Grunde der Wunde Nichts mit bewegt, wenn

man die Hautränder verschiebt. Die Fascie kann entweder in der gewöhnlichen Weise von Aussen nach Innen incidirt werden oder man spaltet sie auf der Hohlsonde. Zu diesem Zwecke fasst man zunächst mit der in der linken Hand gehaltenen anatomischen Pincette an einem Ende des Schnittes eine Falte der Fascie, zieht sie etwas in die Höhe und schneidet sie mit der flachgehaltenen Scalpelklinge an der Basis durch, so dass ein spaltförmiges Loch entsteht; durch dasselbe führt man die Hohlsonde ein, schiebt sie unter der Fascie vor und bohrt die Spitze am anderen Ende des Schnittes von Innen nach Aussen durch, so dass die Fascie brückenförmig über die Hohlsonde gespannt ist. Nun legt man den Rücken des Scalpels in die Rinne der Sonde, indem die Schneide nach aufwärts gerichtet ist, und schiebt dieselbe vor, wobei die Fascie, soweit sie auf der Hohlsonde liegt, gespalten wird. Während der Assistent zwei Haken in die Wundränder einsetzt und sie aus einander zieht, sucht man jetzt gewöhnlich das Muskelinterstitium auf, in welchem die Arterie liegt. Mit der Hohlsonde in der linken und der Pincette in der rechten Hand trennt man stumpf das lockere Zell- und Fettgewebe zwischen den Muskeln oder schiebt es mit dem Finger oder mit dem Scalpelgriffe zur Seite. Müssen bei dieser Gelegenheit Gefässzweige durchschnitten werden, so kann man sie, auch wenn die Esmarch'sche Einwicklung gemacht worden war, sofort fassen und torquiren, nöthigenfalls unterbinden. Nicht selten kommt es vor, dass ein straff gespanntes Fascienblatt zu durchtrennen ist, welches sich nicht mit der Pincette in eine Falte aufheben lässt. Um nun die Hohlsonde unter dasselbe einschieben zu können, muss es zunächst perforirt werden. Dazu bedient man sich der Hohlsonde, welche mit der rechten Hand nahe an ihrem Schnabel gefasst und senkrecht auf die gespannte Fascie aufgesetzt wird; während die Pincette in der linken Hand das Gewebe so viel als möglich fixirt, macht man mit der Hohlsonde kreisförmige, reibende Bewegungen an einem Punkte so lange, bis daselbst ein rundliches Loch zu Stande kommt, durch welches man dann in der früher beschriebenen Weise die Hohlsonde einführt und auf derselben die Fascie spaltet. Während der ganzen Procedur der Freilegung der Arterie sollen stets beide Hände beschäftigt sein: die rechte hält das Scalpel, resp. die Hohlsonde, die linke die Pincette. Indem man praeparando in die Tiefe vordringt, gelangt man schliesslich auf das Gefässbündel.

Von dem Momente an, wo man die Arterie wenn auch nur undeutlich sieht oder fühlt, beginnt der zweite Act der Operation: die Isolirung derselben. Er besteht in der Trennung des Gefässbündels von den umgebenden Gebilden, namentlich von grösseren Nervenstämmen, in der Eröffnung der Gefässscheide und in der Ablösung der Arterie von den sie begleitenden Venen; die Arterien der Extremitäten haben gewöhnlich zwei Venen neben sich, die von der Gefässscheide mit eingeschlossen werden und sie von zwei Seiten rankenförmig umgeben oder mit ihr parallel verlaufen. Die grossen Arterienstämme zeigen nur eine gleichnamige Vene, welche überdiess nicht immer von derselben Gefässscheide eingeschlossen ist oder wohl auch ganz getrennt von der Arterie verläuft. Grössere Nerven unterscheiden sich von den Arterien durch ihre reinweisse Farbe, ferner dadurch, dass sie cylindrische, nicht plattzudrückende, unter dem Finger einigermaassen rollende Stränge dar-

stellen. Das Fehlen der Pulsation kann aus den früher angeführten Gründen nicht als differentialdiagnostisches Merkmal angesehen werden.

Liegt das Gefässbündel frei da, so muss die Gefässscheide eröffnet werden. Die Art und Weise, wie man diess thut, ist verschieden. Entweder hebt man mit der Pincette einen Kegel der bindegewebigen Membran in die Höhe und durchschneidet ihn an seiner Basis, oder man schabt ein Loch in die Gefässscheide, oder man zerreisst dieselbe mittelst zwei anatomischen Pincetten; durch die auf eine oder die andere Weise gebildete Oeffnung führt man die Hohlsonde ein, schiebt sie einige Centimeter weit vor und spaltet die Gefässscheide auf derselben, wobei darauf zu achten ist, dass nicht eine Vene angeschnitten wird. Bei kleineren Arterien ist die Gefässscheide so dünn, dass man das Gefäss sofort isoliren kann. Um diess zu erreichen, fasst man mit der anatomischen Pincette die bindegewebige Hülle, setzt die Hohlsonde senkrecht zwischen letztere und die Arterie auf und gleitet mit dem Schnabel des Instrumentes mehrere Male längs des Gefässes und parallel zu demselben hin und her, als wollte man es von der Scheide abdrängen. Dabei ist es wünschenswerth, dass man mit der Pincette niemals die Gefässe anfasst, sondern stets die Gefässscheide; ebenso wenig sollen die Nerven durch die Pincette berührt werden. Besondere Vorsicht beim Isoliren verlangen jene Arterien, die von einer einzigen grossen Vene begleitet sind, damit die Venenwandung nicht perforirt werde. Man soll die Arterie nicht mehr isoliren als nothwendig ist, um die Hohlsonde quer unter ihr durchschieben zu können. Wenn die Arterienwandungen atheromatös entartet sind oder wenn die umgebenden Partien entzündlich infiltrirt sind, so lässt man lieber möglichst viel Bindegewebe mit der Arterie in Verbindung, damit der Faden die Gefässwand nicht durchschneide.

Nun folgt der dritte Act: die Anlegung der Ligatur. Zur Unterbindung in der Continuität benutzt man sterilisirte Seiden- oder Catgutfäden — ich empfehle die ersteren. Man kann bei oberflächlich gelegenen Arterien den Faden sofort in der Rinne der quer unter ihr eingeschobenen Hohlsonde durchführen oder ihn mittelst einer Schieberpincette fassen und auf diese Weise unter der Arterie durchziehen. Ist jedoch die Arterie in der Tiefe gelegen, so bedient man sich zur Herumführung des Fadens um dieselbe am Besten des Dechamp'schen Unterbindungsinstrumentes (der sog. Aneurysmennadel in einer ihrer vielen Modificationen). Man hat in der Regel eine nach rechts und eine nach links gekrümmte Nadel; dieselbe wird mit einem Faden von etwa 20 cm Länge armirt und so in die Wunde eingeführt, dass die Spitze mit dem Oehre zwischen den Rand der incidirten Gefässscheide und die Arterie zu liegen kommt. Im Allgemeinen soll die Aneurysmennadel, wenigstens bei den Arterien, welche von einer grossen Vene begleitet sind, an der Seite angesetzt werden, an welcher sich die Vene befindet, so dass die Spitze des Instrumentes nach der entgegengesetzten Seite gerichtet ist; diess geschieht, damit beim Herumführen des Fadens um die Arterie die Aneurysmennadel nicht gegen die Venenwand anstosse und bei dem Versuche, zwischen Arterie und Vene durchzudringen, letztere, welche im flachgedrückten, leeren Zustande leicht für einen Bindegewebsstrang imponiren kann, nicht durch die Spitze der Aneurysmennadel perforirt werde. Wenigstens ist das der Grund, den

man in den Lehrbüchern angegeben findet, ich muss gestehen, dass mir die ganze Vorsichtsmaassregel ziemlich überflüssig erscheint, denn entweder ist das Gefäss vor der Application der Ligatur genügend isolirt worden, dann hat es ohnediess keine Schwierigkeit, die Aneurysmennadel um die von der Vene abgelöste Arterie herumzuführen, oder die Isolirung ist aus irgend einem Grunde eine ungenügende gewesen, und dann läuft man gerade so Gefahr, die Vene anzubohren, wenn man das Unterbindungsinstrument von der Seite, wo dieselbe liegt, einführt, als von der entgegengesetzten.

Ist der Faden mittelst der Aneurysmennadel unter der Arterie durchgezogen, so überzeugt man sich nochmals, dass man nichts anderes gefasst hat, als das Gefäss, namentlich keinen Nerven, dann erst wird die Ligatur geschlossen. Zu diesem Behufe wird, wie bei der directen Unterbindung, zuerst ein chirurgischer Knoten geschürzt und fest angezogen, worauf man einen einfachen Knoten daraufsetzt. Nun wird ein zweiter Faden unter der Arterie durchgezogen, oder man hat schon den ersten in der Mitte durchschnitten, um sofort zwei Ligaturen zur Verfügung zu haben. In einer Entfernung von 1—1½ cm von der ersten Ligatur wird das Gefäss ein zweites Mal unterbunden, dann durchtrennt man dasselbe in der Mitte zwischen beiden Ligaturen und schneidet beide Enden der Fäden kurz an den Knoten ab. Dieses Vorgehen ist in den meisten Fällen angezeigt: die unterbundenen Enden der durchschnittenen Arterie ziehen sich dann zurück und in das Gewebe hinein, jedes von ihnen verwächst isolirt mit den umgebenden Theilen, es wird jede Zerrung vermieden und die Wiederherstellung der Circulation auf dem directen Wege, d. h. durch die Vasa vasorum der Arterie, wird dadurch unmöglich gemacht oder wenigstens sehr erschwert. Hat man jedoch die Absicht, die Arterie in der Continuität nur temporär zu verschliessen, dann ist es besser, sie nur ein Mal zu unterbinden, und zwar mit einem Catgutfaden, den man gerade nur so stark zusammenschnürt, dass die Circulation unterbrochen ist, und sie nicht zu durchschneiden. Es kann dann geschehen, dass das Lumen des Gefässes sich nicht thrombosirt, sondern dass es nach der Resorption des Catgutfadens wieder durchgängig wird, wodurch das Blut wieder auf dem früheren Wege weiterströmen kann. Wenn man mit Catgut unterbindet, so macht man keinen chirurgischen, sondern einen einfachen Knoten.

Unter Umständen muss man den Ligaturfaden, ohne zu sehen, nur unter Leitung der Finger um das Gefäss herumführen. Diess ist wohl immer nur bei sehr grossen Arterien möglich.

§. 15. Nach vollendeter Unterbindung folgt der Verschluss der Wunde durch die Naht; bei grosser Tiefe der Wunde, namentlich wenn Muskeln durchschnitten werden, vereinigt man die einzelnen Schichten sorgfältig durch Etagennähte, so dass keine Drainage erforderlich ist und applicirt dann einen aseptischen Verband. Hatte man die Esmarchsche Binde angelegt, so wird sie erst jetzt entfernt. Der Theil, an welchem eine Arterie unterbunden wurde, muss absolut ruhig gestellt werden, so dass die Muskeln erschlafft sind und das Gefäss nicht gespannt wird. Man erreicht diess, indem man den betreffenden Körperabschnitt mit Watte umhüllt, mit einer Binde einwickelt und darüber gestärkte Gazebinden (Organtinbinden) applicirt, die, durch eingelegtes

Fournirholz verstärkt, zu einem festen Contentivverbande erhärten, welcher jede active und passive Bewegung verhindert. Ist der Hauptarterienstamm einer Extremität unterbunden worden, so bringt man das Glied in sanft gebeugter Stellung in Elevation oder auf eine schiefe Ebene und fixirt es in dieser Lage. Zur Beförderung der Circulation in den peripheren Antheilen erwärmt man wohl auch die Extremität durch heisse Sandsäcke u. s. w. Unmittelbar nach der Unterbindung eines Hauptarterienstammes verschwindet der Puls jenseits der Ligaturstelle, es sei denn, dass die Anastomosen zwischen Centrum und Peripherie besonders zahlreich und bedeutend sind, wie es z. B. bei der Carotis communis der Fall ist; es entsteht ein gewisses Gefühl von Taubheit, auch sinkt die Temperatur des peripheren Antheils einigermaassen. Alle diese Erscheinungen pflegen sich nach 2—3 Tagen oder schon früher zu verlieren.

Die Nachbehandlung der Ligaturwunde wird nach den allgemein gültigen Regeln durchgeführt. Bei normalem aseptischem Verlaufe und wenn keine Drainage erforderlich war, kann der erste Verband bis zur vollendeten Heilung liegen bleiben; sonst wechselt man denselben am 3.—4. Tage, um das Drain zu entfernen, und erneuert ihn fernerhin nach Bedürfniss. Ist die Unterbindungswunde geheilt, so wird die Extremität mit einer Bindeneinwicklung umgeben, noch einige (6—8) Tage ruhig gestellt. War Eiterung in der Wunde eingetreten, so werden die Ligaturfäden in der Regel ausgestossen und es kann in solchen Fällen eine kleine eiternde Fistel lange Zeit zurückbleiben, die sich erst dann schliesst, wenn die Ligaturfäden abgefallen und entfernt worden sind.

Der definitive Gefässverschluss nach der Unterbindung in der Continuität und Durchschneidung der Arterie zwischen den zwei Ligaturen kommt zu Stande durch die Bildung eines Thrombus, vorzugsweise aber durch die prima intentio der die beiden Gefässenden umhüllenden Weichtheile. Der sicherste Schutz gegen Nachblutungen ist demnach die reactionslose aseptische Heilung der Unterbindungswunde.

Ueble Ereignisse nach der Operation.

§. 16. a) Die Nachblutung aus dem unterbundenen Gefässe ist der wichtigste und gefährlichste Zufall, der jedoch bei der modernen Technik, bei tadellos aseptischem Verlaufe sehr selten eintritt, selbst wenn die Gefässhäute krank sind. Erfolgt dagegen ulceröser Zerfall in der Ligaturwunde, so kann es selbst bei gesunder Arterienwandung zu Nachblutungen kommen; in diesem Falle müsste, wenn die gewöhnlichen Mittel zur Blutstillung keinen dauernden Erfolg haben, das Gefäss weiter centralwärts unterbunden und, wenn diess nicht möglich ist oder wenn die Blutung wiederkehrt, die Amputation des Gliedes ausgeführt werden.

b) Starke neuralgische Schmerzen und Zuckungen in der Extremität, wenn ein Nervenzweig in die Ligatur gefasst worden war. Sollten sie trotz Morphiuminjectionen nicht aufhören, dann durchschneidet man den Nerven oberhalb der Ligatur.

c) Gangrän in dem Gebiete des unterbundenen Gefässes oder partielle Gangrän an der kranken Extremität, gewöhnlich als Vorläufer

der totalen Gangrän der Extremität oder wenigstens des peripheren Antheiles derselben. Dieselbe ist die Folge eines mangelhaft ausgebildeten Collateralkreislaufes oder der Verstopfung zahlreicher arterieller Aeste durch Gerinnselbildung oder aber auch der Thrombose des Hauptvenenstammes und muss nach den allgemein gültigen Regeln behandelt werden. Totale Gangrän eines Extremitätenabschnittes erheischt die schleunige Amputation, womöglich innerhalb des gesunden Gewebes.

Die Unterbindung der Arterien im Speciellen.

§. 17. Es sollen hier nur jene Arterien berücksichtigt werden, deren Unterbindung in der Continuität am Lebenden eine practische Bedeutung hat. Die allgemeinen Regeln für die Aufsuchung und Freilegung der Gefässe sind bereits erörtert worden. Nach einer kurzen Besprechung der topographisch-anatomischen Verhältnisse des betreffenden Gefässgebietes werde ich den Verlauf der Operation bei den einzelnen Unterbindungen beschreiben und ihn zum Schlusse in der Weise recapituliren, dass das Schema der Lage der die Arterie bedeckenden und umgebenden Theile und die Orientirungspunkte (die sog. Points de repère) typographisch, durch die Anordnung des Druckes, versinnbildlicht werden, wobei im Allgemeinen die rechte Seite des Körpers als Paradigma gewählt werden soll. Ich weiss aus Erfahrung, dass dieser mnemotechnische Behelf von grossem Vortheile ist.

Die einzelnen Arterien sollen von ihrem Ursprunge aus gegen die Oberfläche hin verfolgt werden.

A. Oberes Aortensystem.

1. Arteria anonyma, Truncus brachiocephalicus.

§. 18. Topographie. Nach Hinwegnahme der Haut in der Suprasternal- und Supraclaviculargegend erscheint das Platysma myoïdes, medialwärts bis zum M. sternocleidomastoideus reichend und sich dann als Fascia superficialis fortsetzend; am äusseren Rande des M. sternocleidomastoideus das Ende der Vena jugularis externa. Unter dem Platysma geht die Lamina superior fasciae cervicalis über die Fovea suprasternalis weg an die Aussenfläche des Sternum und der Mm. sternocleidomastoidei. Nach ihrer Entfernung erscheint das Fett der Fovea suprasternalis und in ihm ganz am Rande des Manubrium eine kurze querverlaufende Vene, beide Venae jugulares anteriores verbindend. Löst man nun die Köpfe beider Sternocleidomastoidei ab, so zeigen sich diese Venen, von oben kommend, sich über das Sternoclaviculargelenk nach aussen herumbiegend und längs der Clavicula verlaufend, bis gegen die V. jugularis externa oder die V. subclavia, wo sie einmünden. Unter denselben liegt die fibröse Fascia media colli, straff gespannt, die sich an dem Lig. interclaviculare und am hinteren Rande der Clavicula ansetzt. Nach Spaltung und Ablösung derselben erscheint nach innen der Musculus sternohyoideus und unter ihm, ihn etwas nach aussen überragend der M. sternothyreoideus und nachdem auch diese weggenommen sind, nach aussen im Bereiche des Sternocleidomastoideus die mächtige Vena jugularis interna, ihre Mündung in die V. subclavia und ein Theil der V. anonyma dextra. In der Fovea suprasternalis, kaum über den Rand des Sternum hervorragend, schimmert die V. anonyma sinistra bläulich durch; in deren obere Wand münden, von lockerem, fettreichem Bindegewebe umgeben, drei oder mehr ziemlich starke Venen fast senkrecht ein (Plexus venos. infrathyreoideus); in der Mittellinie liegt die Trachea, hinter welcher nach links zu der Oesophagus etwas vortritt; schief nach rechts und oben verläuft der Truncus anonymus; über den unteren Theil der Trachea zu ihren

beiden Seiten steigt rechts und links der N. laryngeus recurrens vagi empor, während der Stamm des rechten Vagus an der Aussenseite der Carotis vor der Theilungsstelle der Art. anonyma in das hintere Mediastinum tritt. Der Truncus anonymus seu brachiocephalicus (etwa 2 cm lang) theilt sich etwa 6 mm oberhalb des rechten Sternoclaviculargelenkes hinter der Portio sternalis des Kopfnickers in die Art. carotis comm. dextra und Arter. subclavia dextra. Unter dieser Theilungsstelle schlingt sich der rechte N. laryngeus recurrens um die rechte Subclavia herum, während der linke Vagus vor dem Bogen der Aorta zwischen diesem und der Vena anonyma verläuft und der linke N. laryngeus recurrens den Arcus aortae umschlingt und links zwischen Trachea und Oesophagus emporsteigt. Der Truncus grenzt rechts an die etwas oberflächlicher gelegene Vena anonyma dextra, links an die Art. carotis sinistra. Die Vena anonyma sinistra zieht quer vor der Wurzel des Truncus anonymus nach links und aufwärts. Vom Truncus anonymus rechterseits, vom Arcus aortae links entspringt die Art. subclavia, geht schräg nach aussen und oben und tritt hinter dem M. scalenus anticus in die Regio supra-

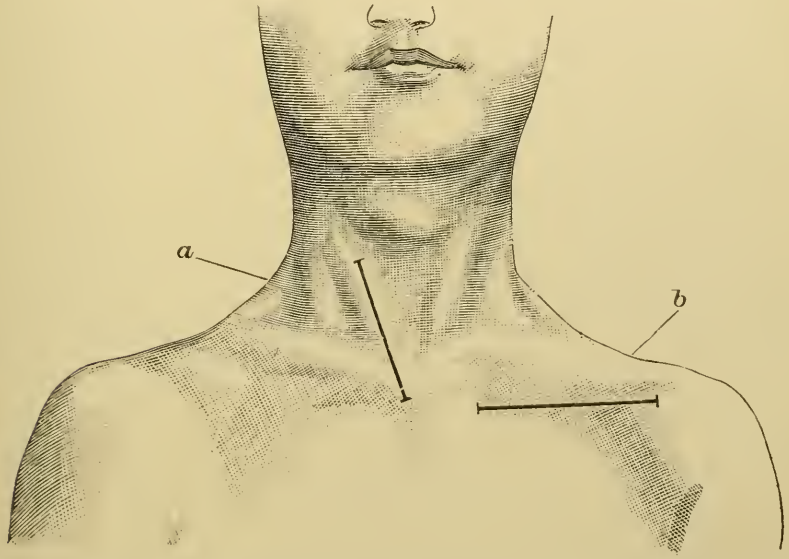

Fig. 1. Hautschnitt: *a* zur Unterbindung der Art. anonyma. *b* zur Unterbindung der Art. subclavia unterhalb der Clavicula.

clavicularis (Trigonum colli inferius) ein. Während ihres Verlaufes von ihrem Ursprunge bis zum Durchtritt zwischen dem M. scalenus anticus und scalenus medius giebt sie folgende Zweige ab:

1. Von ihrer Vorderseite die Art. mammaria interna.
2. Von ihrer oberen Seite die Art. vertebralis und den Truncus thyreocervicalis.
3. Von ihrer hinteren Seite den Truncus costocervicalis.

Zwischen den Scalenis oder an der Austrittstelle aus denselben entspringt die Art. transversa colli.

Der Raum zwischen dem M. scalenus anticus, der Trachea und der ersten Rippe wird von der Lungenspitze mit der sie kuppelförmig deckenden Pleura costalis eingenommen; auf dieser Kuppel ruhen zum Theil die Art. anonyma, die Art. subclavia und der N. recurrens, links ausserdem der Ductus thoracicus, der sich über den Bogen der Aorta nach vorn krümmt. Nach aussen und vorne von der Art. subclavia liegt der Nervus phrenicus, in das vordere Mediastinum ziehend; hinter ihm der N. sympathicus mit seinem untersten Halsganglion.

Die Unterbindung der Art. anonyma ist wiederholt ausgeführt worden, allein, wie es scheint, stets mit tödtlichem Ausgange.

Unter den zahlreichen Methoden, von denen die meisten bloss am Leichnam versucht wurden, erscheint als die practischeste die von Gräfe: Einfacher schräger Schnitt längs des inneren Randes des M. sternocleidomastoideus, 7 cm über seiner Insertion beginnend und bis über das Manubrium sterni reichend (Fig. 1 *a*, pag. 21). Nach Durchtrennung der Haut, des Platysma, der Lamina superficialis und der Lamina media fasciae colli dringt man mit dem Finger zwischen M. sternocleidomastoideus und M. sternohyoideus ein, trennt mit diesem und dem Scalpelheft das lockere Bindegewebe, legt die Carotis communis bloss, isolirt sie, indem man den N. vagus und die Vena jugularis int. nach aussen ziehen lässt, und während der Assistent den Kopf des Patienten stark nach rückwärts beugt, um den Truncus aus der oberen Brustapertur hervorzuheben, gleitet man mit dem Finger an der Carotis nach abwärts, umgreift die A. anonyma mit demselben und führt die Aneurysmennadel von unten nach oben um das Gefäss herum, indessen der Nervus recurrens und der N. phrenicus zur Seite geschoben werden. Die Umschnürung mit dem Faden soll langsam geschehen, damit die Circulation nicht plötzlich unterbrochen wird. — B. von Langenbeck machte einen Schnitt, einige Centimeter über dem rechten Sternoclaviculargelenke beginnend, längs des medialen Randes des rechten Kopfnickers nach abwärts, dann in leicht convexem Bogen, entsprechend dem oberen Rande des Sternum, zum linken Sternoclaviculargelenk und von da nach aufwärts längs des medialen Randes des linken Kopfnickers ziehend, und etwa zwei Finger breit oberhalb der Sternalinsertion desselben endend. Die Mm. sternohyoidei und sternothyreoidei werden beiderseits oder nur rechts quer durchschnitten. Der weitere Gang der Operation ist derselbe wie bei dem Verfahren von Gräfe.

Schema der Unterbindung der Art. anonyma.

Aussen (lateral)	Haut.	Innen (medial)
	Platysma Lamina superficialis } fasciae colli. Lamina media }	
Musc. sternocleidomastoid.		Musc. sternohyoid.
	Vena jugul. int. dextr.	Carotis comm. d.
	Vena anonyma dextra.	Art. anonyma.

2. Arteria carotis communis.

§. 19. Topographie. Die Art. carotis communis entspringt rechts aus dem Truncus anonymus, links aus dem Arcus aortae, wesshalb die linke Carotis um 2 cm (die Länge des Tr. anonymus) länger ist und etwas tiefer liegt, und verläuft beiderseits längs einer Linie, welche man sich von der Articulatio sternoclavicularis zum vorderen Rande des Ohrläppchens gezogen denkt. Sie wird fast in ihrem ganzen Verlaufe vom Kopfnicker bedeckt, nur der oberste Theil des Gefässes tritt medialwärts unter dem Muskel hervor. Von der Gegend des Sternoclaviculargelenkes zieht sie etwas schräg nach auswärts bis zum oberen Rande des Schildknorpels empor, ohne einen Zweig abzugeben, theilt sich dann in zwei Hauptäste, die Carotis externa (vorderer innerer Zweig) und die Carotis interna (hinterer äusserer Zweig). Bei Weibern und bei Kindern liegt die Bifurcationsstelle etwas tiefer, etwa entsprechend der Mitte des Schildknorpels.

Entfernt man die Haut von der vorderen Seite des Halses, so zeigt sich, zum Theil mit ihr verwachsen, das Platysma, welches längs der Mittellinie durch das Zellgewebe der Fascia superficialis ersetzt wird. In der Fascia superficialis oder im Platysma verläuft nahe der Mittellinie die sehr variable Vena jugularis anterior oder mediana colli; innerhalb des Platysma erscheinen, von der Mitte des hinteren Randes des Kopfnickers ausgehend, drei Züge von Nerven nach innen

ziehend: als der oberste der N. auricularis major, dann der N. cervicalis superfic. oder subcutaneus colli inferior, und die Nervi supraclaviculares. Nach Wegnahme des Platysma präsentirt sich der M. sternocleidomastoideus, eingehüllt von der Fascia media colli, welche in zwei Blätter getheilt, die vordere und die hintere Scheide desselben darstellt. Spaltet man dieselbe längs des medialen Randes des Muskels, schneidet die beiden Köpfe desselben durch und schlägt sie nach aufwärts, so erscheint eine derbe fibröse Haut, die Fascia media colli, das hintere Blatt der Scheide des Kopfnickers. Solange dieselbe in ihrer Integrität besteht, verhüllt sie die Contouren aller unter ihr liegenden Gebilde: durchscheinen sieht man nur einen dünnen Nervenast, den Ramus descendens N. hypoglossi, die bläuliche Vena jugularis interna seu communis und endlich den dünnen, schief in das hintere Blatt der Scheide des Kopfnickers eingeschobenen M. omohyoideus, der von unten und aussen kommend schräg gegen die Medianlinie zieht und sich dann in einem nach oben und aussen offenen Winkel (es ist mehr ein Winkel als ein Bogen) an den lateralen Rand des M. sternohyoideus anlegt und mit ihm bis zum Zungenbeine verläuft. Der M. omohyoideus kreuzt somit die Richtung des M. sternocleidomastoideus und zugleich die grossen Gefässe unter demselben, bald höher, bald tiefer, ungefähr in der Mitte zwischen der Articulatio sternoclavicularis und der Bifurcationsstelle der Carotis communis. Nach Spaltung der Fascia media colli erscheinen nun die grossen Gefässe, von lockerem Bindegewebe eingehüllt, welches eine eigene Scheide für jedes der Gefässe darstellt. Die Fascie resp. das hintere Blatt der Scheide des Kopfnickers bildet somit die gemeinsame Gefässscheide. In ihr liegen lateralwärts die mächtige Vena jugularis interna seu communis, welche in gefülltem Zustande die medialwärts gelegene Art. carotis communis ganz oder theilweise überragt; der Ram. descendens N. hypoglossi liegt gewöhnlich ganz auf ihr; von ihm aus geht eine schlingenförmig nach oben umbiegende Anastomose zum Plexus cervicalis. Die Carotis communis ist nach innen zu von den Mm. sternohyoideus und sternothyreoideus bedeckt und legt sich an den hinter den Muskeln liegenden seitlichen Lappen der Schilddrüse an; bei voluminöser Schilddrüse, besonders bei Weibern und Kindern wird sie wohl auch von demselben theilweise überragt. Einer oder zwei Aeste der Vena thyreoidea inferior verlaufen über die grossen Gefässe schräg nach aussen und unten. Hinter der Carotis und der Jugularis in deren gemeinsamer Scheide liegt der Nervus vagus; oberhalb der Clavicula entfernt er sich mehr nach auswärts. Ausserhalb der gemeinsamen Gefässscheide noch weiter rückwärts verläuft der N. sympathicus, theils auf, theils neben den an der Wirbelsäule sich inserirenden Muskeln (Rectus capitis anticus major, Longissimus colli und Scalenus anticus) resp. auf der sie überziehenden Fascie, der sog. Lamina profunda fasciae cervicalis, — ausserdem der N. phrenicus, die Art. thyreoidea inferior und die Art. cervicalis ascendens.

Zwischen den Insertionen des Rectus cap. ant. maj. und des Scalenus antic. bildet der vordere Schenkel des Querfortsatzes des 6. Halswirbels einen Vorsprung, das Tuberculum Chassaignaci, welches etwas unterhalb der Mitte der Carotis comm. liegt und als Anhaltspunkt für die Aufsuchung der Arterie empfohlen wurde: es ist jedoch zu diesem Zwecke schon desshalb ungenügend, weil das topographische Verhältniss zwischen ihm und der Arterie kein fixes, unabänderliches ist.

§. 20. Unterbindung. Die Carotis communis kann längs ihres ganzen Verlaufes unterbunden werden: hat man die Wahl der Ligaturstelle frei, so ist offenbar jener Punkt am zweckmässigsten, welcher gleichweit vom Ursprunge und von der Bifurcation entfernt ist; dieser Punkt entspricht aussen am Halse etwa dem unteren Rande des Ringknorpels, in der Tiefe aber der Stelle, an welcher der M. omohyoideus das Gefäss kreuzt. Hier liegt die Arterie auch am oberflächlichsten. Weiter unten gegen das Sternum zu ist die Unterbindung schwieriger, weil die Carotis daselbst mehr vom Kopfnicker und von der Vena jugularis communis bedeckt wird.

Der Patient liegt mit etwas erhöhtem Oberkörper und nach rückwärts geneigtem Kopfe; die Empfehlung, den Kopf nach der gesunden Seite drehen zu lassen, ist nicht zweckmässig, weil dadurch der Kopf-

nicker der kranken Seite gespannt und dessen Auswärtslagerung erschwert wird. In dieser Stellung markiren sich, wenn das Individuum nicht zu fett ist, an der vorderen Halsseite die inneren Ränder der M. sternocleidomastoidei (Eminentiae sternomastoideae), deren schräge Richtung, vom oberen Rande des Sternum zum Warzenfortsatze, sich mit dem Verlaufe der beiden Carotiden, der beinahe vertical ist, kreuzt. Durch die Palpation erkennt man die Contouren des Kehlkopfes und kann somit die Höhe des oberen Randes des Schildknorpels bestimmen (1. Orientirungspunkt). Der Operateur spannt die Haut mittelst der linken Hand und führt einen Schnitt dicht am medialen Rande des Kopfnickers, vom oberen Rande des Schildknorpels beginnend bis zur Fovea suprasternalis, welcher gleichzeitig das Platysma durchtrennt.

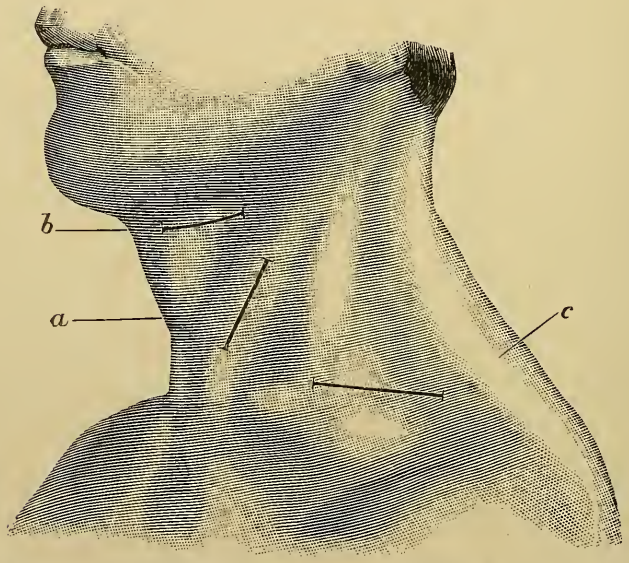

Fig. 2. Hautschnitt zur Unterbindung *a* der Art. carotis communis, *b* der Art. lingualis, *c* der Art. subclavia oberhalb des Schlüsselbeines.

Sollte man Letzteres nicht aus der Richtung seiner Fasern (schräg von aussen unten nach innen oben) vom Sternocleidomastoideus (dessen Faserrichtung schräg von innen unten nach aussen oben verläuft) unterscheiden können, so verschiebt man die Ränder der Hautwunde: bewegt sich der Grund der Wunde mit, so ist das Platysma noch nicht durchtrennt. Das vordere Blatt der Scheide des Kopfnickers muss gespalten werden, so dass die Muskelfasern vollkommen frei zu Tage liegen. Längs des medialen Randes des M. sternocleidomastoideus (2. Orientirungspunkt) dringt man mit dem Finger oder dem Scalpelhefte gegen die hintere Fläche des Muskels vor, zerreisst die lockeren Verbindungen desselben mit dem hinteren Blatte seiner Scheide und lässt ihn mittelst eines stumpfen Hakens nach aussen ziehen. Man erblickt nun die straff gespannte Fascia media colli und in ihr den M. omohyoideus (3. Orientirungspunkt), bisweilen wegen seiner geringen Entwicklung schwer zu erkennen. Die Fascie kann gewöhnlich nicht

in eine Falte aufgehoben werden; man schabt daher ein Loch in dieselbe, führt die Hohlsonde ein, und zwar nahe an der Schilddrüse, um den Ramus descendens hypoglossi und die Vena jugularis commun. nach aussen, ausserhalb des Bereiches des Schnittes zu bekommen, und spaltet die Fascie in der ganzen Ausdehnung der Wunde; der jetzt deutlich sichtbare M. omohyoideus wird nach oben oder nach unten gezogen, eventuell, wenn er stören sollte, ganz durchschnitten. Während ein Assistent jetzt den lateralen Rand der Schilddrüse (4. Orientirungspunkt) sammt den sie bedeckenden Mm. sternohyoideus und sternothyreoideus mit einem stumpfen Haken nach innen zieht, präsentirt sich die Vena jugularis communis; bei ruhig athmenden, narkotisirten Patienten ist dieselbe mässig gefüllt; sowie aber die Athmung gestört ist, schwillt sie während der Exspiration so stark an, dass sie das ganze Operationsfeld in beängstigender Weise überwallt, während sie während der Inspiration plötzlich wieder collabirt, blutleer wird und für einen Bindegewebsstrang gehalten werden könnte. In solchen Fällen kann man, um die übergrosse Füllung zu vermindern, eine leichte Compression mit dem Finger am oberen Wundwinkel ausüben und am unteren Wundwinkel comprimiren, wenn es sich darum handelt, die collabirte Vene sichtbar zu machen. Es folgt nun die Isolirung der Arterie von der Vene: dieser Act muss mit grosser Vorsicht ausgeführt werden, indem man die Gefässscheide, niemals die Venenwand selbst, mit der anatomischen Pincette fasst und mittelst der Hohlsonde parallel zur Längsaxe der Gefässe zwischen Carotis und Jugularis streicht, als ob man eine Furche zwischen beiden erzeugen wollte. Durch wiederholte Bewegungen dieser Art unterminirt man allmälig die Arterie und streift das dieselbe umgebende lockere Bindegewebe (die besondere Gefässscheide) sowie die gemeinsame Gefässscheide zurück, bis die Carotis vollständig isolirt ist. Es ist nicht zweckmässig, die Isolirung allzu weit zu treiben: eine Strecke von 2 cm genügt. Den N. vagus bekommt man bei dieser Manipulation gewöhnlich gar nicht zu Gesicht: sollte er zu Tage treten, so hüte man sich, ihn mit der Pincette anzufassen, sondern lasse ihn sofort sammt der V. jugularis communis mittelst eines stumpfen Hakens nach aussen ziehen. Der Sympathicus soll bei regelrechtem Vorgehen überhaupt nicht entblösst werden. Wenn die Carotis auf der Hohlsonde gelagert ist, so kann man sofort den Ligaturfaden in der Rinne des Instrumentes durchschieben; sonst führt man die mit einem gedoppelten Faden armirte Unterbindungsnadel von aussen nach innen um das Gefäss herum, entfernt dieselbe, schneidet den Faden in der Mitte durch, so dass zwei Ligaturen daraus werden und, nachdem man sich nochmals genau überzeugt hat, dass Nichts als die Arterie gefasst ist, schürzt man den ersten Knoten und zieht ihn fest an, dann knotet man die zweite Ligatur, so dass das isolirte Stück der Carotis in den Zwischenraum zwischen beide Ligaturen zu liegen kommt, d. h. dass dieselben etwa 1 ½ cm von einander entfernt angelegt werden. Hierauf durchtrennt man die Carotis in der Mitte zwischen den beiden Ligaturen, lässt die Enden des getrennten Gefässes sich an Ort und Stelle retrahiren und erst wenn man den sicheren Verschluss derselben constatirt hat, schneidet man die Ligaturfäden dicht am Knoten ab. Die Wunde wird zum Schlusse genau vereinigt und mit einem typischen

Verbande bedeckt; Kopf und Hals des Operirten werden durch ein grosses Verbandkissen, durch Fournierholzspähne und Organtinbinden immobilisirt.

Schema der Unterbindung der Carotis communis dextra[1]).

Aussen (lateral) — Haut. — Innen (medial)

Platysma myoïdes.
Fascia colli (vorderes Blatt der Scheide des M. sternocleidomastoideus).
←⟿ M. sternocleidomastoideus).
Fascia media colli (hinteres Blatt der Scheide des M. sternocleidomastoideus).

Musculus omohyoideus.

(Mm. sternohyoideus und sternothyreoideus. ⟿→
(Schilddrüse ⟿→
Ramus descend. N. hypoglossi.
Gemeinsame Gefässscheide.
←⟿ Vena jugularis interna.) Carotis communis.
N. vagus.
[N. sympathicus].

Das eben beschriebene Verfahren (Methode von A. Cooper) ist das normale; in manchen Fällen ist man gezwungen (z. B. wegen eines Aneurysma), die Carotis näher centralwärts zu unterbinden, indem man entweder zwischen beiden Köpfen des M. sternocleidomastoideus (nach Zang) oder am äusseren Rande des M. sternohyoideus (nach Malgaigne, Allan Burns und Scarpa) in die Tiefe vordringt, wobei eventuell die Portio sternalis des Kopfnickers oder der M. sternohyoideus durchtrennt werden. Wenn die Carotis nach aussen und hinten verdrängt ist, was am Häufigsten durch eine Kropfgeschwulst geschieht, so soll man (nach Velpeau und Bautzenberger) am hinteren (lateralen) Rande des Kopfnickers in der Höhe des Ringknorpels einschneiden und daselbst die Arterie aufsuchen, welche in solchen Fällen hinter der Vena jugularis communis und mehr nach aussen zu liegen pflegt.

3. Die Carotis externa und ihre Zweige.

§. 21. Topographie. Die Carotis communis theilt sich in der Höhe des oberen Randes des Schildknorpels in ihre beiden Hauptäste: Carotis externa und interna; die Carotis externa giebt sofort von ihrem Ursprunge an in ganz kurzen Distanzen an ihrer vorderen Seite drei fast gleich starke Zweige ab: die Art. thyreoidea superior, welche zuweilen bei hochliegender Theilung der Carotis communis noch aus letzterer entspringt, die Arteria lingualis, und die Arteria maxillaris externa seu facialis; an ihrer inneren Seite entspringt die Arteria pharyngea ascendens und von ihrer hinteren Seite die Arteria occipitalis. Diese fünf Zweige liegen ganz nahe beisammen in dem sog. Trigonum cervicale superius und im unteren Winkel der Regio inframaxillaris. Das obere Halsdreieck wird begrenzt durch folgende Linien: eine Linie vom Warzenfortsatze zum Körper (resp. zum kleinen Horn) des Zungenbeines, eine vom Körper des Zungenbeins zur Mitte des Kopfnickers und eine Linie, welche von der Mitte des Kopfnickers längs seines medialen Randes bis zum Warzenfortsatze gezogen wird. Die Regio inframaxil-

[1]) Das Zeichen ←⟿) bedeutet, dass das zwischen Pfeil und Klammer genannte Gebilde nach der Richtung des Pfeiles verschoben werden soll, also nach aussen oder innen, oben oder unten, z. B.: ←⟿ M. sternocleidomastoideus) heisst: der M. sternocleidomastoideus wird nach aussen gezogen. Die Klammer [ ] um ein Wort bedeutet, dass das betreffende Gebilde bei regelrechtem Vorgehen nicht freigelegt werden soll.

laris wird begrenzt durch den Rand des Unterkiefers, durch eine zweite Linie, welche vom Kinn zum kleinen Horn des Zungenbeines, und eine dritte, welche von da bis zum Warzenfortsatze gezogen wird.

Nach Entfernung der Haut und des Platysma, in welchem einige unbedeutende Nervenzweige (N. cervicalis superfic. seu subcutaneus colli inferior und N. subcutaneus colli super.) liegen, erscheint die Fascia colli als glänzendes Sehnenblatt den dreieckigen Raum zwischen Kopfnicker und Zungenbein ausfüllend. Unter derselben trifft man zunächst eine starke Vene, die V. facialis communis, welche in der Gegend des Angulus maxillae infer. aus dem Zusammenflusse zweier Gesichtsvenen entspringt und über die Carotis externa nach abwärts in die V. jugularis communis verläuft und zuweilen die V. thyreoidea super. in sich aufnimmt. Die Venen liegen auf dem tiefen Blatte der Fascia colli auf, welches die das Trigonum colli sup. begrenzenden Muskeln bedeckt. Nach Hinwegnahme dieses Blattes zeigen sich der M. digastricus und der von dessen hinterem Bauche durchbohrte M. stylohyoideus; fast parallel mit dem unteren (lateralen) Rande des hinteren Biventerbauches verläuft der quere Ast des N. hypoglossus horizontal von aussen nach innen gegen die Zunge und unter dem Biventer. Nach aussen zu liegt die Vena jugularis interna, auf welcher der Ramus descendens des Hypoglossus nach abwärts verläuft. Medialwärts und rückwärts von der V. jugularis interna befindet sich der N. vagus und noch weiter medialwärts, aber etwas nach vorne, die Bifurcation der Carotis communis. Der Raum zwischen der Innenfläche des M. sternocleidomastoideus, an welcher der Ramus extern. N. accessorii Willisii sichtbar ist, und den tiefer liegenden Gebilden ist durch lockeres Zellgewebe ausgefüllt, in welchem mehrere Lymphdrüsen eingebettet sind.

Das Trigonum cervicale super. wird gebildet von dem vorderen (medialen) Rande des Kopfnickers, dem hinteren Bauche des M. digastricus sammt M. stylohyoideus und dem oberen Bauche des M. omohyoideus; seine Spitze liegt am Zungenbeine, indem der Stylohyoideus und die Biventersehne mit dem Omohyoideus daselbst zusammenstossen. In diesem dreieckigen Raume liegt unmittelbar an der Theilungsstelle der Carotis communis die Carotis interna nach aussen von der Carotis externa; letztere (die C. externa), der vordere, mehr medialwärts liegende Ast, verläuft nicht genau in der Verlängerung der Carotis communis, sondern in spitzem Winkel nach aussen und oben entsprechend einer Linie, welche, vom Kieferwinkel nach abwärts gezogen die Richtung der Carotis communis in der Höhe des oberen Schildknorpelrandes kreuzt; während der hintere Ast, die Carotis interna, nach oben und etwas nach einwärts gegen den Pharynx zu verläuft. Hinter der Art. carotis externa steigt der Nervus laryngeus superior schräg nach innen und unten.

Wie schon erwähnt, liegen die Ursprungsstellen der fünf Hauptäste der Carotis externa ganz nahe beisammen im oberen Halsdreiecke:

a) Die Art. thyreoidea superior geht unmittelbar oberhalb der Bifurcation, ausnahmsweise noch unter derselben, aus der vorderen Seite der Carotis ab, in der Höhe des grossen Schildknorpelhornes, verläuft längs der Insertion des M. sternohyoideus am Zungenbeine, bedeckt von ihm und vom vorderen Bauche des M. omohyoideus, medialwärts zum oberen Rande der Schilddrüse, giebt die Art. laryngea ab, welche in die Membrana thyreohyoidea eindringt (oder ihr verläuft in derselben Richtung der Nervus laryngeus super.), und verzweigt sich in bogenförmigem Verlaufe schliesslich an der vorderen Fläche der Schilddrüse, in deren Parenchym sie sich einsenkt.

b) Die Art. lingualis entspringt ebenfalls an der vorderen Seite etwas höher, im Niveau des grossen Hornes des Zungenbeines; oberhalb desselben zieht sie etwas schräg nach vorne und einwärts, unter den äusseren (hinteren) Rand des M. hyoglossus; dabei kreuzt sie die Richtung des hinteren Bauches des Biventer und des M. stylohyoideus, sowie den parallel mit ihnen etwas höher oben verlaufenden N. hypoglossus und die unterhalb desselben gelegene Vena lingualis. Der N. hypoglossus und die Vena lingualis treten unter dem hinteren Bauche des Biventer und dem M. stylohyoideus durch und verlaufen an der vorderen Fläche des M. hyoglossus, während die Art. lingualis an seiner hinteren Fläche oder in der Substanz des M. hyoglossus selbst weiter dringt, so dass sie durch eine verschieden dicke Muskelschicht (die ganze Dicke des M. hyoglossus oder nur einen Theil derselben) von dem Hypoglossus und der Vene getrennt ist; zugleich liegt sie näher am Zungenbeine als die Vene. Dieses Verhältniss der Art. lingualis zur Vene und zum N. hypoglossus ist sehr constant, während ihr Verlauf von ihrem Ursprunge an bis zur Kreuzung mit dem Biventer vielen Schwankungen unterworfen ist.

Unter dem M. hyoglossus tritt die Arterie in die Substanz der Zunge ein und verzweigt sich in der entsprechenden Hälfte, ohne mit der Arterie der anderen Seite nennenswerthe Anastomosen zu besitzen.

c) Die Art. maxillaris externa steigt von ihrem Ursprunge fast gerade nach aufwärts gegen die Glandula submaxillaris, längs deren Innenfläche an den Rand des Unterkiefers und parallel dem vorderen Rande des Masseter zum Gesichte empor (Art. facialis anterior); hinter ihr die Vena facialis anterior.

d) Die Art. pharyngea ascendens und

e) die Art. occipitalis, welche von der hinteren Peripherie der Carotis externa etwas höher als die Art. maxillaris externa entspringt, und vom hinteren Bauche des Biventer bedeckt über den N. hypoglossus, auf dessen Concavität reitend, nach hinten und oben zum Hinterhaupte emporsteigt, haben keine besondere Wichtigkeit für die operative Chirurgie.

Die Art. carotis externa selbst verläuft nach Abgabe der eben erwähnten Aeste zwischen dem hinteren Bauche des Biventer und dem M. styloglossus längs des hinteren Unterkieferrandes nach Abgabe der Art. auricularis posterior in die Substanz der Parotis und theilt sich hinter dem Gelenkfortsatze des Kiefers in ihre beiden Endäste, die Art. temporalis superficialis und die Art. maxillaris interna.

Die Art. carotis interna geht von der Bifurcationsstelle aus nach innen, indem sich der M. styloglossus und der M. stylopharyngeus zwischen sie und die Carotis externa einschieben; sie ist theilweise von der Vena facialis comm. bedeckt, die Vena jugularis interna liegt an ihrem äusseren Rande und etwas tiefer.

§. 22. Unterbindung der Carotis externa. Die Operation ist wiederholt (als Voract der Exstirpation der Parotis, der totalen Resection der Kiefer, wegen Aneurysma arterioso-venosum u. s. w.) ausgeführt worden, allein es ist in allen Fällen zweckmässiger, sicherer und leichter, die Carotis communis, resp. bei Verletzungen an den ersten drei grossen Aesten der Carotis externa, diese Aeste selbst zu unterbinden. Trotzdem soll die Unterbindung hier beschrieben werden, weil man auf dieselbe Weise die Thyreoidea super., die Lingualis und die Maxillaris externa an ihren Ursprungsstellen sowie in einiger Entfernung von denselben unterbinden kann. Lagerung des Körpers und des Kopfes wie zur Ligatur der Carotis communis. Der zweckmässigste Hautschnitt (der „Normalschnitt für das obere seitliche Halsdreieck" Kocher) verläuft, am vorderen Rande des M. sternocleidomastoideus senkrecht fingerbreit unterhalb des Kieferwinkels beginnend, 5—6 cm lang parallel zum Unterkieferrande nach ab- und einwärts; nach Spaltung der Haut und des Platysma wird die am oberen (lateralen) Wundwinkel erscheinende V. jugularis externa sammt dem N. auricularis magnus nach hinten gezogen, die Fascia colli media auf der Hohlsonde gespalten und der mediale Rand des Sternocleidomastoideus vollkommen freigelegt (1. Orientirungspunkt). Nun erblickt man die Vena facialis communis bis zur Einmündungsstelle in die Vena jugularis communis; erstere wird entweder nach aussen und oben oder nach innen und unten retrahirt und man legt stumpf präparirend den hinteren Bauch des Biventer frei (2. Orientirungspunkt); unterhalb und hinter demselben verläuft der N. hypoglossus. Von diesem aus dringt man nach abwärts vor, schiebt die V. jugularis communis und die Carotis interna nach aussen und kann an die Bifurcationsstelle der Carotis communis zurückgehen (3. Orientirungspunkt), worauf man die Carotis externa isolirt und das Unterbindungsinstrument von aussen nach innen herumführt. Hat man einmal die Carotis externa auf der Unterbindungsnadel gelagert, so braucht man dieselbe nur nach aussen und hinten

hervorzuziehen, worauf sich die Aeste der Carotis externa an ihren Ursprüngen spannen und mit Leichtigkeit isolirt und unterbunden werden können.

§. 23. 4. Die isolirte Ligatur der Art. thyreoidea superior wird in letzterer Zeit, nachdem Wölfler die Behandlung des Kropfes durch Unterbindung der vier zuführenden Arterien wieder aufgenommen hat, von neuem öfter vorgenommen. Die Operationsweise ist dieselbe wie für die Ligatur der Carotis externa.

§. 24. 5. Die Arteria lingualis wird unter allen Gefässen des Carotisgebietes jedenfalls am Häufigsten unterbunden zur prophylactischen Blutstillung vor der Exstirpation der carcinomatösen Zunge. Ausser der soeben erwähnten, zunächst für die Carotis externa geltenden Operationsmethode, durch welche die A. lingualis unmittelbar an ihrem Ursprunge freigelegt wird (Dieterich), giebt es noch mehrere andere, nach welchen die Arterie entweder an der Stelle, wo sie unter den Rand des M. hypoglossus tritt (Roser) oder zwischen grossem Zungenbeinhorn und Aussenrand des hinteren Biventerbauches (unterhalb des Biventers, Malgaigne, Béclard), oder endlich nach innen von der Kreuzung mit dem Biventer, also oberhalb desselben (Pirogoff-Hueter) ligirt werden kann. Letztere Methode ist die zweckmässigste, insoferne die Lage der Arterie an dieser Stelle die constanteste und die Orientirungspunkte für ihre Aufsuchung die sichersten sind.

Unterbindung der A. lingualis oberhalb des Biventer, im sog. Trigonum linguale (Pirogoff-Hueter, vergl. pag. 24, Fig. 2*b*). Der Körper liegt auf dem Rücken, Kopf nach hinten gestreckt, mit dem Kinne gegen die gesunde Seite gedreht. Man fühlt das grosse Zungenbeinhorn durch die Haut und führt einen Schnitt in der Richtung des Kocher'schen Normalschnittes (vergl. oben pag. 28) von einem Punkte daumenbreit unterhalb des Kieferwinkels parallel zum unteren Kieferrande, bis zum äusseren Rande des Schildknorpels. Nach P. Vogt kann man sich den Schnitt in der Weise markiren, dass man vom Kieferwinkel zum Kinn eine Bogenlinie zieht, welche mit ihrer grössten Convexität auf dem grossen Zungenbeinhorn aufsteht. Das mittlere Drittel dieses Bogens entspricht dem Hautschnitte. Man spaltet die Haut, das Platysma (Vena facialis anterior nach aussen gezogen) und die Fascie, worauf die Glandula submaxillaris sichtbar wird (1. Orientirungspunkt). Es handelt sich nun darum, den unteren Rand der Drüse frei zu legen, welcher verschieden weit nach abwärts reicht; bei Weibern und bei kurzhalsigen Individuen fällt der Hautschnitt noch auf die vordere Fläche der Drüse und um zu ihrem unteren Rande vorzudringen, muss man den unteren Wundrand mittelst eines Hakens nach abwärts ziehen. Es genügt jedoch nicht, den unteren Rand der Drüse freizulegen, sondern dieselbe muss in toto aus ihrer Nische delogirt und nach aufwärts geschlagen werden. Damit dieses möglich wird, müssen ausser der sie bedeckenden Fascie auch noch die Fortsätze derselben, welche coulissenartig zwischen die Lappen der Drüse eindringen, durchtrennt werden. Erst wenn dieses geschehen ist, lässt sich die Drüse stumpf hervorheben und wie eine an ihrem Stiele hängende Frucht nach aufwärts auf die vordere Fläche des Unterkiefers

vorlagern. Jetzt erscheint der dreieckige Raum, der als Trigonum linguale bezeichnet wird; eigentlich kommen für die Unterbindung zwei Dreiecke in Betracht: ein grösseres, gebildet vom unteren Rande des Unterkiefers, vom hinteren und vom vorderen Bauche des Biventer, dessen Spitze am Zungenbeine liegt, dort wo die Biventersehne sich ansetzt, und ein kleineres, gebildet vom hinteren Bauche des Biventer und dem M. stylohyoideus (nach hinten), vom Aussenrande des M. mylohyoideus (nach vorne), dessen Fasern schräg von unten und aussen nach innen und oben ziehen, und von dem quer verlaufenden N. hypoglossus (nach oben). Das kleinere Dreieck (das eigentliche Trigonum linguale) liegt demnach innerhalb des grösseren, mit dem es eine Seite (den hinteren Biventerbauch) gemeinsam hat, während die Spitze beider Dreiecke am Zungenbeine liegt. Wenn Alles in situ bleibt, so existirt das kleinere Dreieck eigentlich nicht, weil der N. hypoglossus sich im Bogen fast ganz an das Zungenbein, resp. an den hinteren Biventerbauch und den M. stylohyoideus anlegt. Man lasse sich jedoch dadurch nicht verleiten, oberhalb des N. hypoglossus in die Tiefe vorzudringen, sondern isolire den Nerven zunächst von dem ihn bedeckenden, dünnen Zellgewebe und ziehe ihn mittelst eines stumpfen Hakens stets nach oben (2. Orientirungspunkt). Dadurch, dass der Bogen des N. hypoglossus gerade gestreckt wird, erscheint der dreieckige Raum zwischen ihm, dem hinteren Biventerbauche und dem äusseren Rande des M. mylohyoideus; der Grund desselben wird ausgefüllt durch parallel von unten und vorne nach oben und hinten verlaufende Muskelfasern, den M. hyoglossus (3. Orientirungspunkt). Auf dem Muskel aufliegend, erkennt man gewöhnlich die Vena lingualis, welche, parallel zum N. hypoglossus verlaufend, den M. hyoglossus kreuzt; man zieht sie nach aufwärts mit dem Haken, der den Nerven zurückhält. Um die Art. lingualis zu finden, markirt man sich den Mittelpunkt des kleinen Trigonum linguale (4. Orientirungspunkt), setzt auf denselben eine anatomische Pincette senkrecht auf, so dass ihre Branchen zu der Richtung der Muskelfasern des M. hyoglossus parallel sind und, indem man dieselbe schliesst, hebt man einen kleinen Kegel von Muskelsubstanz auf und schneidet denselben mit flachgehaltenem Messer an seiner Basis durch. Auf diese Weise entsteht eine runde, knopflochartige Lücke im M. hyoglossus, durch welche man in der Regel bereits die Art. lingualis deutlich liegen sieht. Sollte diess nicht der Fall sein, so drängt man mittelst der Pincette und der Hohlsonde die Muskelfasern etwas auseinander und findet dann mit Sicherheit das Gefäss. Die Isolirung desselben und das Herumführen der Ligaturen mittelst der Unterbindungsnadel macht keine Schwierigkeit.

Die Unterbindung der Art. lingualis ist am Cadaver sehr leicht, wenn man sich genau an die eben angegebenen Vorschriften hält: am Lebenden kann sie, besonders bei kurzhalsigen Individuen, Schwierigkeiten machen. Es ist sehr wichtig, genau von einem Orientirungspunkte zum nächsten vorzuschreiten, und nicht planlos nach dem Gefässe herumzusuchen, sonst kann es vorkommen, dass die Vena lingualis statt der Arterie unterbunden wird.

Schema der Unterbindung der rechten A. lingualis.

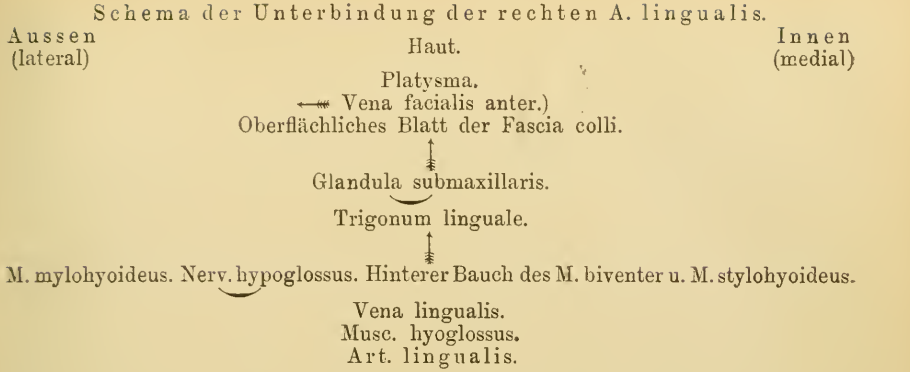

Die Unterbindung der Art. lingualis unterhalb des hinteren Biventerbauches, nahe an ihrer Ursprungsstelle, soll den Vorzug vor der oberhalb des Muskels haben, dass sie die Circulation in allen Aesten des Gefässes aufhebt, während zwischen den beiden Unterbindungsstellen ein Ast abgeht, welcher nach der zweiten Methode nicht mit unterbunden wird. Diess hat jedoch in den meisten Fällen keine besondere Wichtigkeit, wenn es sich um die Exstirpation eines Zungencarcinoms handelt, denn der betreffende arterielle Zweig geht nicht zur Zunge, sondern zur Schleimhaut des Bodens der Mundhöhle, nach vorne von der Zunge, und ist an und für sich nicht bedeutend.

§. 25. 6. Die Art. maxillaris externa kann am vorderen Rande des Masseters, dort wo sie dem Unterkiefer aufliegt, unterbunden werden. Schnitt parallel zum Muskelrande.

§. 26. 7. Die Art. temporalis superficialis wird durch einen 3 cm langen, senkrecht vom Ohre zur Wurzel des Jochbogens verlaufenden Schnitt, nach Spaltung der Fascia parotidea-masseterica freigelegt.

§. 27. 8. Die Art. occipitalis ist nur zwischen Proc. mastoideus und Linea semicircularis des Hinterhauptes zugänglich. Der Schnitt verläuft quer vom hinteren unteren Umfange des Proc. mastoideus entlang der Linea semicircularis bis zur Höhe des Cucullariswulstes. Nach Spaltung der Haut und der Fascie legt man den hinteren Rand des Sternocleidomastoideus frei; unter ihm erscheint der M. splenius capitis, dessen schräg nach vorne aufsteigende Muskelfasern in der Richtung des Hautschnittes durchtrennt werden, und unter ihm die Arterie.

§. 28. 9. Die Art. auricularis poster., von Dieffenbach mehrmals wegen Gefässgeschwülsten des Ohres unterbunden, kann durch einen 3 cm langen Schnitt nach abwärts hinter dem Ohrläppchen am Rande des Proc. mastoideus freigelegt werden.

§. 29. Arteria subclavia.

Topographie. Die Art. subclavia, rechts aus dem Truncus anonymus seu brachiocephalicus, links aus dem Arcus aortae entspringend, verläuft in einem gegen den Hals zu convexen Bogen zwischen Mm. scalenus anticus und medius nach

aussen und unten über die erste Rippe. Dieser Bogen ist links stärker gekrümmt als rechts; die rechte Art. subclavia ist um die Länge des T. anonymus kürzer als die linke. Die Art. subclavia liegt bei erhobener Schulter fast vollständig hinter dem Schlüsselbeine: erst durch Herabziehen des Armes sammt dem Schultergürtel wird ihr Bogen zugänglich.

Die Gegend über dem Schlüsselbeine, die Regio supraclavicularis oder das Trigonum cervicale inferius wird begrenzt von der Clavicula, dem hinteren (lateralen) Rande des M. sternocleidomastoideus und dem vorderen (medialen) Rande des M. cucullaris, welche Gebilde durch die Haut zu erkennen sind. Entfernt man an diesem (nach oben nicht vollständig geschlossenen Dreiecke) die Haut, so erscheint das Platysma mit einigen Nervenzweigen (Nn. supraclaviculares) und, dasselbe durchbohrend, die V. jugularis externa, welche unterhalb der Fascia cervicalis in die V. subclavia oder in die V. jugularis interna einmündet. Unterhalb des Platysma liegen einige Lymphdrüsen, in fettreiches Zellgewebe eingebettet, nach Wegnahme derselben die dünne Lamina media fasciae cervicalis, mit dem fast parallel mit dem oberen Rande der Clavicula verlaufenden M. omohyoideus; unter derselben abermals Lymphdrüsen und Fettgewebe und wieder eine dünne Fascie, die Lamina profunda fasciae colli. Erst wenn diese entfernt ist, erblickt man die vier unteren Nacken- und den ersten Brustnerven, welche zwischen dem vorderen und mittleren Scalenus hervorkommen und nach aussen und unten ziehen. Weiter nach abwärts, d. h. gegen die Clavicula zu, liegt die Art. subclavia, nach einwärts von den Nerven und in derselben Richtung verlaufend; sie folgt in dem absteigenden Theile ihres Bogens dem lateralen Rande des M. scalenus anticus, der sich an der ersten Rippe inserirt. Dieser Insertionspunkt, so breit als das untere Ende des Scalenus anticus, stellt einen deutlich fühlbaren, wenn auch nicht immer gleich stark entwickelten Höcker an der vorderen oberen Seite der ersten Rippe dar, das sog. Tuberculum Lisfrancii; unmittelbar nach aussen von demselben liegt die Art. subclavia auf der ersten Rippe auf, überschreitet sie hinter der grössten Convexität der Clavicula, dieselbe unter einem spitzen, nach innen zu offenen Winkel kreuzend, und dringt nun nach aussen in die Achselhöhle ein. Medialwärts vom M. scalenus anticus liegt der Bulbus der Vena jugularis communis. Die Vena subclavia kommt vor dem M. scalenus anticus hervor, und überschreitet die erste Rippe medialwärts von der Insertion des Muskels, ist also durch die ganze Breite desselben resp. des Tub. Lisfrancii von der Arterie getrennt; aber schon unterhalb der Clavicula nähert sie sich der Arterie, legt sich an deren vordere und innere Seite und behält diese Lage fernerhin bei. Auf der Vorderfläche des M. scalenus anticus steigt der N. phrenicus in die Brusthöhle hinab. Die Gegend unterhalb der Clavicula (Regio infraclavicularis, vordere Wand der Achselhöhle) wird äusserlich begrenzt durch die in ihrem äusseren Abschnitte nach vorne concave Clavicula, unterhalb welcher eine bei mageren Individuen deutlich sichtbare Grube sich nach abwärts in eine Furche verliert; 3 cm nach aussen von derselben und ebensoweit unterhalb des Acromialendes der Clavicula fühlt man den Proc. coracoideus. Nimmt man an dieser Region die Haut und die Fascia superficialis sammt den Resten des Platysma hinweg, so erscheinen die noch von einer dünnen Zellgewebslage bedeckten M. pectoralis major und M. deltoideus; zwischen den Rändern beider Muskeln ist eine Furche, welche sich nach der Clavicula zu in eine dreieckige Fläche, das sog. Trigonum Mohrenheimii, ausbreitet: längs derselben kommt die Vena cephalica vom Arme her nach aufwärts und mündet, nach Durchbohrung der Fascie, ganz nahe an der Clavicularportion des M. pectoralis major, von derselben bedeckt, in die Vena subclavia ein. Nach Hinwegnahme der Muskeln zeigt sich eine starke Fascie (F. coracoidea seu coracoclavicularis), welche den ganzen Raum überzieht und die von mehreren Nerven und Gefässen (Vasa thoracica externa) durchbohrt wird. Wird auch diese Fascie entfernt, so erblickt man den M. subclavius und M. pectoralis minor, welcher sich am Proc. coracoideus inserirt und dessen innerer (oberer) freier Rand mit dem M. subclavius einen nach innen zu offenen Winkel bildet, in welchem, von Fett und Lymphdrüsen umgeben, das Paket der Gefässe und Nerven liegt. Nachdem dasselbe unter dem M. pectoralis minor durchgetreten ist, durchsetzt es einen nach unten offenen Winkel zwischen äusserem (unterem) Rande des M. pectoralis minor und M. coracobrachialis, dessen Scheitel am Proc. coracoideus liegt. Unterhalb der Clavicula ist das Verhältniss folgendes: am Weitesten nach aussen liegen die Nerven des Plexus brachialis, am Weitesten nach innen liegt die Vena subclavia; zwischen beiden, und zwar weiter in der Tiefe die Art. subclavia, von dem die Nerven und die Vene verbindenden Zellgewebe bedeckt.

Die Unterbindung der Art. subclavia, bevor sie hinter dem äusseren (lateralen) Rande des M. scalenus anticus hervorkommt, ist aus anatomischen Gründen nicht empfehlenswerth; nach aussen vom Scalenus kann die Arterie oberhalb und unterhalb des Schlüsselbeines unterbunden werden. In der Anatomie bezeichnet man gewöhnlich den Theil des Gefässes, welcher nach aussen von den Scalenis liegt, als Art. axillaris, während in den meisten chirurgischen Handbüchern das Gefäss den Namen Art. axillaris erst führt von dem Punkte, an welchem es von der Achselhöhle aus zugänglich wird, also etwa entsprechend seiner Durchtrittsstelle zwischen den Wurzeln des N. medianus.

10. Unterbindung der Art. subclavia oberhalb der Clavicula. Der Kranke liegt auf dem Rücken mit erhöhtem Oberkörper und nach rückwärts gebeugtem Kopfe; der Arm der kranken Seite wird stark nach abwärts gezogen. Von den verschiedenen empfohlenen Schnitten ist der zweckmässigste ein Querschnitt, fingerbreit über der Clavicula auf der Clavicularportion des Kopfnickers beginnend bis an den vorderen Rand des M. cucullaris, etwas schräg lateralwärts (vergl. pag. 24, Fig. 2 c). Nach Freilegung des lateralen Randes des Sternocleidomastoideus (1. Orientirungspunkt), wobei die Vena jugularis externa sorgfältig geschont oder vor ihrer Durchtrennung doppelt unterbunden werden muss, weil ihre Eröffnung, dort wo sie durch die Fascie gespannt erhalten wird, Lufteintritt in die Circulation zur Folge haben kann, wird die Fascia media colli durchtrennt, wobei der M. omohyoideus im unteren Wundwinkel schräg nach innen aufsteigend erscheint (2. Orientirungspunkt). Drüsen und Fettgewebe werden entfernt, die Art. transversa scapulae und die Art. cervicalis superficialis zur Seite gezogen, dann das dünne tiefe Blatt der Fascie gespalten. Es erscheint die Art. transversa colli, welche, wenn sie stark entwickelt ist, von Anfängern wohl für die Art. subclavia gehalten werden kann, wie ich aus Erfahrung weiss. Nun sucht man den lateralen Rand des M. scalenus anticus auf (3. Orientirungspunkt); ganz nach oben im Trigonum sieht man deutlich den Plexus brachialis (4. Orientirungspunkt); gleitet man mit dem Finger längs desselben nach abwärts unter die Clavicula gegen die 1. Rippe, so fühlt man nach einwärts das Tuberculum Lisfrancii (5. Orientirungspunkt) und unmittelbar lateralwärts von demselben verläuft, von den Nerven bedeckt, die Art. subclavia. Die Vena subclavia braucht bei der Unterbindung gar nicht ins Spiel zu kommen. Man zieht die Nerven nach aussen, isolirt die Arterie und unterbindet sie, wo man will, zwischen Scalenus anticus und 1. Rippe.

Schema der Ligatur der r. Art. subclavia oberhalb der Clavicula.

Aussen (lateral) — Innen (medial)

Haut.
Platysma.
(Vena jugularis ext. ⟶
Fascia superficialis.
Musc. cucullaris. — Musc. sternocleidomast.
Fascia media.
⟵ Musc. omohyoideus).
Lymphdrüsen. Fettgewebe.
Art. transversa colli.
⟵ Plexus brachialis). — Musc. scalenus. ant.
Arteria subclavia [Tuberc. Lisfrancii].

11. Unterbindung der Art. subclavia unterhalb der Clavicula. Lagerung wie bei der vorhergehenden Operation, die Schulter

wird jedoch etwas gehoben und nach hinten gedrängt. Hautschnitt unterhalb der Clavicula, etwas schräg von deren grösster Convexität bis zum Proc. coracoideus (vergl. pag. 21, Fig. 1 *b*), dabei ist die im äusseren Wundwinkel erscheinende V. cephalica zu schonen; sofort wird die Clavicularportion des M. pectoralis major in derselben Richtung durchschnitten; hierauf auf der Hohlsonde die Fascia coracoclavicularis gespalten, wobei die Vasa thoracica möglichst zur Seite gedrängt resp. unterbunden werden. Sowie der obere Rand des M. pectoralis minor sichtbar ist, dringt der Operateur oberhalb desselben stumpf präparirend in die Tiefe, lässt die Aeste des Plexus brachialis nach aussen, die Vena subclavia nach innen ziehen und isolirt zwischen beiden die Arterie. Die Unterbindungsnadel wird von innen nach aussen um das Gefäss geführt. — Die Arterie kann auch unterhalb der Sehne des M. pectoralis minor freigelegt und unterbunden werden.

Schema der Ligatur der r. Art. subclavia unterhalb der Clavicula.

Aussen (lateral)		Innen (medial)
	Haut.	
	Fascia superficialis.	
	←⋙ Vena cephalica).	
	M. pectoralis major.	
	Vasa thoracica.	
	Fascia coracoclavicularis.	
	M. pectoralis minor.	
←⋙ Plexus brachialis).		(Vena subclavia ⋙→
	Art. subclavia.	

Die Unterbindung der Subclavia unterhalb des Schlüsselbeines ist wegen der tiefen Lage des Gefässes und der anatomischen Verhältnisse weitaus schwieriger als die oberhalb des Schlüsselbeines, namentlich bei musculösen oder sehr fetten Individuen; auch setzt sie eine viel bedeutendere Verletzung. Desshalb ist es im Falle der Wahl unbedingt zweckmässiger, die Subclavia oberhalb der Clavicula zu unterbinden.

§. 30. Von den vier Aesten der Art. subclavia, welche vor ihrem Durchtritte zwischen den Scalenis entspringen, der Art. vertebralis, Art. mammaria int., Truncus thyreocervicalis und Tr. costocervicalis, werden isolirt unterbunden nur die Art. vertebralis, die Art. thyreoidea infer., ein Zweig des Tr. thyreocervicalis, und die Art. mammaria interna.

12. Die Art. vertebralis entspringt aus der oberen Peripherie der Art. subclavia, zwischen dem N. vagus, der medial, und dem Tr. thyreocervicalis, der lateral liegt und steigt zwischen dem medialen Rande des M. scalenus anticus und dem M. longus colli nach auf- und einwärts zum Querfortsatze des sechsten Halswirbels welcher durch das Tuberculum Chassaignaci seu carotideum gekennzeichnet ist, und tritt hier in den Canalis intertransversarius ein. Die Vena vertebralis liegt zuerst vor, dann weiter nach aussen von der Arterie.

Unterbindung (nach Chassaignac). Der Kopf wird etwas nach hinten gebeugt und mit dem Kinne nach der gesunden Seite gedreht. Der Hautschnitt verläuft längs des Aussenrandes des Sternocleidomastoideus von der Clavicula beginnend bis zur Höhe des unteren Schildknorpelrandes; der Kopfnicker sammt Vena jugularis int. und Carotis comm. werden nach innen, die Vena jugularis externa nach aussen gezogen und der mediale Rand des M. scalenus anticus aufgesucht. Verfolgt man denselben mit dem Finger nach aufwärts, so gelangt man an das Tuberc. Chassaignaci: unterhalb desselben werden die Ränder des Musc. scalenus antic. und des M. longus colli auseinander gedrängt, die Arterie sammt Vene freigelegt und erstere isolirt. Zur Unterbindung führt man eine kleine stark gekrümmte Dechamp'sche Nadel von aussen nach innen um das Gefäss.

§. 31. 13. Die Art. thyreoidea inferior entspringt aus dem Truncus thyreocervicalis am vorderen Rande des M. scalenus anticus, verläuft bis zum

sechsten Halswirbel nach aufwärts und tritt dann, bedeckt von der Carotis comm. und der Jugularis intern., hinter dem inneren Bauche des M. omohyoideus zum unteren Rande, resp. an die hintere Fläche der Schilddrüse. Die Art. laryngea infer. geht von ihr ab zum Kehlkopfe. Bevor die Art. thyreoidea infer. in die Schilddrüse eintritt, kreuzt sie den N. laryngeus recurrens N. vagi, welcher rechts etwa gleich häufig vor, wie hinter der Arterie, links häufiger hinter der Arterie gelegen ist.

Die isolirte Unterbindung der Art. thyreoidea inferior ist am Cadaver, wenn die Schilddrüse nicht vergrössert ist, ebensowohl vor als nach ihrer Kreuzung mit der Carotis comm. möglich; am Lebenden jedoch, wo man die Ligatur wohl ausschliesslich wegen Kropf macht, ist dieses Verfahren nicht practisch. Nach Dieterich, C. M. Langenbeck und Wölfler soll die Ligatur am medialen Rande des Scalenus anticus angelegt werden, dort wo die Arterie aus der senkrechten in die horizontale Richtung übergeht, also vor der Kreuzung mit der Carotis. Die zweckmässigste Methode ist die neuerlich durch Drobnik empfohlene: Der Körper in horizontaler Rückenlage, gegen die der Operation entgegengesetzte Seite gewendet. Hautschnitt am lateralen Rande des M. sternocleidomastoideus 1—1½ cm oberhalb der Clavicula beginnend nach aufwärts bis zum unteren Schildknorpelrande reichend. Nach Spaltung der oberflächlichen Gebilde kommt die Vena jugularis externa im oberen Wundwinkel zum Vorscheine, sie wird nach aussen gezogen, der laterale Rand des Kopfnickers und der M. omohyoideus freigelegt, dann exstirpirt man, vom Kopfnicker aus in die Tiefe vordringend, das Fettgewebe, welches das tiefe Blatt der Fascia colli bedeckt, wobei die V. jugularis int. etwas freigelegt wird; nun sucht man den M. scalenus anticus auf, lässt den Kopfnicker sammt V. jugularis int. nach innen ziehen und spaltet auf der Hohlsonde das tiefe Blatt der Halsfascie längs des Scalenus anticus. Es erscheint der N. phrenicus schräg von aussen oben nach innen unten verlaufend; derselbe wird nach aussen gedrängt. Man dringt am inneren (medialen) Rande des M. scalenus anticus in die Tiefe vor, findet dicht oberhalb des sehnigen Mittelstückes des M. omohyoideus den Truncus thyreocervicalis und indem man denselben nach aufwärts verfolgt, die Art. thyreoidea infer., welche nach aussen von ihrer Biegungsstelle freigelegt und unterbunden wird.

Billroth empfiehlt, bei Kropfbildung wegen der Brüchigkeit der Gefässwand nur einen einzigen Ligaturfaden anzulegen.

Schema der Unterbindung der r. Art. thyreoidea inferior.

Aussen (lateral) — Innen (medial)

Haut.
Platysma.
←⟿ Vena jugularis externa).
Fettgewebe (M. sternocleidomastoideus
M. omohyoideus. V. jugul. int. Carotis. ⟿→
Tiefes Blatt der Halsfascie.
←⟿ N. phrenicus).
M. scalenus anticus.
Tr. thyreocervicalis.
Art. thyreoidea infer.

§. 32. 14. Die Art. mammaria interna entspringt aus der Art. subclavia gegenüber dem Abgange der Art. vertebralis und zieht hinter der Vena subclavia an die hintere Fläche der vorderen Brustwand, im subpleuralen Bindegewebe, längs des Aussenrandes des Sternum nach abwärts.

Die Unterbindung wird gegenwärtig, da Duelle mit Degen ausser Mode gekommen sind, nur selten vorgenommen. Schnitt in einem Intercostalraume, vom Rande des Sternum beginnend, 5—6 cm nach aussen, Spaltung des sehnigen M. intercostalis extern. und des musculösen M. intercostalis intern., Freilegung und Unterbindung.

§. 33. 15. Arteria axillaris. Wie schon erwähnt, führen manche Lehrbücher den unterhalb der Clavicula liegenden Theil der Subclavia bereits als Art. axillaris an und unterscheiden dann die Ligatur der Axillaris von der vorderen Brustwand und von der Achselhöhle

aus. Wenn man diese Bezeichnung nicht acceptirt, so gilt als Art. axillaris nur das Stück der Arterie, so weit es in der eigentlichen Achselhöhle liegt.

Topographie. Das Gefäss- und Nervenpaket, welches hinter dem Pectoralis minor liegt, zieht an der Innenseite des Schultergelenkes zum Oberarme. Wird derselbe stark abducirt, so gleiten Gefässe und Nerven über den in der Achselhöhle vorspringenden Gelenkkopf nach vorne und liegen dann fast unmittelbar am Rande des M. pectoralis major, höchstens ½—1 cm hinter demselben. Betrachtet man die Achselhöhle bei rechtwinkelig abducirtem Arme, so bilden der Rand des Pectoralis major und das Ende des Sulcus bicipitalis des Oberarmes, welcher, nach oben zu verlängert, 7—10 mm hinter den ersteren fällt, die äusseren Anhaltspunkte für den Verlauf der Arterie.

Die Haut in der Achselhöhle ist ziemlich straff an die dünne, vielfach durchlöcherte Fascia axillaris geheftet, welche sich zwischen vorderem und hinterem Rande derselben ausspannt, und wird dadurch concav, bei mageren Individuen sogar grubenartig nach aufwärts, gegen den Grund der Axilla, eingezogen. Spaltet man Haut und Fascie längs des Randes des Pector. major und der in die Verlängerung des Sulcus bicipitalis fallenden Linie, so zeigt sich selbst bei den abgemagertsten Menschen Fettgewebe, in welchem einige Lymphdrüsen eingebettet sind. Entfernt man dieses Fettgewebe und die Drüsen, so erscheint die Achselhöhle leer: nach hinten sieht man den M. subscapularis, nach aussen die Mm. latissimus dorsi und teres major (längs des lateralen Randes der Scapula), nach innen den M. serratus anticus major, welcher der Thoraxwand aufliegt und über dessen Aussenfläche die Art. thoracica externa longa nach abwärts läuft. Ganz am oberen Rande der Achselhöhle, unmittelbar unter dem Pectoralis major liegt der Oberarm und über ihn ziehend der M. coracobrachialis, welcher von der Spitze des Proc. coracoideus entspringt und in der Längsaxe des Humerus zu dessen vorderen Fläche verläuft. Geht man nun von dem hinteren (unteren) Rande des M. coracobrachialis direct nach abwärts in einer Ebene, welche bei rechtwinkelig abducirtem Arme der Innenfläche des Oberarmes entspricht, so findet man, von oben nach unten gezählt, parallel zu einander und zum M. coracobrachialis verlaufend folgende Gebilde: zunächst dicht am Rande des Muskels und zum Theil von ihm bedeckt den Nervus cutaneus brachii externus seu musculo-cutaneus Wrisbergii (durchbohrt den Muskel); dann den N. medianus, den stärksten von allen; ferner den nur ein Drittel der Dicke des Medianus zeigenden M. cutaneus medius (seu N. cutan. intern. anter.), dann den Nervus ulnaris, den N. radialis an der Sehne des langen Kopfes vom M. triceps brachii und am Weitesten nach hinten, resp. nach unten, die Vena axillaris. Hinter dem N. medianus, mehr in der Tiefe liegt die Art. axillaris, welche medialwärts zwischen den beiden Wurzeln dieses Nerven hervorkommt; weiter nach der Peripherie zu, in der Höhe des Collum scapulae, giebt dieselbe die starke Art. subscapularis, dann die Art. circumflexa humeri posterior (mit der früheren oft aus Einem Stamme entspringend), und die schwächere Art. circumflexa humeri anterior ab, welche beiden letzteren, die posterior vom N. axillaris begleitet, das Collum chirurgicum humeri umgreifen. Die Vena axillaris liegt oberflächlicher als die Arterie und ist durch die ganze Reihe der Nerven von Medianus bis zum Radialis inclusive von ihr getrennt.

§. 34. Unterbindung der Art. axillaris in der Achselhöhle. Der Patient liegt auf dem Rücken, die kranke Seite etwas erhöht und dem Rande des Tisches genähert, der Arm etwas über einen rechten Winkel hinaus abducirt (diese Abduction darf jedoch nicht zu weit in die elevirte Stellung geführt werden, sonst erschwert man sich die Operation), so dass das Operationsfeld gut beleuchtet ist. Man sucht zunächst den Sulcus bicipitalis internus auf, zieht eine imaginäre Linie in seiner Verlängerung nach dem Stamme zu, welche 8—10 mm unterhalb des Randes des M. pectoralis major fällt und somit genau dem unteren Rande des M. coracobrachialis entspricht (1. Orientirungspunkt). Bei mageren Individuen markirt sich sogar dieser Muskel durch die Haut als schmaler, flacher Wulst. Man führt

nun den Hautschnitt entsprechend der angegebenen Linie 6 – 7 cm lang, trennt das subcutane Bindegewebe, schneidet ein Loch in die Fascia axillaris, indem man einen Kegel mit der Pincette erhebt, führt die Hohlsonde ein und incidirt auf derselben das ganze Blatt. Jetzt setzt man einen stumpfen Haken an den unteren (lateralen) Rand des M. pectoralis major ein (2. Orientirungspunkt), zieht ihn empor nach einwärts, während ein zweiter Haken den hinteren (unteren) Wundrand herabzieht. Nun erscheint als am meisten in die Augen fallendes Gebilde die Vena axillaris (3. Orientirungspunkt). Nach oben zu von derselben findet man den N. cutaneus medius und unmittelbar darüber den starken

Fig. 3. Hautschnitt zur Unterbindung *a* der Art. axillaris, *b* der Art. brachialis.

N. medianus (4. Orientirungspunkt). Man isolirt den letzteren mittelst der Hohlsonde so weit, dass man ihn auf einen stumpfen Haken legen und nach aufwärts ziehen kann; indem der Assistent den N. cutaneus medius nach abwärts retrahirt, wird zwischen beiden Nerven die Art. axillaris sichtbar, um welche man ohne Schwierigkeit den Faden herumführen kann.

In der Regel unterbindet man die Art. axillaris oberhalb des Ursprunges der Art. subscapularis, welche gewöhnlich im Operationsfelde früher sichtbar wird als die Art. axillaris und von Unkundigen für letztere genommen werden kann, obschon ihre Verlaufsrichtung, parallel zum Thorax, mit der der Art. axillaris, parallel zur Axe des Oberarms, nahezu einen rechten Winkel bildet.

Schema der Unterbindung der r. Art. axillaris.

Unten (lateral)		Oben (medial)
	Haut und Subcutangewebe.	
	Fascia axillaris.	
	(M. pectoralis major und M. coracobrachialis ⇝	
Vena axillaris.	⇜ N. cut. med.) (N. medianus ⇝	
	Arteria axillaris.	

§. 35. Art. brachialis und ihre Zweige.

Topographie. Die A. brachialis führt ihren Namen von dem Rande der Achselhöhle an, also etwa von der Höhe des Collum chirurgicum humeri, bis zu ihrer Theilung unterhalb der Ellbogenbeuge, in die A. radialis und die A. ulnaris. Sie verläuft zunächst am Innenrande des M. coracobrachialis, dann in ihrer ganzen Ausdehnung längs des inneren Randes des M. biceps und wird in der Ellbogenbeuge von seiner Sehnenausbreitung (Aponeurosis bicipitis, Lacertus fibrosus) überbrückt. Der M. biceps tritt an der Vorderseite des Oberarms als Wulst hervor, an dessen beiden Rändern Furchen entstehen, Sulcus bicip. int. und extern., die in der Ellbogenbeuge längs seiner Sehne convergiren. Entfernt man vom Sulc. bicip. intern. die Haut, so findet man an der unteren Hälfte des Oberarms im Subcutangewebe die Vena basilica, welche sich aus der die Hautvenen der Ulnarseite des Vorderarms aufnehmenden Vena salvatella und der Vena basilico-mediana zusammensetzt und im Sulcus bicipitalis int. aufsteigend, oberhalb der Mitte des Oberarms die Fascia brachialis durchbohrt (an derselben Stelle, an der der N. cutaneus medius hervortritt), und in eine der Venae brachiales einmündet. Die Fascia brachialis ist ziemlich dünn; nur in der Ellbogenbeuge wird sie von Fasern verstärkt, die vom inneren Rande der Bicepssehne herkommen. Sie bildet eine Scheide für den M. biceps, zeigt also längs des Sulcus bicipitalis int. ein vorderes Blatt, nach dessen Spaltung die Muskelfasern des Biceps frei zu Tage liegen, und ein hinteres Blatt, welches mit dem Muskel durch lockeres Zellgewebe verbunden ist — das hintere Blatt der Scheide des Biceps, und zugleich die gemeinsame Scheide für das Paket der Gefässe und Nerven.

Die Art. brachialis giebt sofort nach ihrem Austritte aus der Achselhöhle die Art. profunda brachii seu collateralis radialis ab, welche den N. radialis begleitet, den Humerus spiralförmig von innen oben nach aussen unten umkreist und an der Aussenseite des Oberarms in dessen unterem Drittel mit der A. recurrens radialis anastomosirt; die A. brachialis liegt in ihrem ganzen Verlaufe von der Achselhöhle an dem Nervus medianus an, nur verläuft sie in der oberen Hälfte des Oberarms etwas hinter ihm, in der unteren Hälfte etwas vor ihm; in der Mitte selbst kreuzt sie demnach den Nerven und wird von ihm bedeckt. In der Ellbogenbeuge entfernt sich der Nervus medianus von der Arterie, welche genau an der Bicepssehne verbleibt, während der Nerv sich dem Condyl. intern. humeri nähert; etwas tiefer schiebt sich zwischen Arterie und Nerv ein Muskelbündel, der sog. innere Kopf des M. pronator teres ein. Die Art. brachialis ist von zwei Venen begleitet, die sich etwas unterhalb der Achselhöhle mit der Vena basilica zur V. axillaris vereinigen.

In der Ellbogenbeuge, dem Trigonum cubitale, dessen äusserer Rand von der Sehne des M. biceps und von dem M. supinator longus, dessen innerer Rand vom M. pronator teres gebildet wird, erscheinen durch die Haut durchschimmernd mehrere subcutane Venen, deren Anordnung jedoch zahlreichen Variationen unterliegt: entweder eine an der Innenseite, die V. basilica, eine an der Aussenseite, Vena cephalica, und ein schräger Verbindungsast, V. mediana, oder aber drei vom Vorderarme kommende Venen, die durch zwei Verbindungsäste mit einander communiciren.

Die Art. brachialis kreuzt, von der subcutanen V. basilica mediana durch den Lacertus fibrosus getrennt, die Ellbogenbeuge und theilt sich sofort in die Art. radialis und Art. ulnaris. Nicht selten erfolgt diese Theilung jedoch höher oben, an irgend einer Stelle im Sulcus bicipitalis intern., wobei dann oft einer der beiden Aeste, gewöhnlich die Art. radialis oberflächlich unter der Haut und Fascie verläuft. Die Art. radialis liegt in der durch die Haut zu fühlenden Furche zwischen M. supinator longus und M. pronator teres oberflächlich nur von Haut und Fascie bedeckt; weiter nach abwärts verläuft sie zwischen M. supinator longus und M. flexor carpi radialis, von dem N. radialis an ihrem radialen Rande begleitet, dann längs der Sehne des M. supinator longus, sendet oberhalb des Handgelenkes einen volaren Verbindungsast zum Arcus volaris sublimis, und zieht unter-

halb der Spitze des Processus styloideus radii, bedeckt von den Sehnen des M. abductor pollicis longus, extensor pollic. longus und brevis zum Spatium interosseum primum des Metacarpus, worauf sie in der Hohlhand mit der Arter. ulnaris den Arcus volaris profundus bildet. Die Art. ulnaris liegt tiefer, im oberen Drittel des Vorderarms von den oberflächlichen Beugern, dem M. pronator teres, Fl. carpi radial., M. palmaris longus und Flexor carpi ulnaris, bedeckt; weiter abwärts verläuft sie zwischen dem M. flexor carpi ulnaris und Flexor digitor. sublimis, vom Rande des letzteren etwas bedeckt zum Handgelenke, wo sie am radialen Rande des Os pisiforme dem Ligam. carpi transversum aufliegt und sich in einen oberflächlichen, starken und einen tieferen, schwächeren Ast spaltet, welche die beiden arteriellen Hohlhandbogen bilden helfen. Aus der A. ulnaris kommen nahe an ihrer Ursprungsstelle die A. interosseae. Der N. ulnaris liegt der A. ulnaris an ihrer ulnaren Seite an. Beide Arterien, radialis wie ulnaris, sind von je zwei Venen begleitet.

§. 36. Die Art. brachialis kann am Oberarm längs ihres ganzen Verlaufes im Sulcus bicipitalis internus und in der Ellbogenbeuge, oberhalb ihrer Theilung unterbunden werden. In der Regel führt man die Ligatur am Oberarm peripher von der Abgangsstelle der A. profunda brachii aus.

16. Unterbindung der A. brachialis im Sulc. bicipitalis int. (Vergl. pag. 37, Fig. 3, *b*.) Der Arm wird abducirt, gestreckt und so nach aussen rotirt, dass der Sulc. bicipital. int. dem Operateur gegenüberliegt. Schnitt von 5—6 cm Länge entsprechend dem inneren Rande des Bicepswulstes. Die subcutane V. basilica wird geschont, hierauf die Fascia brachialis (vorderes Blatt der Scheide des Biceps) auf der Hohlsonde gespalten und die Muskelfasern des Biceps freigelegt (1. Orientirungspunkt). Nun spaltet man auch das hintere Blatt der Scheide des Biceps, so dass man den Muskel abheben und nach aussen ziehen kann. Es erscheint als auffälligstes Gebilde der Nervus medianus (2. Orientirungspunkt), welchen man freilegt, ohne sich vorderhand um die Arterie zu kümmern. Es genügt jedoch nicht, den Nerven zu sehen, sondern man muss ihn isoliren, so dass man ihn von seiner Unterlage abheben kann, worauf der Assistent ihn mittelst stumpfen Hakens nach aussen zieht. Sowie diess geschieht, zeigt sich sofort hinter dem Nerven die Art. brachialis, von ihren 2 Venen begleitet; man isolirt sie und unterbindet.

17. Unterbindung der A. brachialis in der Ellbogenbeuge. (Vergl. pag. 40, Fig. 4, *a*.) Arm gestreckt, nach aussen rotirt, so dass die Innenseite des Gelenkes nach vorne liegt. 5 cm langer Hautschnitt genau in der Mittellinie der Ellbogenbeuge beginnend, nach aufwärts am Innenrande des Biceps verlaufend; trifft man auf eine der subcutanen Venen, so drängt man sie zur Seite. Nun wird der obere Rand des Lacertus fibrosus freigelegt, man schiebt die Hohlsonde unter denselben und spaltet die Fascie entsprechend dem Verlaufe des Gefässes, worauf die Arterie, begleitet von 2 Venen, erscheint und unterbunden werden kann. Der N. medianus bleibt medialwärts von der Arterie liegen.

18. Unterbindung der A. collateralis radialis oberhalb des Ellbogengelenkes. Die Operation kann indicirt sein bei Verletzungen an der äusseren Seite des Oberarms, wenn die Blutung nur dadurch gestillt werden könnte, dass man die A. brachialis oberhalb des Abganges der A. profunda brachii unterbinden würde (Linhart). Man führt genau der Leiste des Condylus extern. humeri entsprechend

6 cm oberhalb desselben beginnend einen 4—5 cm langen Schnitt durch Haut und Subcutangewebe, bis man das Lig. intermusculare extern. zwischen M. biceps und triceps als weissen, fibrösen Streifen erkennt. Nun trennt man vorsichtig die Fascie dicht hinter dem Lig. intermusculare, zerreisst einige Fasern des Triceps und findet das Gefässbündel. Man hebt es auf der Hohlsonde hervor, isolirt es auf derselben von seinen beiden Venen und unterbindet es (Linhart).

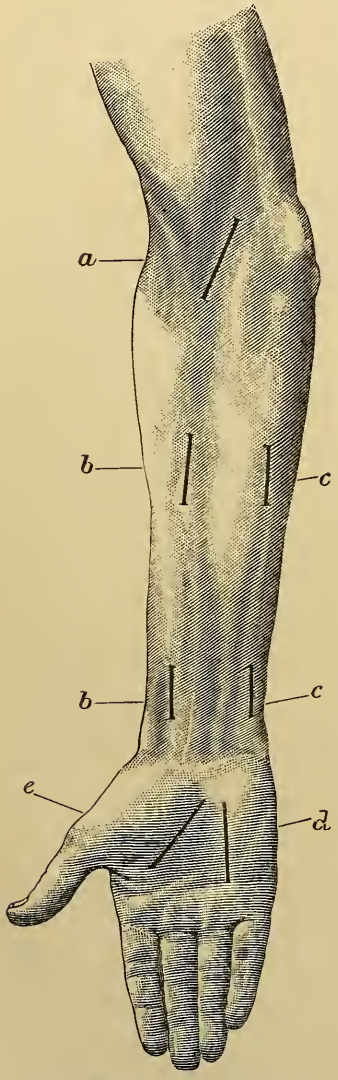

Fig. 4. Hautschnitt zur Unterbindung *a* der Art. brachialis in der Ellbogenbeuge, *bb* der Art. radialis, *cc* der Art. ulnaris, *d* des Arcus volaris sublimis *e* des Arcus volaris profundus.

§. 37. 19. Die Unterbindung der A. radialis (vergl. Fig. 4, *bb*) kann längs ihres ganzen Verlaufes ausgeführt werden; gewöhnlich wählt man entweder das obere Drittel oder die Stelle am Handgelenke, wo man den Puls zu fühlen pflegt. Im ersteren Falle sucht man zunächst am Handgelenke die am meisten vorspringende Sehne des M. flexor carpi radialis auf, und verfolgt die Furche, welche sich an ihrer äusseren Seite befindet, nach aufwärts. Längs dieser Linie schneidet man an der Grenze des oberen und mittleren Drittels die Haut durch, schiebt die sich präsentirende V. mediana zur Seite, spaltet auf der Hohlsonde die Fascie, dringt in den Zwischenraum zwischen M. flexor carpi radialis und M. supinator longus ein, zieht letzteren nach auswärts, incidirt das tiefe Blatt der Fascia antebrachii, isolirt die Arterie von dem radialwärts von ihr verlaufenden Nervus radialis und von den beiden Venen und unterbindet. — Man kann auch die Vorderfläche des Vorderarms etwa 3 Querfinger unterhalb der Ellbogenbeuge in 3 neben einander liegende, gleiche Theile theilen; an der Grenze zwischen radialem und mittlerem Drittel führt man einen 5 cm langen Schnitt parallel zur Axe des Gliedes durch die Haut und die Fascia superficialis, worauf der Spalt zwischen Supinator longus (radialwärts) und Pronator teres (ulnarwärts) erscheint: zwischen beiden Muskeln spaltet man das tiefe Blatt der Fascie und isolirt die Arterie.

Bei der Unterbindung in der Höhe des Handgelenkes schneidet man zwischen den stark proëminirenden Sehnen des M. supinator longus und des M. flexor carpi radialis ein, trennt jedoch vorsichtig nur die Haut, worauf das Gefässbündel bereits durch die Fascie durchschimmert;

hierauf spaltet man letztere, legt die Sehnen frei, zieht die Sehne des M. supinator longus etwas radialwärts und isolirt die unter ihm gelegene Arterie.

§. 38. 20. Unterbindung der A. ulnaris. (Vergl. pag. 40, Fig. 4, *cc.*) Längs des oberen Drittels des Vorderarms liegt die Arterie so tief, dass man sie nicht unterbindet. Weiter abwärts ist sie überall zugänglich. Man zieht eine Linie von der Eminentia carpi ulnaris (Os pisiforme) senkrecht nach aufwärts, welche dem Verlaufe des radialen Randes der Sehne des M. flexor carpi ulnaris entspricht; längs dieser Linie Schnitt von 4 cm Länge, welcher Haut und Fascie spaltet, worauf die Sehne des Fl. carpi ulnaris und radialwärts von ihr die Sehnen des M. flexor digitor. communis erscheinen. Zwischen beiden dringt man in die Tiefe vor, zieht die Sehnen aus einander, spaltet das tiefliegende Blatt der Fascia antebrachii und findet die Arterie mit ihren beiden Venen; der N. ulnaris bleibt ulnarwärts von den Gefässen liegen.

21. Unterbindung der Hohlhandbogen. (Vergl. pag. 40, Fig. 4, *d* und *e.*) a) Arcus volaris sublimis. Von der Vereinigungsstelle des Daumen- und Kleinfingerballens zieht man eine Linie gegen den 4. Finger zu; eine zweite in der Verlängerung der queren Falte zwischen Hohlhand und abducirtem Daumen. An der Kreuzungsstelle dieser beiden Linien fühlt man den Arcus pulsiren; man spaltet längs der ersten Linie die Haut und die Fascia palmaris und findet ihn sofort im Fettgewebe der Hohlhand eingelagert. b) Um den Arcus volaris profundus freizulegen, führt man einen Schnitt in der Falte des Daumenballens, von der oberen Vereinigungsstelle desselben mit dem Kleinfingerballen in der Richtung gegen den Zeigefinger, so dass die Mitte des Schnittes der Mitte des Daumenballens entspricht. Nach Spaltung der Haut und der Fascia palmaris dringt man am radialen Rande des M. lumbricoïdes neben der Beugesehne des Zeigefingers ein, lässt den radialen Ast des N. medianus sammt den oberflächlichen Daumenmuskeln radialwärts ziehen, worauf der quergefaserte M. adductor pollicis erscheint; derselbe wird gespalten, unter ihm liegt auf der tiefen Fascie der querverlaufende radiale Ast des Arcus profundus auf (Kocher). Bei der Aufsuchung der Hohlhandbogen müssen die Aeste des N. medianus, seine Anastomosen mit dem Nervus ulnaris und der carpale Schleimbeutel vor Verletzung bewahrt werden.

B. Unteres Aortensystem.

§. 39. Aorta abdominalis.

Topographie. Die Aorta abdominalis liegt hinter dem Peritoneum dicht auf der Wirbelsäule auf, nach links von der Vena cava inferior; sie sendet von ihrer Austrittsstelle aus dem Zwerchfelle zahlreiche theils paarige theils unpaarige Aeste ab, die aber für die Unterbindung in der Continuität nicht in Betracht kommen, und theilt sich in der Höhe des 4. Lendenwirbels in die beiden Arter. iliacae communes. Die Bifurcation der Vena cava inf. und ihre beiden Aeste, die Venae iliacae comm. liegen nach rechts und nach hinten von den entsprechenden Arterien. Die beiden Art. iliacae comm. ziehen längs des hinteren Umfanges des Beckeneinganges bis zum Winkel des Beckens, wo sie sich beiderseits in die Iliaca externa seu femoralis und Iliaca interna seu hypogastrica theilen. Die rechte A. iliaca comm. ist länger als die linke. Die linke Vena iliaca comm. ist länger als

die rechte, liegt an der Innenseite der Arterie und wird an ihrer Einmündungsstelle von der A. iliaca comm. dextra bedeckt. Die V. iliaca comm. dextra liegt an der Aussenseite der Arterie. Die Vasa iliaca werden von den Ureteren und den Vasis spermaticis überschritten.

Die Art. iliaca externa verläuft auf der Fascie des M. psoas aufliegend nach abwärts hinter dem Peritoneum, umgeben von mehreren Lymphdrüsen zu dem äussersten Theile der Schenkelgefässscheide unter dem Poupart'schen Bande durch, von wo sie den Namen A. femoral. annimmt. Nach innen von ihr liegt die Vena iliaca extern. und auf ihr ein oder zwei dünne Zweige vom Plexus lumbalis. Dicht oberhalb des Lig. Poupartii wird die Arterie von einer etwa 3 cm langen, stark federkieldicken Vene fast quer gekreuzt, dem gemeinschaftlichen Stamme der Venae circumflexae ilei, welcher in die Vena femor. mündet. Da das Peritoneum bis an das Poupart'sche Band reicht, an dessen oberem Rande es sich nach aufwärts schlägt, so folgt daraus, dass die A. iliaca externa bis zu ihrem Durchtritte hinter dem Ligam. Poupartii vom Peritoneum bedeckt ist.

Die Art. iliaca interna seu hypogastrica steigt vor der Synchondrosis sacro-iliaca mit leichter Krümmung nach hinten und aussen in das kleine Becken herab, und geht dabei über die Vena iliaca comm. nach innen und unten hinweg. Die Vena hypogastrica seu iliaca interna liegt rechts nach aussen von der Arterie, links mehr nach hinten. Nach einem Verlaufe von 4 cm Länge zerfällt die Arterie in mehrere Aeste, von denen uns nur die Art. glutaea super. und die Art. glutaea infer. seu ischiadica interessiren. Erstere tritt nach aussen von dem unteren Rande der Synchondrosis sacro-iliaca zwischen oberem Rande des M. pyriformis und oberem Umfange des Foramen ischiadicum majus aus dem Becken hervor und wird von den Mm. glutaeus maxim. und medius bedeckt — letztere, die Art. ischiadica, tritt am unteren Ende des M. pyriformis durch das Foramen ischiadic. majus aus dem Becken hervor und verläuft über das Lig. spinoso-sacrum zur Gesässmuskulatur. An ihrer lateralen Seite verlässt der N. ischiadicus das Becken.

22. Unterbindung der Aorta abdominalis. Dieselbe ist nur ausführbar zwischen der Ursprungsstelle der Arter. renales und der Theilung in die beiden Iliacae communes. Die Operation ist durchaus berechtigt, wenn auch die bisher bekannten Fälle keine ermuthigenden Resultate gegeben haben. Von den mehrfachen, zur Unterbindung angegebenen Methoden scheint mir bei dem heutigen Stande der Asepsis die einzig practische die v. Nussbaum's zu sein. Die Bauchhöhle wird, wie bei einer Laparotomie, in der Linea alba eröffnet, durch einen 15—20 cm langen Schnitt, der zur Hälfte oberhalb, zur Hälfte unterhalb des Nabels liegt. Die Dünndärme werden nach rechts geschoben, worauf man mit der Hand an die vordere Fläche der Wirbelsäule eingeht, das Peritoneum parietale der hinteren Wand spaltet, die Aorta stumpf isolirt und unterbindet, nach von Nussbaum mit einem aseptischen Catgutfaden; ich glaube übrigens, dass ein aseptischer Seidenfaden eben so gut anwendbar ist. Selbstverständlich wird die Bauchwunde in der gewöhnlichen Weise vernäht; auch der Schlitz des Peritoneum parietale der hinteren Bauchwand könnte vorher geschlossen werden.

§. 40. Unterbindung der A. iliaca communis (Methode von Dieterich). Der Körper ist in der Rückenlage ausgestreckt. Von der Spina anter. superior zieht man eine Linie quer über den Bauch zur Linea alba; der Hautschnitt beginnt am äusseren Rande des M. rectus abdominis 6 cm oberhalb dieser Linie und verläuft etwa 12 cm schräg nach unten und aussen gegen die Mitte des Poupart'schen Bandes. Schichtenweise präparirend trennt man die Fascia superficialis, den M. obliquus extern., M. obliquus intern. und M. transversus, spaltet die Fascia transversa, löst das Peritoneum parietale stumpf mit den Fingern

ab und isolirt die Arterie, welche der Schnittrichtung parallel verläuft. Dabei muss der Ureter sorgfältig geschont und nach aufwärts geschoben werden. Nach der Unterbindung vereinigt man die durchschnittenen Gewebsschichten genau mittelst Etagennähten. Ausser der

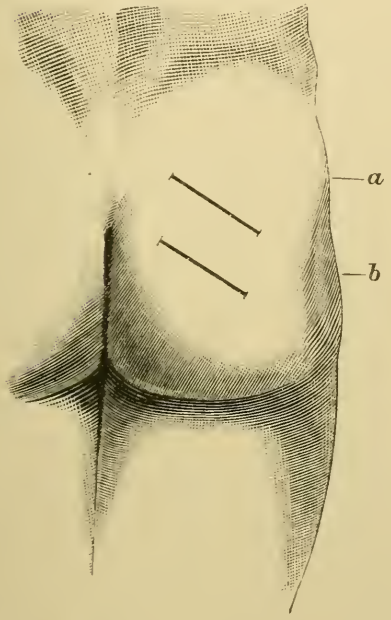

Fig. 5. Hautschnitt zur Unterbindung *a* der Art. glutaea super., *b* der Art. glutaea infer. seu ischiadica.

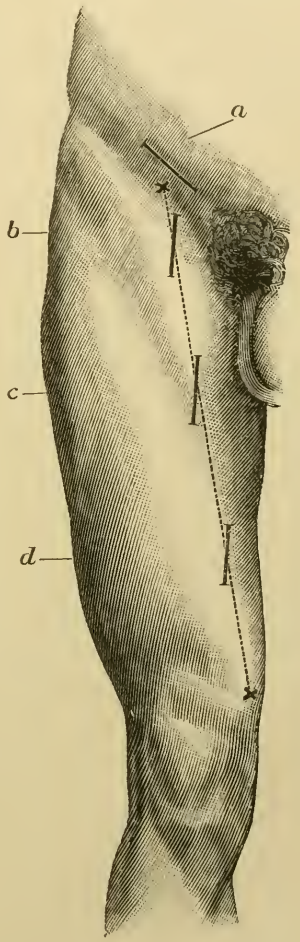

Fig. 6. Hautschnitte zur Unterbindung *a* der Art. iliaca ext., *b* der Art. femoralis Trigonum inguinale, *c* der Art. femoralis in der Mitte des Schenkels, *d* der Art. femoralis am Adductionsschlitz.

genannten giebt es noch mehrere andere Schnittführungen, die aber sämmtlich weniger Raum gewähren.

23. Die Unterbindung der A. iliaca interna kommt sehr selten vor: die Schnittführung ist dieselbe wie für die A. iliaca communis, indem man zunächst diese Arterie freilegt und dann von ihr aus zur Bifurcation derselben und zu ihrem medialen Theilungsaste weiter vordringt.

24. Die Art. glutaea super. wird nach Zang folgendermaassen unterbunden: Der Körper liegt auf dem Bauche; ein etwa 8—10 cm langer Schnitt verläuft von der Spina posterior superior der Faserung des M. glutaeus maximus folgend gegen den grossen Trochanter. Haut, Panniculus und Fascie werden gespalten, sodann die Fasern des M. glutaeus maximus und des Glut. medius stumpf auseinandergedrängt, die Wundränder stark retrahirt und die Arterie dicht am oberen Rande des Foram. ischiadicum majus isolirt und unterbunden.

25. Die Art. glutaea infer. seu ischiadica wird ebenfalls in der Bauchlage des Patienten durch einen 8—10 cm langen Schnitt, etwas unterhalb der Spina poster. infer. beginnend und parallel zur Faserung des M. glutaeus maxim. gegen den Aussenrand des Tuber ischii verlaufend, freigelegt: durch Auseinanderdrängen der Muskelfasern des Glutaeus wird der äussere Rand des Lig. tuberoso-sacrum sichtbar; oberhalb desselben wird die Arterie über dem Lig. spinoso-sacrum unterbunden (Zang).

§. 41. 26. Unterbindung der A. iliaca externa. Die Zahl der bekannten Methoden ist sehr gross: am zweckmässigsten sind entschieden die Schnitte, welche schräg von oben aussen nach innen unten, also parallel zum Ligam. Poupartii verlaufen. Der Körper liegt in der Rückenlage mit stark erhöhtem Becken, so dass das Operationsfeld gut beleuchtet ist. Zur besseren Orientirung denkt man sich eine Linie von der Spina anter. super. zur Mitte der Symphysis ossium pubis gezogen: halbirt man diese Linie und zieht von dem Halbirungspunkte eine Linie zum Nabel, so entspricht diese letztere ungefähr dem Verlaufe der Art. iliaca externa. Der Hautschnitt beginnt etwa 3 cm einwärts von der Spina anter. super. und einen Querfinger breit oberhalb des oberen Randes des Lig. Poupartii und verläuft, parallel zu letzterem, 7—8 cm weit nach innen und unten. Nach Spaltung der Haut und der oberflächlichen Fascie trifft man auf die Aponeurose des M. obliquus extern., welche in der Länge und Richtung des Hautschnittes durchtrennt wird; dann kommt man auf den M. obliquus intern., der incidirt wird, und ebenso der im äusseren Abschnitte der Wunde liegende M. transversus. Jetzt wird die Fascia transversa vorsichtig mit einer Pincette zu einem Kegel emporgehoben und ein Loch in dieselbe geschnitten, so dass man die Hohlsonde unter ihr einschieben und sie in der ganzen Ausdehnung des Hautmuskelschnittes spalten kann. Sowie diess geschehen ist, tritt das präperitoneale Fett zu Tage und, von demselben bedeckt, die Umschlagsstelle des Peritoneum am oberen Rande des Lig. Poupartii. Die Peritonealfalte erscheint, wenn sie entblösst ist, als schlaffe, halbdurchsichtige, weissliche Blase, deren Wandungen, wenn man sie zwischen die Finger fasst, an einander gleiten. Mit den Fingern muss nun die Umschlagsstelle des Peritoneum nach aufwärts gedrängt werden, worauf man, in der Richtung des Beckenrandes, mit dem Finger weggleitet und die Lage der Arterie fühlt. Ein breiter, stumpfer Haken hält das Peritoneum zurück, während man die Arterie von der an ihrer Innenseite gelegenen Vene isolirt und ligirt; das Unterbindungsinstrument wird von innen nach aussen herumgeführt.

Die sämmtlichen Methoden zur Unterbindung der Aorta abdominalis und ihrer primären Aeste stammen aus der vorantiseptischen Zeit und sind daher

darauf berechnet, die Eröffnung der Peritonealhöhle möglichst zu vermeiden. Gegenwärtig ist dieser Eingriff nicht mehr zu fürchten und ich glaube, dass die Ablösung des Peritoneum auf grössere Strecken eine eingreifendere Verletzung darstellt, als es die Spaltung desselben ist. Aus diesem Grunde würde ich nicht nur die Ligatur der Aorta abdominalis, sondern auch die Ligatur der Art. iliaca communis und Art. iliaca interna mit Hülfe der Laparotomie machen, und den Schnitt entweder in der Linea alba oder längs des äusseren (lateralen) Randes des M. rectus abdominis führen, wobei der Körper in der Trendelenburg'schen Position (Rückenlage auf einer schiefen Ebene mit hoch erhobenem Becken und tiefer liegendem Thorax und Kopf) gelagert würde, so dass die Eingeweide gegen den Thorax, in die Excavation des Zwerchfells sinken und das Licht frei in die Beckenhöhle und auf die hintere Wand derselben fallen kann. Nach Eröffnung der Bauchhöhle würde das Peritoneum parietale der hinteren Wand gespalten, die Arterie unterbunden und das Bauchfell wieder vernäht werden.

§. 42. Arteria femoralis.

Topographie. Nach ihrem Durchtritte unter dem Lig. Poupartii verläuft die Art. femoral. in den zwei oberen Dritteln des Oberschenkels in der Richtung einer Linie, welche man sich von der Mitte der bereits erwähnten (vergl. die Topographie der Art. iliaca extern.), die Spina anterior superior mit der Symphysis verbindenden Linie gezogen denkt zur hinteren Peripherie des Condyl. intern. femoris. Der Verlauf dieser Linie bildet, wie man leicht sieht, einen sehr spitzen Winkel mit der Axe des Oberschenkels, einen Winkel, der jedoch nicht in der Horizontalebene, sondern in einer gegen die Horizontalebene schräg von aussen nach innen und von vorn nach rückwärts geneigten Ebene liegt, indem die Arterie, während sie nach abwärts zieht, zugleich von der vorderen Fläche des Oberschenkels (in der Leistenbeuge) an dessen hintere (in der Kniekehle) gelangt. Im oberen Drittel des Oberschenkels durchzieht die A. femoralis das sog. Trigonum inguinale, einen dreieckigen Raum, begrenzt vom Lig. Poupartii (als Basis), von dem M. sartorius nach aussen, vom M. pectineus nach innen (als Schenkeln). In demselben liegt die Arterie nach aussen, vor dem Schenkelkopfe, die Vena femoralis nach innen von ihr, beide Gefässe umgeben von einer gemeinsamen Scheide, innerhalb welcher sie noch durch ein Septum getrennt sind. Das Lig. Poupartii bildet gewissermaassen eine quere Brücke zwischen Spina anter. super. und Symphyse, unter welcher die von der hinteren Beckenwand zum Oberschenkel ziehenden Gebilde durchtreten; zugleich schickt es aber einen coulissenartigen Fortsatz zwischen dieselben in die Tiefe, welcher den medialen für die Gefässe bestimmten Raum (die Lacuna vasorum) von dem lateralen für Muskel und Nerven bestimmten (die Lacuna musculorum) trennt. Hinter den Gefässen befindet sich ein Blatt der Fascia lata, die Fortsetzung der Fascia iliaca, welches als Lig. ileo-pectineum nach aussen zieht und den äusseren Theil des Trigonum inguinale bedeckt. Hat man dasselbe entfernt, so erblickt man erst, lateralwärts von dem Gefässpakete, den M. ileo-psoas, welcher aus der Lacuna musculorum unter dem Lig. Poupartii hervorkommt und auf ihm aufliegend den Nervus cruralis. Der Muskel und der Nerv ist somit durch die Fortsetzung der Fascia lata vollständig von den Gefässen getrennt. Im Trigonum inguinale sind die Gefässe bedeckt von der Haut, der Fascia superficialis und einem Theile der Fascia lata, welcher als dreieckiges Sehnenblättchen (Processus falciformis fasciae latae), dessen innere Hälfte manchmal durchlöchert ist (Lamina cribrosa), mit der inneren Wand der Gefässscheide verwachsen ist. Der Processus falciformis hängt nach aussen zu mit der Scheide des M. sartorius, nach oben mit der Fascia iliaca zusammen; er umgrenzt einen Raum, die Fovea ovalis, durch welchen die Vena saphena magna unter die Fascie in die Tiefe tritt, um in die V. femoralis zu münden.

Im Trigonum inguinale entspringen aus der A. femoralis unmittelbar unterhalb des Poupart'schen Bandes die A. epigastrica superfic., die beiden Art. pudendae extern. und 4—6 cm tiefer an der Spitze des Dreiecks die starke Art. profunda femoris, welche nach innen und hinten zieht. Im weiteren Verlaufe gelangt die A. femoralis mehr und mehr unter den schräg nach innen und unten verlaufenden M. sartorius; längs des mittleren Drittels des Oberschenkels liegt sie Anfangs näher an dessen innerem Rande, wird dann von ihm bedeckt und gelangt schliesslich an dessen äusseren Rand, in der Furche zwischen M. vastus internus und der Insertion des M. adductor magnus. Der M. sartorius wird von einem Fortsatze der Fascia lata umschlossen; hat man das vordere Blatt derselben gespalten, den Muskel durchschnitten und seine Stümpfe zurückgeschlagen, so erblickt man die hintere

Wand der Scheide des Sartorius, welche den M. vastus internus, die Arterie und Vene, und den M. adductor magnus überzieht. Durch dieses fibröse Blatt, an welchem sich in der Regel mehrere parallel verlaufende kleine Venenäste als quere dunkle Striche zeigen, schimmern die Gefässe durch; hat man es gespalten, so erscheint längs des ganzen mittleren Drittels des Schenkels den Gefässen aufliegend der N. saphenus magnus, dann die Arterie und nach innen von ihr die Vene. An der Grenze des mittleren und unteren Drittels des Schenkels treten die Gefässe in eine schlitzförmige Oeffnung des M. adductor magnus ein, unmittelbar an dessen Insertion, und gelangen durch den sog. Canal der Adductoren an die hintere Seite des Schenkels, in die Kniekehle, wo sie den Namen Vasa poplitea annehmen.

Die Kniekehle wird nach innen vom M. semimembranosus und M. semitendinosus und vom inneren Kopfe des M. gastrocnemius, nach aussen vom M. biceps und dem äusseren Kopfe des M. gastrocnemius begrenzt. Dadurch entsteht ein annähernd rhombischer Raum, aus zwei mit ihrer Basis aneinanderstossenden Dreiecken gebildet, von denen das obere, grössere, einen spitzigeren, das untere, kleinere, einen stumpfen Winkel als Scheitel aufweist. Unterhalb der Haut und dem subcutanen Gewebe liegt die Fascia poplitea, welche am breitesten Theile der Kniekehle eine bedeutende Verdickung zeigt; durch den dünneren Theil im unteren Winkel derselben schimmert die Vena saphena minor durch. Entfernt man die Fascie, so kommt man an den mit Fettgewebe gefüllten Raum der Kniekehle; in deren oberem Winkel liegt genau in der Mittellinie der N. tibialis seu popliteus intern., von demselben nach aussen immer mehr gegen das Fibulaköpfchen divergirend verläuft der N. peroneus seu popliteus extern.; weiter nach innen, etwa $1^1/_2$ cm tiefer nach dem Kniegelenke zu befindet sich die Vena poplitea und noch tiefer, durch kurzes derbes Zellgewebe mit ihr verbunden, die Art. poplitea. Je näher am oberen Winkel der Kniekehle, desto mehr ragt der innere Rand der Arterie über die Vene hervor.

§. 43. Die Arterie kann längs ihres Verlaufes innerhalb des oberen und mittleren Drittels des Schenkels bis zu ihrem Eintritt in den Adductorschlitz, und dann in der Kniekehle unterbunden werden. Vom Poupart'schen Bande angefangen bis gegen die Grenze des oberen und mittleren Drittels kann man eventuell ihre Pulsation fühlen; von da angefangen nach abwärts lässt sich die Furche zwischen Vastus intern. und Adductor, in welcher sie verläuft, verfolgen, indem man mit den Fingern beider Hände den Oberschenkel umgreift, so dass die neben einander gelegten Fingerspitzen dicht am Knochen vorübergleiten (v. Langenbeck). Gewöhnlich wählt man zur Ligatur folgende Stellen: a) das Trigonum inguinale, wo das Gefäss oberhalb des Abganges der Profunda femoris unterbunden werden kann, b) das mittlere Drittel, c) die Stelle unmittelbar an der Grenze des mittleren und unteren Drittels, vor dem Durchtritt durch den Adductor, d) die Kniekehle. Wir wollen die einzelnen Verfahren gesondert beschreiben.

27. a) Unterbindung der A. femoralis im Trigonum inguinale. (Vergl. pag. 43, Fig. 6, *b*.) Um sicher zu gehen, dass die Ligatur oberhalb des Abganges der Profunda femor. angelegt wird, ist es angezeigt, die Arterie unmittelbar unterhalb des Lig. Poupartii frei zu legen. Der Körper liegt auf dem Rücken, der Operateur steht an der kranken Seite; er sucht die Mitte der Distanz zwischen Spina anter. super. und Tuberculum pubis auf und führt einen 6—7 cm langen Schnitt etwas oberhalb des Lig. Poupartii beginnend in der Axe des Schenkels nach abwärts, welcher Haut und Fascia superficialis durchtrennt; man beachtet genau den unteren Rand des Lig. Poupartii; nach abwärts von demselben erscheint der Proc. falciformis fasciae latae; man schabt ein Loch in dieselbe, führt durch die Oeffnung die Hohlsonde ein und schlitzt auf ihr die Fascie auf. Gewöhnlich ist damit

auch die Gefässscheide bereits eröffnet; wenn nicht, so geschieht diess jetzt, worauf man die Arterie von der Vene isolirt und erstere unterbindet. Der N. cruralis soll bei einer regelrecht ausgeführten Ligatur gar nicht zu Tage treten; die Vena saphena magna muss selbstverständlich geschont werden.

28. b) Unterbindung der A. femoralis im mittleren Drittel. (Vergl. pag. 43, Fig. 6, *c*.) Man sucht die früher angegebene Furche (v. Langenbeck) auf (der M. sartorius giebt keinen constanten, durch die Haut sichtbaren Anhaltspunkt ab, weil er bei fetten Individuen, namentlich bei Weibern, nicht proëminirt), und führt längs derselben einen 6 cm langen Schnitt parallel zur Axe des Gliedes, legt den M. sartorius frei, welchen man an seiner parallelen Faserung in der Richtung von oben aussen nach innen unten erkennt, während der Vastus intern. von oben innen nach aussen unten gefasert ist. Der Sartorius wird hierauf mittelst Hakens nach aussen gezogen; an seinem inneren (medialen) Rande schabt man in die straff gespannte hintere Scheide des Muskels ein Loch, führt die Hohlsonde ein und spaltet zugleich mit der Scheide die Gefässscheide, worauf die Arterie von der nach innen zu liegenden Vene und vom Nervus saphen. maj. isolirt und unterbunden wird.

Schema der Unterbindung der r. A. femor. im mittleren Drittel.

Aussen (lateral)	Haut.	Innen (medial)
	Fascia superficialis.	
	Fascia lata (vorderes Blatt der Scheide des M. sartorius).	
	←⋯ Musculus sartorius).	
	Hinteres Blatt der Scheide des M. sartorius.	
	Nervus saphen. maj.	
	Arteria femoral. Vena femor.	

29. c) Unterbindung der A. femoralis am Adductorschlitz, an der Grenze zwischen mittlerem und unterem Drittel. (Vergl. pag. 43, Fig. 6, *d*.) Es ist wichtig, dass die Extremität genau mit der Kniescheibe und der Fussspitze nach vorne zu gelagert bleibt, nicht in Auswärtsrotation; ich weiss aus Erfahrung, dass man, um sich das Operationsfeld besser zugänglich zu machen, gerne den Schenkel etwas nach auswärts dreht, während man ihn abducirt; man gelangt dann leicht zu weit nach einwärts. Hautschnitt in der früher, bei b) angegebenen Richtung, aber nicht über die Grenze des mittleren und unteren Drittels nach abwärts reichend. Nach Freilegung des M. sartorius sucht man dessen äusseren Rand auf, zieht den Muskel nach einwärts, spaltet die hintere Wand seiner Scheide sorgfältig und findet die Arterie genau am Adductorschlitz.

Schema der Unterbindung der r. A. femoral. am Adductorschlitze.

Aussen (lateral)	Haut.	Innen (medial)
	Fascia superf.	
	Fascia lata (vorderes Blatt der Scheide des M. sartorius).	
	(M. sartorius ⋯→	
	Hinteres Blatt der Scheide des M. sartorius.	
	Nerv. saphenus maj.	
	Arter. femoralis. Vena femor.	

30. d) Unterbindung der A. femoralis (poplitea) in der Kniekehle. (Vergl. pag. 48, Fig. 7.) Der Körper liegt auf dem Bauche

ausgestreckt, die kranke Extremität ist vom Knie bis zum Fusse auf einem Kissen gelagert; der Operateur steht an der Aussenseite derselben. Je nach der Indication kann die Ligatur mehr gegen den oberen oder mehr gegen den unteren Winkel der Kniekehle zu angelegt werden; in letzterem Falle ist die Verletzung bedeutender. Hautschnitt in der Mittellinie der Kniekehle 8—9 cm lang; die Fascia poplitea nur auf der Hohlsonde durchtrennt, wobei die Vena saphena minor im unteren Wundwinkel nach aussen gezogen wird. Man findet zunächst den N. tibialis, lässt ihn ebenfalls nach aussen retrahiren, dann nach innen von ihm, aber tiefer die Vena poplitea, welche sorgfältig frei gelegt wird. Indem man sie nach aussen zieht, tritt unter ihr und nach innen von ihr die Arterie zu Tage, um welche man von aussen nach innen mit der Unterbindungsnadel den Faden herumführt.

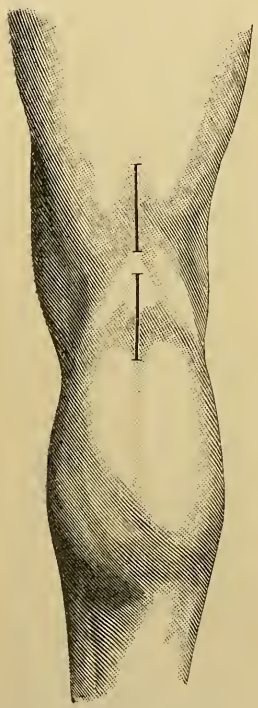

Fig. 7. Hautschnitte zur Unterbindung der Art. femoralis in der Kniekehle (Art. poplitea).

Schema der Unterbindung der r. A. poplitea.

Aussen (lateral) — Haut. — Innen (medial)

←‴ Vena saphena minor).

Fascia poplitea.

M. biceps. — M. semimembranosus u. M. semitendinosus.

N. peroneus. ←‴ Nerv. tibialis.)

Aeusserer K. des Gastrocnemius. ←‴ Vena poplitea) Arter. poplitea. — Innerer K. des Gastrocnemius.

§. 44. Endäste der Art. femoralis.

Topographie. Nachdem die Art. femoral. poplitea die Kniekehle verlassen hat, theilt sie sich sofort am oberen Rande des M. soleus in ihre beiden Hauptäste: die Art. tibialis antica und die Art. tibialis postica. Erstere zieht, vom Ursprunge des M. soleus bedeckt, über den oberen Rand des Ligam. interosseum zwischen Tibia und Fibula an der vorderen Seite des Unterschenkels bis zum Fussgelenke, während ihres ganzen Verlaufes dem Lig. interosseum direct aufliegend; in den beiden oberen Dritteln ihres Verlaufes liegt sie sehr tief in der Rinne zwischen Tibia und Fibula, im unteren Drittel viel oberflächlicher an der Aussenfläche der Tibia. Sie wird sammt ihrer Fortsetzung, der A. dorsalis pedis, von zwei Venen und vom N. peroneus profundus seu tibial. anticus begleitet; letzterer liegt Anfangs an ihrer Aussenseite, dann vor ihr; während der beiden oberen Drittel ihres Verlaufes wird sie von den Köpfen des M. tibialis anticus (medialwärts) und des M. extensor digitor. commun. longus (lateralwärts) eingeschlossen, während des untersten Drittels von den Sehnen des M. tibialis antic. und des M. extensor hallucis, welche letztere aus der Tiefe nach innen von denen des M. extensor digitor. comm. long. auftaucht. In der Höhe des Sprunggelenkes nimmt sie den Namen A. dorsalis pedis oder pediaea an, verläuft am Fussrücken, unterhalb der Fascie zwischen den Sehnen des M. extensor hallucis long. und M. extensor hallucis brevis gegen das 1. Spatium interosseum, in welches sie sich einsenkt. Der zweite, stärkere Hauptast der Poplitea, die A. tibialis postica, verläuft nach hinten bedeckt von der Wadenmuskulatur unter dem tiefen Blatte der Fascia cruris zwischen dem M. tibialis posticus und dem M. flexor digitor. longus, an ihrer äusseren Seite vom N. tibialis begleitet und von zwei Venen umsponnen; 4—5 cm unterhalb ihres Ursprunges giebt sie die A. peronea ab. Im unteren Drittel ihres Verlaufes ziehen die Gefässe mit den drei tiefen Unterschenkelmuskeln (M. tibial. postic., Flex. digit. comm. long. und Flex. halluc. long.) bedeckt, von der Fortsetzung der Fascia cruris, welche sich zu einem

festen Sehnenblatte, dem Lig. laciniatum intern., verdickt, hinter den inneren Knöchel. Von dem Lig. laciniatum int. aus gehen coulissenartige Scheidewände, gegen das Fersen- und das Sprungbein, durch welche vier hinter einander liegende röhrenförmige Fächer gebildet werden; das vorderste, unmittelbar hinter dem Malleol. intern. enthält die Sehne des M. tibial. postic., das 2. die des Flex. digitor. longus, das 3. die A. tibial., die beiden Venen und den N. tibialis und das 4. die Sehne des Flexor halluc. longus. Die A. tibialis post. umkreist den inneren Knöchel längs einer nach vorne und oben zu concaven Bogenlinie, die gleichweit entfernt ist vom hinteren Rande des Malleolus intern. und vom Fersenhöcker und gelangt zur Planta pedis, wo sie sich in die A. plantaris int. und ext. theilt; der N. tibialis (als N. plantaris) liegt an der vorderen Seite der Arterie, die beiden Venen nach vorne und nach hinten von ihr. — Die A. peronea liegt wie die A. tibial. post. zwischen der oberflächlichen und der tiefen Schicht der Wadenmuskulatur, von dem tiefen Blatte der Fascia cruris bedeckt, Anfangs ungefähr in der Mitte der hinteren Fläche des Unterschenkels, später am inneren Rande des M. flexor hallucis longus.

Die Art. tibialis ant. sowohl wie die postica ist im oberen Drittel ihres Verlaufes sehr schwer zugänglich; wesshalb es angezeigt ist, die Unterbindung längs der unteren Hälfte des Unterschenkels auszuführen.

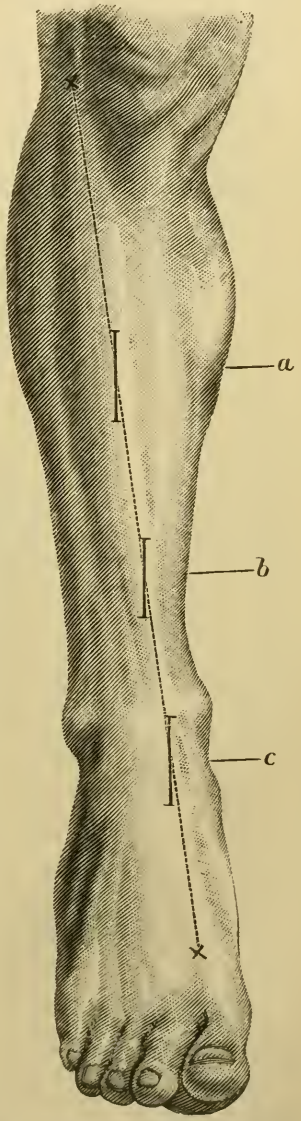

Fig. 8. Hautschnitte zur Unterbindung *a*, *b* der Art. tibialis antica, *c* der Art. dorsalis pedis

§. 45. 31. Unterbindung der A. tibialis antica. Der Körper liegt auf dem Rücken mit gestrecktem Beine, der Operateur steht an der kranken Seite. Die drei Sehnen des Tibial. antic., Extensor halluc. long. und Ext. digit. comm. long. bilden an der Vorderseite des Unterschenkels deutlich durch die Haut sichtbare Vorsprünge: man sucht zunächst, von der Gegend des Fussgelenkes ausgehend, die breite Sehne des M. tibial. anticus auf, welche am Nächsten nach aussen von der vorderen Tibiakante gelegen ist. Die Furche am äusseren Rande der Sehne verlängert man durch eine Linie nach aufwärts bis zum Condylus externus tibiae und nach abwärts bis zum ersten Interstitium metatarsi und schneidet am mittleren oder unteren Drittel des Unterschenkels entsprechend dieser Linie ein. Der Hautschnitt muss ziemlich lang sein (6—7 cm); die Hauträndер werden stark retrahirt; der Operateur führt den Finger in die Wunde ein und sucht zunächst die vordere Kante der Tibia auf, dann gleitet er von derselben direct nach auswärts bis zum ersten Muskelinterstitium; längs desselben wird die straff gespannte, sehr dicke Fascia cruris gespalten. Da die Muskelfasern im oberen Drittel des Unterschenkels theilweise von der Innen-

fläche der Fascie entspringen, so lassen sich daselbst die Muskeln nicht in gewohnter Weise entblössen; man lässt die Ränder der Fascie stark retrahiren, drängt die Muskelfasern des Tibial. antic. und des Extens. digit. commun. long. aus einander und bahnt sich dadurch einen Weg bis zum Lig. interosseum, wobei man, um die Muskeln zu erschlaffen, den Fuss stark dorsalflectiren lässt. Zuweilen ist es angezeigt, die beiden Ränder der Fascie noch durch je einen kurzen Querschnitt einzukerben. Die Isolirung der Arterie von ihren beiden Venen ist schwierig: wenn es nicht anders geht, so ladet man das ganze Gefässbündel auf die Dechamp'sche Nadel und schreitet dann erst zur Isolirung und Unterbindung. Längs des unteren Drittels, wo die Muskeln sehnig geworden sind, ist die Operation viel leichter ausführbar. Man dringt nach aussen von der Sehne des Tib. antic. ein, lässt die Sehne des Extensor hallucis longus nach auswärts ziehen und findet dann sofort die A. tibialis ant. mit dem Nerv. tibialis an ihrer Aussenseite.

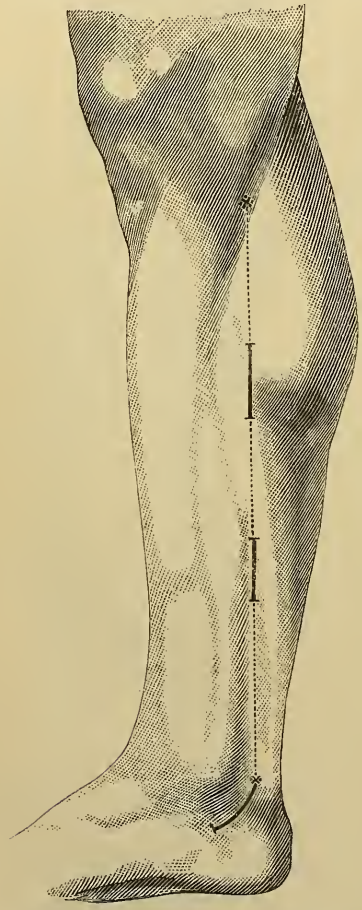

Fig. 9. Hautschnitte zur Unterbindung der Arteria tibialis postica.

Schema der Unterbindung der r. A. tibial. antica.

a) An der Grenze des oberen und mittleren Drittels.

Aussen (lateral) — Haut. — Innen (medial)

Fascia cruris.

←« M. flexor digit. comm.) (M. tibial. antic. »→

Fibula. — Art. tibial. ant. — Tibia.

Membrana interossea.

b) Im unteren Drittel.

Haut.

Fascia cruris.

←« M. flexor hall. long.) (M. tibial. antic. »→

Arteria tib. ant.

Fibula. — Membrana interossea. — Tibia.

32. Die Art. dorsalis pedis (vergl. pag. 49, Fig. 8, *c*) kann am Fussrücken unterbunden werden, obwohl diess kaum jemals nothwendig sein dürfte, da sie mit Leichtigkeit gegen den Knochen comprimirbar ist. Bei plantarflectirtem Fussgelenke durchschneidet man die Haut und die Fascie entsprechend einer Linie, welche von der Mitte zwischen beiden Knöcheln zur Mitte des 1. Spatium interosseum gezogen wird; die Sehne des M. extens. halluc. long. wird freigelegt; an ihrer äusseren Seite findet man die Arterie.

§. 46. 33. Unterbindung der A. tibial. postica. (Vergl. Fig. 9.) Die Arterie verläuft längs einer Linie, die man sich an der medialen Fläche des Unterschenkels vom unteren Rande des Con-

dylus intern. tibiae zur Mitte zwischen Malleolus intern. und Achillessehne gezogen denkt.

a) An der Grenze des oberen und mittleren Drittels. Der Körper liegt auf dem Rücken, das Bein wird stark auswärts rotirt. Der Operateur, an der Aussenseite der kranken Extremität stehend, sucht durch die Haut die innere Kante der vorderen Fläche der Tibia auf. Längs derselben führt er einen 10 cm langen Schnitt durch die Haut, spaltet dann in gleicher Ausdehnung die Fascia cruris und den M. soleus kleinfingerbreit nach rückwärts von der inneren Tibiakante, oder er löst sie sammt der inneren Insertion des M. soleus von derselben ab. Dann drängt er mit dem Finger stumpf die oberflächlichen Wadenmuskeln, M. gastrocnemius und soleus, von den tiefliegenden ab und lässt dieselben stark nach rückwärts ziehen. Es zeigt sich eine dicke Aponeurose, bestehend aus Sehnenfasern des Soleus und der Fascia cruris, welche die tiefen Wadenmuskeln bedeckt: dieselbe wird gespalten, worauf man im ersten Muskelinterstitium, von innen nach aussen (respective von vorne nach rückwärts) gezählt, zwischen M. flexor digit. comm. long. und Tibial. posticus die Art. tibial. postica, nach aussen von ihr den N. tibialis findet. Um die Isolirung der Arterie zu erleichtern, lässt man den Fuss stark plantarflectiren. — Die ganze Operation ist sehr mühsam; man vergegenwärtige sich stets die Lage des nach auswärts rotirten Beines und dringe vom Hautschnitte aus direct nach vorne, d. h. gegen die hintere Fläche der beiden Unterschenkelknochen zu, in einer Ebene, welche zu der Fläche des Tisches parallel ist; nicht aber in einer darauf senkrechten oder geneigten Ebene, sonst verliert man sich in die Dicke der oberflächlichen Wadenmuskulatur.

b) Im unteren Drittel des Unterschenkels. Lage des Körpers und Stellung des Operateurs sind dieselben, wie bei der Unterbindung höher oben. Vom oberen Winkel der sicht- und fühlbaren Furche zwischen den tiefen Beugern und dem vorderen Rande des Soleus an der medialen Fläche des Unterschenkels führt man einen Schnitt nach abwärts durch Haut und Fascie; die Vena saphena magna und der hinter ihr liegende Nervus saphenus intern. werden zur Seite gezogen. Die Fascie des M. soleus wird gespalten, der Muskel nach hinten gedrängt. Es erscheint ein dünnes Fascienblatt, welches den der Rückenfläche der Tibia anliegenden M. flexor digit. longus bedeckt. Unter ihm liegt die Arterie, 1—1½ cm tief; lateralwärts von ihr der N. tibialis postic.

c) Hinter dem inneren Knöchel. Der Fuss wird nach aussen rotirt. Man halbirt die Distanz zwischen dem hinteren Rande des Malleol. internus und dem unteren Rande des Calcaneus. Von dem so gefundenen Punkte führt man nach auf- und abwärts einen im Ganzen 6 cm langen Schnitt durch Haut und Subcutangewebe, leicht bogenförmig den Malleolus internus umkreisend, mit der Concavität nach vorne, spaltet die Fascie, die mittlere Scheide des Ligam. laciniatum intern. und isolirt die Arterie von ihren beiden Venen und dem Nervus tibial. postic.

§. 47. 34. Unterbindung der Art. peronea (vergl. Fig. 10). Das Gefäss verläuft längs einer Linie, die man sich vom hinteren Um-

fange des Capitulum fibulae zur Mitte zwischen Malleolus externus und Achillessehne gezogen denkt. Man kann es etwas oberhalb der Mitte des Unterschenkels und in der unteren Hälfte desselben unterbinden. Der Patient liegt auf der gesunden Seite oder besser auf dem Bauche, der Operateur sitzt an der Aussenseite der kranken Extremität.

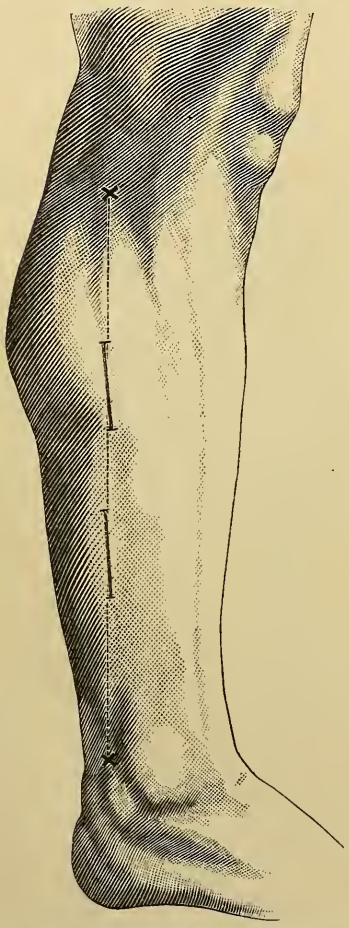

Fig. 10. Hautschnitte zur Unterbindung der Art. peronea.

a) Oberhalb der Mitte. Entsprechend der früher angegebenen Linie führt der Operateur einen 6 cm langen Schnitt längs der Kante der Fibula, etwa 4 mm hinter derselben, durch Haut und Fascie, trennt den Soleus von der Fibula ab, spaltet bei starker Retraction der Wundränder das tiefe Blatt der Fascia cruris, welches den Flexor hallucis longus bedeckt und findet am medialen Rande des letzteren Muskels die Arterie von zwei Venen begleitet.

b) Unterhalb der Mitte. Incision am Rande der Fibula, 5 cm lang, durch Haut und Fascie. Die Sehne des M. peroneus longus wird zur Seite gezogen, das tiefe Blatt der Fascie durchtrennt, worauf die Arterie dicht an der inneren Kante der Fibula am medialen Rande des Flexor hallucis longus erscheint.

Die Unterbindungen in der Continuität der Venen.

§. 48. Die grossen Venenstämme werden zwar in der Wunde bei Blutungen und Exstirpationen von Geschwülsten nicht so selten in der Continuität unterbunden und resecirt, aber nur ausnahmsweise wie die Arterien in der Continuität aufgesucht und unterbunden. In der Regel geschieht diess als Voract grösserer Operationen, um die Blutung zu vermindern, wie z. B. vor der Exarticulatio femoris. Da die grossen Venenstämme meistens mit den Arterien verlaufen, so gelten für ihre Aufsuchung und Freilegung dieselben Regeln, wie für die der Arterien. Dabei ist jedoch zu bedenken, dass die Venenwand viel dünner ist und dass daher die Isolirung derselben von der Gefässscheide mit grösster Vorsicht vorgenommen werden muss. Jederzeit muss die Vene doppelt unterbunden werden und bevor man sie zwischen den beiden Ligaturen durchschneidet, sehe man genau zu, ob nicht ein Seitenast vorhanden ist, der sich an das auszuschaltende Stück inserirt und der selbstverständlich ebenfalls versorgt werden müsste.

Häufiger als die grossen Venenstämme der Extremitäten werden die peripheren oberflächlichen Verzweigungen derselben, namentlich an

der unteren Extremität, im Gebiete der Venae saphenae unterbunden und exstirpirt, und zwar wegen varicöser Entartung derselben. Die Operation ist relativ einfach. Man lässt die Extremität einige Minuten hängen, damit die varicösen Venen straff gefüllt werden und hervortreten, dann kann man die Esmarch'sche Binde an der Wurzel des Gliedes anlegen. Nach sorgfältiger Reinigung und Desinfection des ganzen Operationsgebietes führt man längs des Verlaufes der am meisten hervortretenden varicösen Stränge einen Längsschnitt durch die Haut und legt die Venenwandung frei. Meistens ist es nicht schwer, mittelst Pincette und Hohlsonde stumpf präparirend die verdickten, geschlängelten, strotzend mit Blut gefüllten Stränge zu isoliren, die einzelnen Aeste mit Catgut abzubinden und schliesslich das ganze Convolut in der Länge von 15—20 cm und mehr zu entfernen. Man hüte sich nur vor gewaltsamem Zerren und Reissen, sowie vor dem Durchschneiden der Venen bevor man sie unterbunden hat, sonst bekommt man Blutungen an allen Ecken und Enden, wodurch die Operation sehr in die Länge gezogen wird. Nach vollendeter Exstirpation wird die ganze Wunde vernäht und ein aseptischer Compressivverband angelegt. Ganz ähnlich verfährt man bei der Exstirpation der varicösen Venen des Samenstranges (Varicocele).

Der Aderlass.

§. 49. Man versteht unter Aderlass (Phlebotomie, Venäsection) die kunstgerechte Eröffnung einer Vene, um aus derselben Blut zu entleeren.

Die Indicationen des Aderlasses zu besprechen würde uns viel zu weit führen. Die Operation wird gegenwärtig sehr selten und einzig und allein an den Venen der Ellbogenbeuge unternommen, während man in früherer Zeit sehr häufig und an verschiedenen Stellen des Körpers zur Ader liess.

Zur Ausführung des Aderlasses bedient man sich der Lancette, eines kurzen, spitzen, zweischneidig zugeschliffenen Bistouris, dessen Form einigermaassen insofern variirt, als die Schneiden in einem mehr oder weniger spitzen Winkel zusammenlaufen (gerstenkornförmige, haferkornförmige, schlangenzungenförmige etc. Lancette) oder des Schneppers, eines gedeckten, durch Federkraft in Bewegung gesetzten, kurzen Messers; ausserdem hat Lorinser ein eigenes Phlebotom erfunden, ein dreieckiges, lanzenähnliches Bistouri, dessen Form einigermaassen der eines Tenotoms ähnlich ist. In Ermangelung eines besonderen Aderlassinstrumentes kann man jedoch mit jedem Spitzbistouri operiren oder, was ich am zweckmässigsten gefunden habe, ein gerades, spitzes Tenotom verwenden.

Zur Operation wählt man die am deutlichsten hervortretende Vene der Ellbogenbeuge, gewöhnlich des linken Armes, damit der Patient seinen rechten Arm frei gebrauchen kann. Selbstverständlich werden alle Regeln der Antisepsis beobachtet. Der betreffende Arm wird gestreckt und in Abduction gehalten. Um das Venenblut anzustauen, legt man über dem Ellbogengelenke eine circulär einschnürende Binde an — in früherer Zeit eine eigene, scharlachrothe Aderlassbinde — welche so stark angezogen wird, dass die venöse Circulation des Vorderarmes gehemmt ist, während die Arterie jedoch nicht comprimirt sein darf. Man wartet nun einige Minuten, bis die Venen in der Ellbogenbeuge anschwellen, ohne dass der Puls in der Radialis verschwindet, fixirt sich die gewählte Vene mit dem Daumen der linken Hand und sticht mit dem nahe an der Spitze gefassten Aderlassinstrumente (Lancette, Phlebotom, Tenotom u. s. w.) schräg auf die Längsaxe des Gefässes durch die Haut in die Vene ein, bis ein Blutstropfen neben der Klinge hervortritt; hierauf erweitert man die Incisionsöffnung beim Zurückziehen des Instrumentes so weit, dass ein reichlicher, voller Blutstrahl aus der Vene hervorspritzt. Die Grösse des Schnittes richtet sich nach dem Caliber des Gefässes. — Das Ausfliessen des Blutes wird befördert dadurch, dass man den Patienten Bewegungen mit den Fingern machen lässt. Zuweilen hört die Blutung plötzlich auf, weil die Ränder der Hautwunde verzogen wurden und dieselbe nicht mehr mit der

Venenwunde communicirt, oder aber weil sich ein Läppchen des subcutanen Fettgewebes vor die Venenöffnung gelegt hat. In diesem Falle schafft man freien Abfluss, indem man mittelst Scheere und Pincette die Wunde erweitert, eventuell das Fettgewebe abträgt.

Ist die gehörige Menge Blutes entleert worden, so entfernt man die constringirende Binde, comprimirt die Vene unterhalb der Stichwunde, bedeckt die letztere mit etwas aseptischer Gaze und legt um die Ellbogenbeuge einen typischen Verband an, welcher zugleich den Arm in rechtwinklig gebeugter Stellung fixirt. Der Patient muss die Extremität drei Tage lang in einer Mitella tragen.

Es kann geschehen, dass trotz Application der Aderlassbinde in der Ellbogenbeuge keine Vene sichtbar wird, entweder wegen zu starkem Panniculus adiposus oder wegen zu geringer Entwicklung der Vene; gewöhnlich kommt beides zugleich vor. In solchem Falle lässt man den Vorderarm nach Umschnürung des Armes einige Zeit herabhängen oder eine Viertelstunde lang in lauwarmes Wasser halten; wird trotzdem keine Vene sichtbar, so muss man durch den tastenden Finger entweder einen gespannten Strang fühlen oder, wenn das Gefäss prall gefüllt ist, eine gewisse Nachgiebigkeit an Stelle desselben, wie wenn eine Flüssigkeit zurückweichen würde; letztere Empfindung ist dieselbe, welche man oberhalb nicht sichtbarer, aber trotzdem stark entwickelter Varicen des Unterschenkels hat. Eventuell sucht man eine Vene am anderen Arme oder an einer anderen Körperstelle auf. Als üble Ereignisse bei der Operation sind zu erwähnen: a) Verfehlen der Vene — kommt am ehesten vor, wenn man mit dem Schnepper operirt. b) Durchschneiden der Vene oder Anschneiden ihrer hinteren Wand — erfordert einen sorgfältigeren Verband. c) Verletzung der Arteria brachialis, indem das Aderlassinstrument durch die Vene hindurch fährt und die Arterienwand perforirt — sie ist durch Vorsicht in der Wahl der Einstichstelle zu vermeiden. Sollte die Arterie wirklich angestochen worden sein, was sich durch das stossweise Ausfliessen hellrothen Blutes in dem Strome des venösen, dunkleren Blutes verräth, so muss entweder ein genauer Compressivverband mit einer Theden'schen Einwicklung von den Fingern an bis zur Schulter angelegt oder die Arterie unterbunden werden. Wenn sich ein Aneurysma arteriosovenosum entwickelt hat, so wird es nach den allgemeinen Regeln behandelt. d) Infection der Venenwunde — diess ist eigentlich das bedeutungsvollste Ereigniss, indem danach Phlebitis mit Venenthrombose sich entwickeln kann, wodurch der Patient wenigstens zu länger dauernder Ruhe und Immobilisirung des Armes gezwungen wird. Die Infection geschieht gewöhnlich durch ein unreines Aderlassinstrument. e) Verletzung eines subcutanen Nervenfadens und Verwachsung desselben mit der Hautnarbe — letztere wird dadurch sehr schmerzhaft und gespannt, doch schwinden die Symptome nach ein paar Wochen.

III. Abschnitt.

Die Amputationen der Gliedmassen.

A) Allgemeiner Theil.

§. 50. Unter Amputation im Allgemeinen (Amputatio scilic. artuum, Decurtatio) versteht man die kunstgemässe Lostrennung von ganzen Gliedmaassen oder Theilen derselben. Ausnahmsweise wird der Ausdruck Amputation auch von anderen hervorragenden Körpertheilen gebraucht, z. B. Amput. mammae, penis etc.

Die Amputation einer Extremität kann entweder in einer Gelenkverbindung vorgenommen werden — Amputation in der Contiguität oder Exarticulation, Desarticulation — oder durch Trennung eines Knochens — Amputation in der Continuität oder Amputation im engeren Sinne. Erstere ist wahrscheinlich das ältere Verfahren, welches sich aus der Beobachtung von Gangrän und spontaner Loslösung ganzer Extremitätenantheile entwickelte. Doch finden wir in Celsus und Galenus bereits Vertreter der einen und der anderen Operationsmethode. Bis in die gegenwärtige Zeit setzte sich der Streit zwischen den Anhängern und den Gegnern der Amputation und der Desarticulation fort: die vermeintlichen Vorzüge beider Verfahren, wie die angeblichen Nachtheile derselben halten jedoch einer unbefangenen Kritik nicht Stand. Heutzutage ist wohl die Mehrzahl der Chirurgen darüber einig, dass man in einem speciellen Falle diejenige Operationsmethode wählt, welche einen grösseren brauchbaren Theil der Extremität zu erhalten gestattet, während in den Fällen, in welchen die zur Absetzung Anlass gebende Affection den Oberarm oder den Oberschenkel sammt Gelenkkopf ergriffen hat, überhaupt nur die Exarticulation möglich ist, und bei kleinen Extremitätenabschnitten (Fingern und Zehen), sowie bei vielwinkeligen Knochen die Exarticulation in der Regel als die einfachere Operation anzusehen ist und daher aus practischen Gründen den Vorzug verdient. An manchen Stellen der Extremitäten combinirt man beide Verfahren, indem man nach der Exarticulation die Gelenkflächen ganz oder theilweise abträgt.

§. 51. Indicationen. Die Amputation im Allgemeinen ist indicirt bei Affectionen der Extremitäten, welche 1. unheilbar sind und das Leben gefährden oder

dessen Genuss unmöglich machen (absolute Indication); oder welche 2. zwar an sich heilbar wären, allein durch besondere Umstände und Verhältnisse des Individuums unheilbar werden oder durch welche im günstigsten Falle dem Patienten ein unbrauchbares oder störendes Glied erhalten würde (relative Indication). Als allgemeine Contraindication gelten allgemeine Krankheiten oder Affectionen interner Organe, welche voraussichtlich dem Leben des Patienten in kurzer Zeit ein Ende machen werden. Trotz dieser allgemeinen Contraindication kann die Amputation ausgeführt werden, entweder um den Patienten von heftigen, auf keine andere Weise stillbaren Schmerzen oder von quälenden, ihm selbst und seiner Umgebung das Leben unerträglich machenden Zuständen (z. B. von dem Gestanke gangränöser Theile) zu befreien.

Die speciellen Indicationen zur Amputation in der Continuität wie in der Contiguität lassen sich in drei Gruppen bringen: a) traumatische Verletzungen, b) Textur- und Formkrankheiten, c) Neubildungen.

a) Traumatische Verletzungen. Zu denselben gehören: 1. Völlige Abreissung oder Abquetschung ganzer Glieder (durch Maschinengewalt, Explosion, grobes Geschütz u. s. w.), in welchem Falle die Amputation vorgenommen wird, um die unregelmässige Wunde in eine regelmässige, der Heilung günstigere umzuwandeln. 2. Völlige Zermalmung ganzer Glieder, so dass dieselben unfehlbar der Gangrän verfallen sind. 3. Grosse gequetschte und gerissene Wunden der Weichtheile, durch welche alle grossen Gefässe und Nerven des Gliedes zerrissen sind. 4. Völlige Abreissung oder Zerstörung der Haut eines peripheren Extremitätenabschnittes, selbst wenn die Knochen, Nerven und Gefässe erhalten sein sollten, weil in einem solchen Falle auf eine Heilung mit brauchbarem Gliede nicht zu rechnen ist. 5. Complicirte Fracturen, namentlich Gelenkbrüche, mit so ausgedehnter Splitterung, dass an eine Heilung nicht zu denken ist oder dass nach Entfernung der gelösten Fragmente keine Stütze der Extremität zurückbliebe. 6. Verletzungen, welche lebensgefährliche, weder durch Unterbindung noch auf andere Weise stillbare Blutungen hervorrufen. Gewöhnlich handelt es sich hiebei um Schusswunden, wobei auch der Knochen noch in grösserer Ausdehnung zertrümmert ist. — In allen eben angeführten Fällen, mit Ausnahme derjenigen, wo momentane Lebensgefahr durch eine unstillbare Blutung oder gänzliche Abreissung oder Zermalmung einer Extremität rasches Eingreifen erfordert, kann die Amputation entweder unmittelbar nach der Verletzung (primäre A.) oder nach Eintritt der reactiven Entzündung und Eiterung (secundäre A.) oder endlich in der Zwischenzeit, also etwa innerhalb der ersten drei Tage (intermediäre A.) ausgeführt werden. Die Entscheidung, wann man amputiren solle, bleibt der Ueberzeugung und Erfahrung des Chirurgen anheimgestellt; gegenwärtig scheint die Tendenz im Allgemeinen nach der conservativen Behandlung à outrance zu liegen, insofern als man selbst bei den schwersten Verletzungen den Zeitpunkt der Amputation möglichst hinauszurücken und dabei selbstverständlich die locale und die allgemeine Reaction nach dem Trauma auf das geringste Maass zu beschränken trachtet.

b) Textur- und Formkrankheiten: 1. Ausgedehnte subcutane und intermusculäre Zellgewebsentzündungen, namentlich progressive Phlegmonen, Vereiterung der Sehnenscheiden u. s. w., welche das Leben des Kranken theils durch die Allgemeininfection, theils durch erschöpfende Eiterung bedrohen. 2. Gangrän der Extremität, wenn dieselbe bereits begrenzt ist. Bei gewissen rasch progressiven Formen der Gangrän (z. B. bei Diabetes) oder wenn dieselbe, bei sehr langsamer Entwicklung, überhaupt keine strenge Demarcation zeigt, ist jedoch ebenfalls die Amputation indicirt. 3. Ausgedehnte Substanzverluste durch ulcerative Processe, wenn dieselben auf keine Weise zur Heilung zu bringen sind oder, obschon vernarbt, beim Gebrauche der Extremität sofort wiederkehren, weil die Narbe widerstandsunfähig ist. 4. Acute, progressiv eitrige Entzündungen der Knochen und Gelenke, wenn dieselben durch keine andere Behandlung geheilt werden können und das Leben des Patienten durch septische oder eitrige Infection bedrohen. 5. Caries und Nekrose, wenn dieselben durch Resection des kranken Theiles wegen ihrer Ausdehnung nicht beseitigt werden können und den Patienten durch die Allgemeinreaction gefährden. 6. Unheilbare Pseudarthrosen der unteren Extremität. 7. Unheilbare Verkrümmungen, namentlich spitzwinkelige Ankylosen und Contracturen kleinerer Gelenke, welche die Function der Glieder (z. B. eines Fingers oder einer Zehe) wesentlich stören. 8. Aneurysmen, welche den Knochen zum Schwunde gebracht oder Gangrän des Gliedes hervorgerufen haben. 9. Ausgedehnte Hypertrophie der Haut und des Zellgewebes (Elephantiasis) oder angeborener Riesenwuchs, durch welche das Glied functionell unbrauchbar wird, wenn

der Patient voraussichtlich von einem Amputationsstumpfe grössere Vortheile haben wird.

c) Neubildungen, und zwar: 1. An und für sich gutartige, welche wegen ihrer Grösse und ihrer Lage nicht exstirpirbar sind und entweder dadurch, dass sie den Stützknochen des Gliedes zum Schwunde gebracht oder zerstört haben, oder durch ihr Volumen, ihren Sitz (z. B. am Nerven) u. s. w. die Function der Extremität aufheben, oder aber durch häufige Blutungen (z. B. bei Gefässgeschwülsten), durch Jauchung u. s. w. das Leben in Gefahr bringen. 2. Bösartige, wenn sie nicht exstirpirbar sind oder bei ihrem Sitze am Knochen durch ihre Ausdehnung keine Resection zulassen; aber auch dann ist die Amputation angezeigt, wenn durch dieselbe die Wahrscheinlichkeit einer radicalen Heilung wesentlich erhöht wird.

Methoden der Amputation im Allgemeinen.

§. 52. Wenn man von der Absetzung der Knochen entweder in ihrer Continuität oder in ihrer Contiguität absieht, so unterscheiden sich die einzelnen Amputationsmethoden nur durch die Art und Weise, wie man die Weichtheile des Gliedes durchtrennt, so dass der Knochen nicht vorspringt, sondern dass nach der Heilung ein von Haut, eventuell Haut und Muskeln genügend bedeckter Stumpf zurückbleibt. Gegenwärtig sind, Dank der modernen Wundbehandlung, die Bedingungen der reactionslosen Heilung nach Amputation jederzeit zu erreichen, wodurch es viel leichter wird, einen brauchbaren Stumpf zu erzielen als früher, wo es bei der langdauernden Eiterung nach jeder Amputation, den häufigen Eitersenkungen in den Sehnenscheiden, bei der in Folge davon sich geltend machenden Retraction der Haut und der Muskeln, der fast regelmässig eintretenden Nekrose der Sägefläche resp. des Knorpels u. s. w. grossentheils von der gewählten Methode abhing, ob der Operirte mit seinem Stumpfe gut oder schlecht daran war.

Man kann an den Amputationsschnitten mehrere Typen unterscheiden. Der einfachste und wahrscheinlich älteste Typus ist der Querschnitt. Stellen wir uns vor, die aus einer einzigen Masse bestehende Extremität habe genau die Form eines Cylinders, so besteht der Querschnitt darin, dass das zu amputirende Glied durch einen einzigen, in einer und derselben Linie fortlaufenden (d. h. nicht winkelig gebrochenen), die Peripherie umgebenden Schnitt durchtrennt wird, so zwar dass die Schnittfläche in einer Ebene zu liegen kommt. In primitivster Weise würde man einen solchen Querschnitt ausführen, indem man die Extremität abhackt, wie den Ast eines Baumes. Die Schnittebene kann nun genau in querer Richtung, d. h. senkrecht auf die Längsaxe des Gliedes, oder mehr oder weniger geneigt, d. h. schräg auf die Längsaxe des Gliedes, verlaufen. In ersterem Falle wird, die Extremität immer als Cylinder betrachtet, die Schnittfläche kreisförmig, in letzterem Falle wird sie elliptisch werden. De facto sind die Extremitäten nicht cylindrisch geformt, daher ist die Amputationsfläche, wenn sie senkrecht auf der Axe des Gliedes steht, nicht vollkommen kreisrund, und wenn sie schräg steht, keine vollkommene Ellipse. Verläuft die Schnittfläche senkrecht zur Längsaxe des Gliedes, so nennt man das den Cirkelschnitt; verläuft sie schräg, so nennt man es den Ovalärschnitt oder Schrägschnitt. Fügt man zu dem Schrägschnitte einen Längsschnitt hinzu, so entsteht der Schnitt „en raquette“. Rundet man bei einem solchen Schnitt en raquette die beiden rechten

Winkel ab, so erlangt man ein Oval mit einem spitzen Winkel, also eine birnenförmige Figur, welcher Typus ebenfalls zu den Ovalärschnitten gerechnet wird. Durch Hinzufügen von zwei Längsschnitten zu einem Cirkelschnitt an zwei einander gegenüberliegenden Punkten entsteht der Lappenschnitt mit zwei ganz gleichen Lappen; indem man den einen Lappen verkürzt und den anderen entsprechend verlängert, entwickeln sich die Typen der Lappenschnitte mit verschieden grossen Lappen.

Da die Extremitäten nicht aus einer gleichartigen starren Masse, sondern aus elastischen und contractilen, schichtenartig um einen resistenten Mittelpunkt, den Knochen, angeordneten Weichtheilen bestehen, so ist die Schnittfläche, selbst wenn die Amputation mit einem einzigen Schlage, wie durch eine Hacke, ausgeführt werden könnte, keine Ebene, sondern eine conische Fläche, in deren Mittelpunkt der sich nicht retrahirende Knochenstumpf liegt, während die Mantelfläche des Kegels durch die sich retrahirenden Schnittflächen der Weichtheile gebildet wird. Eine derartig amputirte Extremität würde sich zur Heilung nicht eignen; um einen brauchbaren Stumpf zu erzielen, müssen, wie schon erwähnt, die Weichtheile über dem Knochen zusammenfallen und zusammenheilen können. Damit diess am Besten geschehen könne, muss die Amputationsfläche die Gestalt eines Hohlkegels haben, dessen Centrum der Knochenstumpf einnimmt. Man erreicht diese Bedingung dadurch, dass man die einzelnen Schichten der Weichtheile in mehreren über einander liegenden Ebenen und am Weitesten nach oben, nach der Wurzel des Gliedes zu, den Knochen durchtrennt.

§. 53. Durch die Beobachtung dieses Principes, welches bei den verschiedenen Schnitttypen auf verschiedene Weise durchgeführt wird, gelangt man in der Praxis zu den drei Haupttypen der Amputation, welche sowohl für die Amputationen in der Continuität, wie für die in der Contiguität Geltung haben (vergl. pag. 59, Fig. 11).

1. Der Cirkelschnitt. Je nachdem man die Weichtheile durchtrennt, um eine genügende Bedeckung des Stumpfes zu erzielen, unterscheidet man den einzeitigen, zweizeitigen und dreizeitigen Cirkelschnitt. Die Bezeichnung ein-, zwei .... zeitig bezieht sich nur auf die Durchtrennung der Weichtheile. Bei ersterem durchschneidet man in einem Zuge Haut und Muskeln bis zum Knochen, schiebt dann die ganze Masse der Weichtheile zurück und trennt den Knochen höher oben. Beim zweizeitigen Cirkelschnitt wird in der ersten Schnittebene nur die Haut durchschnitten und zurückpräparirt, dann folgt weiter centralwärts die Schnittebene der Muskeln und des Periostes und noch weiter die Absetzung des Knochens. Der dreizeitige Cirkelschnitt endlich besteht in der Anlegung von drei verschieden hohen Schnittebenen, deren erste die Haut, die zweite die hochliegende, die dritte die tiefliegende Muskulatur und das Periost umfasst, während der Knochenstumpf noch höher oben liegt. Die übrigen Modificationen des Cirkelschnittes sind durchaus unwesentlich.

2. Der Lappenschnitt. Sämmtliche Weichtheile werden an einer oder an beiden Seiten des Gliedes in Form eines winkeligen oder abgerundeten Lappens durchschnitten und abgelöst. Die Methode verdankt ihre Entstehung dem Umstande, dass bei ungleicher Zerstörung

der Weichtheile an beiden Seiten der Extremität es wünschenswerth erscheint, an der einen Seite so viel Weichtheile zu ersparen, dass man dadurch den Verlust an der anderen Seite decken und daher weiter

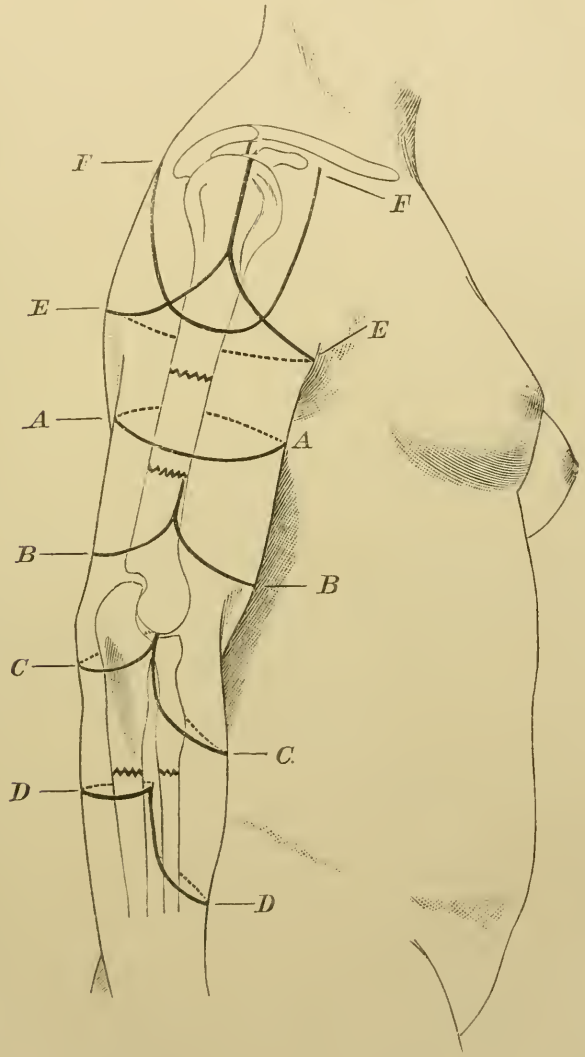

Fig. 11. Die verschiedenen Typen der Amputationen und Exarticulationen. *A* Cirkelschnitt. Amputation des Oberarms. *BB* Doppelter Lappenschnitt, zwei gleich grosse Lappen. Amputation des Oberarms. *CC* Doppelter Lappenschnitt, grosser vorderer, kleiner hinterer Lappen. Exarticulation im Ellbogengelenke. *DD* Einfacher Lappenschnitt. Grosser vorderer Lappen. Amputation des Vorderarms. *EE* Ovalärschnitt à raquette. Exarticulation im Schultergelenke. *FF* Einfacher Lappenschnitt. Exarticulation im Schultergelenke.

nach der Peripherie zu amputiren kann, als es bei Anwendung des Cirkelschnittes möglich wäre. Dabei kann man in folgender Weise vorgehen: a) man führt an den beiden entgegengesetzten Punkten eines Durchmessers zwei der Längsaxe des Gliedes parallele Schnitte und

verbindet dieselben durch je einen Querschnitt, wodurch zwei viereckige Lappen entstehen; b) man sticht die Weichtheile an einer Seite des Knochens entsprechend einem Diameter durch und schneidet von innen nach aussen schräg gegen die Hautoberfläche zu den Lappen aus oder man thut das Letztere, nachdem an der anderen Seite Weichtheile und Knochen von aussen nach innen durchtrennt wurden; c) man schneidet die Lappen schräg von aussen nach innen, etwa so wie man von einem Laib Brod ein Stück abschneidet. Durch Combination dieser Ausführungsweisen kann man verschieden grosse Lappen bilden; auch kann man die rechten Winkel bei dem sub a) beschriebenen Verfahren abrunden. Die Lappen bestehen entweder nur aus Haut, in welchem Falle die Muskulatur durch einen Cirkelschnitt getrennt wird, oder aus Haut und Muskeln, wobei der Hautlappen selbstverständlich stets grösser sein muss als der Muskellappen. Je nachdem man die Bedeckung für den Stumpf ganz von der einen, oder von beiden Seiten nimmt, unterscheidet man den einfachen oder den doppelten Lappenschnitt. Bei ersterem wird der eine Theil der Peripherie durch einen halben Cirkelschnitt begrenzt, während der Lappen den anderen Theil umfasst.

3. Der Ovalärschnitt wird wie der Cirkelschnitt ausgeführt, nur dass die Schnittfläche durch sämmtliche Weichtheile nicht senkrecht, sondern schräg auf die Axe des Gliedes verläuft. Statt der gleichmässigen Rundung lässt man ihn häufig an der einen Seite mit einem spitzen Winkel beginnen. Verlängert man diesen spitzen Winkel durch einen Längsschnitt, so erhält man die Incision „en raquette". Die übrigen Varianten des Ovalärschnittes sind vollkommen entbehrlich.

Was nun die Anwendbarkeit der einzelnen Amputationsmethoden betrifft, so ist der Cirkelschnitt das einfachste und zweckmässigste Verfahren, welches die kleinste Wunde setzt und die beste Vereinigung gestattet. Auch ist seine Ausführung für den Ungeübten am leichtesten, indem bei derselben „keine so groben, manchmal ganz unverbesserlichen Fehler eintreten können, wie besonders bei den Lappenschnitten" (Linhart). Der Cirkelschnitt eignet sich für alle Amputationen in der Continuität und für einzelne Desarticulationen. Der Lappenschnitt eignet sich ganz besonders für jene Stellen an den Extremitäten, an welchen eine unsymmetrische Vertheilung der Weichtheile an beiden Seiten besteht, so z. B. für die Exarticulationen im Bereiche des Fusses; ferner ist in allen Fällen von ungleicher Erhaltung der Weichtheile der einfache Lappenschnitt indicirt, um ein grösseres Stück der zu amputirenden Extremitäten erhalten zu können. Der Ovalärschnitt ist für die Amputationen in der Continuität ziemlich verlassen und auch für die meisten Exarticulationen entbehrlich; jedoch hat man ihn, gewöhnlich in Gestalt der „Incision en raquette" beibehalten für gewisse Exarticulationen an Fingern und Zehen, weil er daselbst einen sehr schönen Stumpf zu bilden gestattet.

§. 54. Instrumentenapparat. Derselbe umfasst: a) Messer, und zwar schwach convexschneidige, bauchige spitzige Scalpelle, verschieden lange, theils ganz geradschneidige, theils gegen die Spitze schwach convexschneidige, theils zweischneidige, sog. Amputationsmesser. Man hat deren gewöhnlich 3—4 von verschiedenen Dimensionen, je nach

dem Umfange des abzusetzenden Gliedes. Im Allgemeinen halte ich es für zweckmässig, so wenig Instrumente als möglich bei einer Operation zu gebrauchen und glaube daher, dass man auch bei einer Amputation nicht mit den Messern wechseln, sondern dieselbe mit einem und demselben Messer ausführen soll. Nur zur Durchtrennung der Zwischenknochenmuskeln und des Periostes bedient man sich mit Vortheil eines kurzen starken spitzigen sog. Resectionsmessers mit schmaler Schneide, mit welchem man leichter in den Zwischenknochenraum eindringt als mit den Amputationsmessern und zugleich vermeidet, dieselben an den Knochen stumpf zu machen; b) Amputationssägen, und zwar eine grosse und eine kleine sog. Phalangensäge; c) schneidende Knochenzangen, sog. Liston'sche Zangen, um Knochensplitter abzukneipen; d) ein stumpfes Raspatorium; e) eine Faraboeuf'sche Zange zum Fassen des Knochenstumpfes; f) zwei Hakenpincetten und zwei anatomische Pincetten; g) eine gewisse Zahl von Sperrpincetten, Schiebern oder Klemmzangen; h) eine starke Scheere; i) gekrümmte und gerade Nadeln und Faden zur Unterbindung und zur Naht; k) eine Esmarch'sche elastische Binde. Ein Tourniquet, welches noch in vielen Amputationsetuis figurirt, ist vollkommen überflüssig; ich habe es niemals angewendet.

Viele Operateure verwenden sog. Retractionscompressen, einmal oder zweimal gespaltene Stücke aseptischer Gaze, von 36—50 cm Länge und etwa 12—15 cm Breite zum Zurückhalten der Weichtheile während der Durchsägung des Knochens.

§. 55. Lagerung des Kranken und Stellung des Operateurs und der Assistenten. Der Kranke liegt auf dem Rücken ausgestreckt, so dass die zu amputirende Extremität frei über den Rand des Tisches hervorragt. Der Operateur stellt sich bei Amputationen in der Continuität an die Seite des Kranken und zwar so, dass er mit der linken Hand den Stumpf dirigirt und das amputirte Glied zu seiner Rechten abfällt. Er steht also bei den Amputationen der rechten Extremitäten nach aussen vom Kranken, bei der Amputation der linken oberen Extremität zwischen Stamm und abducirtem linken Arme und bei der Amputation der linken unteren Extremität zwischen den Beinen des Kranken, mit dem Rücken gegen das rechte Bein gewendet. Bei den Exarticulationen steht der Operateur im Allgemeinen vor dem zu exarticulirenden Gliede, mit dem Gesichte dem Gelenke zugewendet, so dass er mit der linken Hand den zu entfernenden peripheren Theil hält und dirigirt.

Bei den Amputationen sowohl wie bei den Exarticulationen umfasst ein Assistent das abzusetzende Glied oberhalb der Amputationsstelle mit beiden Händen, fixirt es, spannt zugleich die Haut und retrahirt später die Muskeln; ein zweiter Assistent hält das Glied am peripheren Ende, es mässig extendirend und den Bewegungen des Operateurs entsprechend dirigirend. Ein dritter Assistent besorgt eventuell die Compression, überwacht die Esmarch'sche Binde, tupft das Blut ab u. s. w. Hat man nur drei Assistenten zur Verfügung, so muss sich dieser letztere ausschliesslich mit der Narkose beschäftigen.

§. 56. Die Vorbereitungen zur Amputation bestehen in den bei jeder grösseren Operation üblichen Maassregeln der Antisepsis

resp. Asepsis. Nachdem der Patient narkotisirt ist, wird die zu amputirende Extremität in senkrechte Elevation gebracht und dann die Esmarch'sche Binde oder die elastische Schnur an der Wurzel des Gliedes angelegt. Nur bei der Exarticulation des Oberschenkels, eventuell auch bei der Exarticulation im Schultergelenke muss die präventive Hämostase auf andere Weise gesichert werden, wie diess bei der Besprechung der betreffenden Operationen erörtert werden soll. In Ermangelung einer elastischen Binde oder eines Schlauches kann man die Constriction auch mittelst einer stark angezogenen nassen Leinenbinde ausführen. Der zu amputirende Theil wird am besten in feuchte Guttaperchaleinwand eingehüllt, mit einer Binde umwickelt und dann erst in eine grosse aseptische Compresse eingeschlagen. Die Assistenten halten das abzusetzende Glied in der Höhe, in welcher es dem Operateur bequem zugänglich ist, worauf selbstverständlich auf dessen Körpergrösse Rücksicht genommen werden muss. Ungeübte Assistenten haben, wie ich aus Erfahrung weiss, die Tendenz, die Extremität während der Operation immer tiefer herabsinken zu lassen, was zu vermeiden ist. Nachdem die Amputation vollzogen ist, lagert man am besten den Stumpf auf ein Kissen am Rande des Tisches und der Operateur setzt sich, um die Unterbindungen auszuführen und die Naht anzulegen, so, dass er die Wundfläche in der Brusthöhe vor sich hat.

§. 57. Die Ausführung der Operation selbst lässt sich in drei Abschnitte theilen: 1. die Durchtrennung der Weichtheile; 2. die Absetzung des Knochens, d. h. seine Durchtrennung in der Contiguität oder in der Continuität; 3. die Versorgung des Stumpfes (definitive Blutstillung, Nahtanlegung u. s. w.). Wir wollen die Durchtrennung der Weichtheile bei den drei Haupttypen der Schnittführung besprechen:

1. Durchtrennung der Weichtheile. a) Beim Cirkelschnitte: Nachdem die Extremität in die geeignete Lage gebracht ist, stellt sich der Operateur an die Seite der Extremität, nach der früher angeführten Regel, fasst das Amputationsmesser in die volle Hand, mit der Spitze nach aufwärts, mit der Schneide gegen sich gerichtet, und indem er den rechten Arm unter der zu amputirenden Extremität durchschiebt, setzt er die Schneide des Messers ganz nahe am Griffe an deren oberen Seite senkrecht auf und führt es mit einem Zuge im Kreis um die ganze Peripherie herum, so dass das Ende des Schnittes genau in den Anfang desselben fällt. Das Messer steht bei dieser Bewegung Anfangs schräg mit der Spitze nach abwärts und gegen den Operateur gekehrt, mit dem Griffe schräg nach aufwärts in tangentieller Richtung längs des oberen Quadranten der Peripherie; dann senkrecht mit der Spitze nach aufwärts, längs des vom Operateur abgekehrten Quadranten, dann wagrecht, mit dem Griffe gegen den Operateur längs des unteren, und endlich senkrecht, mit dem Griffe nach aufwärts, mit der Spitze nach abwärts, längs des dem Operateur zugekehrten Quadranten der Peripherie des Gliedes. Um dem Operateur diesen kreisförmigen Schnitt mit einem Messerzuge zu erleichtern, führt der die Extremität am distalen Ende haltende Assistent eine Rotationsbewegung aus, welche der Richtung, in welcher das Messer geführt wird, gerade entgegengesetzt ist, d. h. er rotirt das Glied, von seinem Standpunkte aus be-

trachtet, von rechts nach links, entgegen der Richtung, in welcher der Zeiger der Uhr geht.

Ich liebe es, den ersten kreisförmigen Schnitt durch die Haut und das subcutane Gewebe bis auf die Fascie in einem Zuge zu führen, wozu man selbstverständlich ein dem Volumen der Extremität entsprechend langes Amputationsmesser braucht. Hat man dasselbe nicht zur Verfügung, so muss der Schnitt in zwei oder mehreren Absätzen vollzogen werden.

Nachdem die Haut durchtrennt ist, wird sie beim einzeitigen Cirkelschnitte nur stark retrahirt und dann sofort die Muskulatur bis auf den Knochen durchschnitten; beim zwei- und beim dreizeitigen Cirkelschnitte folgt jedoch auf die Durchschneidung der Haut zunächst die Präparation der sog. Manchette, d. h. desjenigen Theils der Haut, der über dem Amputationsstumpf vereinigt werden soll. Um die Dimensionen der Manchette zu bestimmen, kann man sich vorstellen, dass dieselbe mit ihrer Breite die Hälfte der als kreisförmige Fläche gedachten Amputationswunde bedecken muss, dass sie also ungefähr so breit sein muss, als der Radius der Amputationswunde lang ist. Darauf hin hat man Regeln angegeben, um die Breite der Manchette aus dem Umfange des Gliedes an der Amputationsstelle in Centimetern zu berechnen. Nach diesem Calcül würde aber die Breite der Manchette viel zu gering ausfallen und nicht genügend sein zur Bedeckung des Stumpfes, weil die Haut am Lebenden sich sehr stark retrahirt. In der Regel nimmt man als Maass den dritten Theil des Umfanges und kann sich somit vor der Operation auf der Haut die Grenze markiren, bis zu welcher man die Manchette zurückpräpariren muss. Wenn man jedoch einigermaassen geübt ist, so ist auch das nicht nothwendig und man hält sich einfach an das Augenmaass. Die Manchette soll die ganze Dicke der Haut mit dem Unterhautbinde- und Fettgewebe bis zur Fascie umfassen: um sie loszupräpariren, setzt der Operateur das Messer flach gegen die Muskulatur und zugleich gegen die Wurzel des Gliedes auf, mit dem Griffe gegen sich gewendet, und indem er stets gegen sich schneidet und dabei den linken Zeigefinger an die wunde Fläche der Haut legt, löst er dieselbe von ihrer Unterlage im ganzen Umfange des Gliedes ab, fasst ihren Rand sodann mit Daumen und Zeigefinger der linken Hand oder mit einer Hakenpincette, stülpt ihn um und setzt die Ablösung fort, wobei er, um kein Loch in die Manchette zu schneiden, gut thut, das Messer stets senkrecht gegen die Unterlage — nicht gegen die Manchette — gerichtet, dicht an der Umschlagslinie der Haut zu führen. Auch bei diesem Acte unterstützen die Assistenten den Operateur, indem sie das Glied so rotiren, dass zunächst die vom Operateur am weitesten entfernte Partie des ihm abgewendeten Quadranten ihm zugedreht wird, worauf die Rotation entgegen der Richtung des Messerzuges fortgesetzt wird. Der am peripheren Ende das Glied haltende Assistent rotirt dasselbe demnach zunächst von rechts nach links, dann von links nach rechts (also wie der Zeiger der Uhr geht).

Wenn die Manchette fertig präparirt und zurückgeschlagen ist, so muss der Umschlagsrand genau senkrecht auf der Axe des Gliedes stehen. Sollte das Zurückstülpen der Manchette wegen der Infiltration der Haut oder wegen der conischen, nach dem Stamm zu einen stärkeren

Umfang zeigenden Form des Gliedes unmöglich sein, so führt man an einer oder an zwei diametral entgegengesetzten Punkten der Peripherie einen resp. zwei Längsschnitte durch die ganze Dicke der Manchette, worauf sie sich leicht umstülpen lässt. Nun folgt die Durchschneidung der Muskeln, genau an der Umschlagsstelle der Haut. Dieselben werden am Besten mit zwei halbkreisförmigen Schnitten durchtrennt, zuerst an der vom Operateur abgewendeten Seite, indem das Messer von oben nach unten geführt wird, dann an der dem Operateur zugewendeten Seite, indem das Messer um seine Längsaxe gedreht und an dem oberen Anfangspunkte des ersten halbkreisförmigen Schnittes eingesetzt und nach abwärts bis zum Endpunkte dieses ersten Schnittes gezogen wird. Die beiden halbkreisförmigen Schnitte dringen bis auf den Knochen, wobei selbstverständlich die Schnitte zu wiederholen sind, wenn nicht alle Weichtheile aufs erste Mal getrennt wurden. Bei den Cirkelschnitten ist darauf zu sehen, dass das Messer ziehend vom Griffe bis zur Spitze geführt werde und nicht, wie es der Anfänger zu thun pflegt, drückend und quetschend, als ob man ein Stück von einem Laib Käse abstechen wollte.

Beim dreizeitigen Cirkelschnitt fällt hierauf die dritte Schnittebene höher oben als die zweite. Am Oberschenkel durchschneidet der Operateur, indem der Assistent Haut und oberflächliche Muskulatur zurückzieht, die tiefliegenden Muskeln ein zweites Mal etwa 1—2 cm höher oben bis auf den Knochen. Oder aber er durchschneidet mittelst der zwei halbkreisförmigen Schnitte zunächst nur die oberflächlichen und dann erst 1—2 cm höher die tiefliegenden Muskeln bis auf den Knochen.

§. 58. Eine besondere Behandlung verlangen bei den Amputationen in der Continuität die Extremitätenabschnitte mit zwei Knochen, Vorderarm und Unterschenkel, bei welchen durch den dritten Cirkelschnitt die Zwischenknochenmuskeln, das Lig. interosseum und das Periost durchtrennt werden sollen. Die Regeln für diesen Act der Operation werden verschieden angegeben. Ich habe es stets am Einfachsten gefunden, in folgender Weise vorzugehen: der Operateur nimmt statt des langen Amputationsmessers das kurze spitzige Resectionsmesser, sticht es, senkrecht mit der Schneide gegen die Peripherie gedreht, hart am inneren Rande des einen der beiden Knochen ein, also z. B. am inneren (ulnaren) Rande des Radius, in der Höhe des Muskelschnittes und löst, indem er das Messer gegen die Peripherie zu führt, die Muskeln sammt dem Lig. interosseum 2—3 cm weit vom Radius ab; hierauf macht er dasselbe am inneren, dem Zwischenknochenraume zugekehrten Rande des anderen Knochens, also am radialen Rande der Ulna. Ist dieses geschehen, so setzt er das Messer mit dem Rücken gegen den ihm zugewendeten Knochen, ebenfalls am Rande des Zwischenknochenraumes, quer auf und durchschneidet in querer Richtung Muskeln und Lig. interosseum etwa 1—1½ cm tiefer als die Schnittebene der oberflächlichen Muskulatur liegt. Auf diese Weise wird ein |_|-förmiger Lappen gebildet, mit oberem Stiele, der die sämmtlichen Weichtheile im Zwischenknochenraume umfasst. Jetzt durchschneidet der Operateur in derselben Ebene ebenfalls mit dem Resectionsmesser das Periost mit den etwa noch anhaftenden Muskelfasern an der äusseren Seite beider

Knochen und hat nun sämmtliche Weichtheile der Extremität durchtrennt.

§. 59. b) Bei den Lappenschnitten. Wie schon erwähnt, können die Lappen von innen nach aussen (durch Durchstich) oder von aussen nach innen (praeparando) gebildet werden. Im ersteren Falle, zur Bildung des Lappens von innen nach aussen, nimmt der Operateur ein spitzes, entsprechend langes, ein- oder zweischneidiges Amputationsmesser. umfasst mit Zeigefinger und Daumen der linken Hand die Hälfte der Weichtheile um das Glied, etwas unterhalb der Stelle, an der amputirt werden soll, drückt sie zusammen und hebt sie gewissermaassen vom Knochen wie einen faltenförmigen Wulst ab; hierauf sticht er das Messer, mit der Schneide dem peripheren Ende des Gliedes zugekehrt, so nahe als möglich an der Basis des Wulstes ein, schiebt es hart am Knochen vorbei und sticht es an dem dem Einstichspunkte diametral gegenüberliegenden Punkte aus, so dass womöglich die gesammte Masse der Weichtheile einer Hälfte des Gliedes auf dem bis ans Heft eingeführten Messer aufgeladen ist. In möglichst wenig Zügen und möglichst gleichmässig schneidet der Operateur nun die Weichtheile schräg gegen die Peripherie des Gliedes zu von der Tiefe gegen die Oberfläche durch. Es entsteht auf diese Weise ein nach der Peripherie zu abgerundeter Lappen, der an seinem freien Ende womöglich so breit sein soll, wie an seiner Basis, und aus Muskulatur und Haut besteht. Ungeübte begehen beim Ausschneiden des Lappens leicht den Fehler, ihn zu schmal, zungenförmig, zu bilden; der entgegengesetzte Fehler besteht darin, dass der Lappen zu breit, viereckig wird und zu viel Muskulatur enthält. — Sowie der Lappen ausgeschnitten ist, schlägt man ihn zurück und präparirt ihn eventuell noch einige Centimeter weit vom Knochen ab. — Auf der entgegengesetzten Seite des Gliedes durchschneidet der Operateur die Weichtheile bis auf den Knochen, indem er an einem einspringenden Winkel an der Basis des Lappens beginnt und im Halbkreise einen Schnitt um die bis dahin unberührte Seite der Extremität führt. Es entsteht dadurch auf einer Seite ein Lappen, auf der anderen die Hälfte eines Cirkelschnittes. Oder der Operateur bildet auch auf der anderen Seite einen Lappen durch Durchstich, schlägt beide Lappen zurück und führt an der Umschlagsstelle einen Kreisschnitt durch die noch nicht durchtrennte Muskulatur rings um den Knochen. Bei den Exarticulationen wird der zweite Lappen in der Regel von innen nach aussen in der Weise gebildet, dass der Operateur nach Durchtrennung der Gelenkbänder und Luxirung der Gelenkenden das Messer zwischen beiden durchführt, es gegen die Weichtheile an der hinteren Seite des Gelenkes ansetzt und dieselben mit wenigen Zügen in Form eines Lappens von innen nach aussen gegen die Peripherie zu durchschneidet.

Um den Lappen von aussen nach innen zu bilden, fasst der Operateur mit der linken Hand die Weichtheile an der Stelle, wo die Basis des Lappens liegen soll, drückt sie zusammen und spannt hiedurch die Weichtheile nach oben an. Hierauf setzt er ein Amputationsmesser schräg gegen die Hautoberfläche parallel zur Queraxe des Gliedes an, so weit von den Fingern der linken Hand entfernt, als der Lappen lang werden soll, und schneidet von der Peripherie

gegen die Basis des Lappens sämmtliche Weichtheile mit möglichst wenig Zügen durch.

Man kann den Lappen von aussen nach innen auch in der Weise bilden, dass man zunächst zwei Längsschnitte an zwei diametral entgegengesetzten Punkten der Peripherie des Gliedes durch die Haut bis an den Knochen führt, von den Punkten aus, an welchen die Basis des Lappens liegen soll, nach abwärts gegen das Ende der Extremität. Hierauf verbindet man die beiden Längsschnitte durch einen die Haut bis an die Fascie trennenden, nach der Peripherie des Lappens convexen Querschnitt, durch welchen die beiden rechten Winkel zwischen den Längsschnitten und dem Querschnitte abgerundet werden. Derselbe wird so weit von der Basis des Lappens geführt, als der Lappen lang werden soll. Entsprechend den drei Schnitten präparirt man zunächst die Haut etwas ab, retrahirt sie und durchschneidet dann erst die Weichtheile von aussen nach innen schräg gegen den Knochen, indem man das Messer längs der beiden Längsschnitte führt. Will man nur einen Hautlappen ohne Muskulatur bilden, so präparirt man die Haut bis an die Basis des Lappens zurück, schlägt sie nach aufwärts und durchschneidet dann die Muskulatur an der Umschlagsstelle der Haut durch einen Cirkelschnitt bis auf den Knochen.

Auf der anderen Seite des Gliedes bildet man entweder auf die früher erwähnte Weise oder durch Präparation von aussen nach innen ebenfalls einen Lappen oder verbindet die beiden Basiswinkel des zuerst ausgeschnittenen Lappens durch einen Halbcirkelschnitt.

Die Durchtrennung der tiefliegenden Muskulatur und der Zwischenknochenmuskeln bei den Amputationen in der Continuität wird wie beim dreizeitigen Cirkelschnitt ausgeführt.

§. 60. c) Beim Ovalärschnitte durchschneidet man die Weichtheile ganz so wie beim Cirkelschnitte, nur dass man das Messer nicht in einem einzigen, sondern in zwei halbcirkelförmigen Schnitten schräg auf die Längsaxe des Gliedes herumführt, dann die Haut wie eine Manchette zurückpräparirt und die Muskulatur bis auf den Knochen in der Richtung des Hautschnittes durchtrennt.

§. 61. 2. Absetzung des Knochens. Dieselbe erfolgt: a) in der Gelenklinie bei den Exarticulationen. Der Operateur eröffnet das Gelenk in der Regel durch einen queren Schnitt am vorderen Umfange desselben, trennt die seitlichen Gelenkbänder und, indem er die Gelenkflächen von einander abzieht, dringt er von vorne nach rückwärts in die Tiefe und durchschneidet zum Schlusse die Kapsel und die Bänder an der hinteren Seite des Gelenkes.

b) in der Continuität, bei den Amputationen im engeren Sinne mittelst Durchsägen des oder der Knochen. Zuerst wird das vorher kreisförmig durchschnittene Periost mittelst des stumpfen Raspatoriums, oder einfach mit dem Fingernagel sammt dem ihm anhaftenden kleinen Muskelkegel 1—1½ cm weit in die Höhe geschoben. Nun legt man am Oberschenkel und am Oberarm die einfach gespaltene, zweiköpfige Retractionscompresse so an, dass der Knochen in den Winkel zwischen beiden Köpfen zu liegen kommt, dann kreuzt man beide Köpfe, legt sie nach aufwärts und lässt durch den Assistenten mit der einen Hand

den ungespaltenen Theil, mit der anderen die beiden Köpfe stark retrahiren. Dadurch wird die ganze Weichtheilwunde von der Compresse bedeckt, geschützt und in die Höhe gezogen, so dass der Knochen für die Durchsägung frei wird. Für den Unterschenkel und den Vorderarm benützt man die zweifach gespaltene (dreiköpfige) Retractionscompresse, zieht den mittleren Kopf zwischen beiden Knochen durch den Zwischenknochenraum durch und schlägt ihn nach aufwärts; die beiden seitlichen Köpfe legt man wie bei der zweiköpfigen Compresse um die beiden Knochen herum, kreuzt sie über dem mittleren Kopfe und lässt die Weichtheile mittelst der Compresse retrahiren.

Jetzt fasst der Operateur die Amputationssäge, legt seine linke Hand auf die retrahirten Weichtheile, legt den Nagel des linken Daumens an den durch die Retraction des Periostes gebildeten Wulst, genau an der Stelle, an welcher er den Knochen durchsägen will, und setzt die Säge mit dem Griffende senkrecht auf die Längsaxe des Gliedes auf. Indem er nun das Sägeblatt gegen sich zieht, bildet er, sich an den Daumennagel anlehnend, eine seichte Furche im Knochen, in welcher er die Säge allmälig in rascheren Zügen, aber ohne gewaltsam aufzudrücken, hin und wieder führt, bis der Knochen durchtrennt ist. Während des Sägens müssen die beiden Assistenten das Glied genau wagrecht halten und der peripher von der Amputationsstelle stehende Assistent darf an dem Ende einen leichten Zug in peripherer Richtung ausüben, jedoch muss er es, namentlich wenn der Knochen schon halb durchtrennt ist, sorgfältig vermeiden, dasselbe in die Höhe zu heben, weil sonst die Säge zwischen den Sägeflächen des Knochens eingeklemmt wird. Ebenso wenig darf er gewaltsam nach abwärts drücken, sonst bricht er den bereits grossentheils durchgesägten Knochen ab und es entstehen unregelmässige Splitter an der Corticalis. Während der Durchsägung lässt man einen Strom aseptischer Flüssigkeit auf den Knochen fliessen, theils um die Sägespähne abzuspülen, theils damit sich der Knochen nicht zu stark erhitzt.

Sowie die Durchsägung vollendet ist, glättet der Operateur die Sägeränder des Knochens mit der schneidenden Knochenzange, kneipt etwa vorstehende Splitter ab oder entfernt sie mittelst der Säge. Wie man bei der Durchsägung von Extremitätentheilen mit zwei Knochen vorzugehen habe, wird bei der Besprechung der Amputationen des Vorderarms und des Unterschenkels geschildert werden.

§. 62. 3. Die Versorgung des Stumpfes. Nachdem das abzusetzende Glied abgefallen ist, entfernt der Operateur die Retractionscompresse, und beschäftigt sich zunächst mit der Blutstillung, indem er die durchschnittenen arteriellen und venösen Hauptgefässe des Gliedes mittelst zweier anatomischer Pincetten isolirt und sie sofort mit Sperrpincetten quer zur Axe fasst; dann sucht er systematisch die ganze Wundfläche von oben bis unten durch und legt überall, wo er ein Gefäss, sei es eine Arterie oder Vene, findet, eine Sperrpincette an. Ich halte es für wünschenswerth, sich darin zu üben, sämmtliche Gefässe des Stumpfes zu fassen, bevor man die Esmarch'sche Binde löst; es ist diess gar nicht so schwierig als man glauben sollte; ein practischer Kunstgriff, um die Gefässmündungen zu sehen, besteht darin, dass man mit dem Finger oder mit einem Tupfer vom Centrum gegen die Peri-

pherie der anämisirten Wundfläche streift, worauf gewöhnlich an dem durchschnittenen Ende des Gefässes ein kleiner Blutstropfen zum Vorschein kommt. Hat man sämmtliche wahrnehmbaren Gefässe des Stumpfes gefasst, so unterbindet man die grösseren derselben, die kleineren torquirt man. Jetzt werden die grösseren Nervenstämme des Stumpfes stark angezogen und mit der Scheere im Niveau der Amputationsfläche abgeschnitten, damit sie sich gehörig retrahiren können; ebenso verfährt man mit den etwa vorhandenen Sehnen. Bei den Exarticulationsstümpfen der grösseren Gelenke exstirpirt man auch die Reste der Synovialis sammt ihren Fortsätzen. Jetzt kann man den Stumpf in senkrechte Elevation bringen und die Esmarch'sche Binde entfernen: sollten noch Gefässe spritzen, so werden sie gefasst und versorgt; ist aber nur eine Flächenblutung wahrnehmbar, so comprimirt man den Stumpf mittelst einer aseptischen Gazecompresse und hält ihn einige Minuten in elevirter Stellung, bis die Blutung aufgehört hat. Wenn der Operateur seiner Sache sicher ist, so braucht er die Esmarch'sche Binde überhaupt nicht zu lösen, sondern er schreitet sofort zur Vereinigung des Stumpfes, legt den Verband an und erst, nachdem derselbe vollendet ist, entfernt er die Constriction.

§. 63. In der Regel werden gegenwärtig die Wunden nach der Amputation sofort vernäht, nur in Ausnahmsfällen, besonders wenn man der Circulation nicht ganz sicher ist, lässt man den Stumpf unvereinigt und applicirt die Nähte eventuell erst am folgenden Tage.

Die Vereinigung der Weichtheile beim Cirkelschnitte geschieht in der Richtung des längsten Durchmessers des Stumpfes in einer Linie, welche entweder in senkrechter oder horizontaler Richtung in der Amputationsebene verläuft. Die Lappenschnitte vereinigt man entweder so, dass man die Peripherie des Lappens (beim einfachen Lappenschnitte) mit dem Rande des halben Kreisschnittes vernäht, oder dass man (beim doppelten Lappenschnitte) die beiden Lappen über dem Knochenstumpfe zusammenlegt und ihre Ränder vernäht. Die Nahtlinie ist daher bei den Lappenschnitten stets eine bogenförmige oder winkelig geknickte. Beim Ovalärschnitt und bei den Schnitten „en raquette" kann man entweder wie beim Cirkelschnitte die Wundränder linear vereinigen, oder man schlägt sie in querer Richtung längs der Queraxe des Ovals zusammen, etwa wie man ein Briefcouvert schliesst, indem man den unteren abgerundeten Rand des Ovals an den einspringenden Winkel des oberen Randes bringt und die Wunde gerade so vernäht wie bei dem einfachen Lappenschnitte.

Ich pflege nicht nur die Hautränder des Stumpfes zu vernähen, sondern auch die Muskeln durch versenkte Etagennähte über dem Knochen zu vereinigen. Wo es nothwendig erscheint, also bei den umfangreicheren Stümpfen, wird ein Drainrohr in die beiden Wundwinkel eingelegt, bis an den Knochen und auf dem kürzesten Wege nach aussen geleitet; dann zieht man das zurückgeschobene Periost über den Knochenstumpf vor, legt die Muskulatur darüber zusammen und fixirt sie durch einige tiefgehende Seiden- oder Catgutsuturen, welche jedoch unter keiner Bedingung stark angezogen werden dürfen. Zum Schlusse legt man eine entsprechende Zahl von Hautnähten an und applicirt einen typischen Compressionsverband. Der Patient wird zu

Bett gebracht und sein Stumpf in elevirter Stellung gelagert und in derselben entsprechend fixirt.

§. 64. Ueble Ereignisse nach der Operation. a) Krampfhafte Zuckungen des Stumpfes, welche nicht nur sehr schmerzhaft sind, sondern auch Blutungen hervorrufen können. Sie werden am Besten durch Morphiuminjectionen zum Schwinden gebracht. Stärkere krampfhafte und schmerzhafte Contractur der Muskeln in der Beugestellung, die sich kaum überwinden lässt, kommt gewöhnlich nach Amputationen unmittelbar unter einem Gelenke vor, und ist durch Druck des Stumpfes gegen die Unterlage bedingt. Sie verschwindet in der Regel von selbst nach einigen Tagen und lässt sich bis dahin durch Morphium subcutan beseitigen.

b) Nachblutungen. Sie kommen bei einer regelrecht ausgeführten Operation und bei aseptischem Verlaufe kaum vor, es sei denn bei Delirium tremens oder bei ungeberdigen Patienten in Folge von gewaltsamen Bewegungen des Stumpfes. Sie erfordern die Oeffnung der Wunde und die Aufsuchung und Unterbindung des Gefässes.

c) Gangrän des Stumpfes, Secretverhaltung, eitrige Entzündung am Stumpfe, kurz alle localen Complicationen, welche nach misslungener Antisepsis bei jeder Wunde vorkommen können; sie werden nach den allgemeinen Regeln behandelt.

d) Conischer Stumpf. Man versteht darunter eine derartige Form des Amputationsstumpfes, dass der Knochen in der Mitte, von den Weichtheilen unbedeckt, über die Amputationsfläche hervorragt. Der conische Stumpf kann die Folge einer fehlerhaft ausgeführten Operation sein, aber er kann auch entstehen durch nachträgliche Gangrän und langdauernde Eiterung der Weichtheilwunde. Das einzig zweckmässige Mittel zur Beseitigung desselben ist die Resection des Knochenstumpfes, resp. eine neue Amputation höher oben.

e) Neuralgien im Stumpfe. Sie sind wahrscheinlich immer bedingt durch Verwachsungen der Nervenenden mit der Narbe und Entstehung von sog. Amputationsneuromen. Aus der Statistik Courvoisier's geht hervor, dass sich Neurome an den durchschnittenen Enden der Extremitätennerven um so wahrscheinlicher entwickeln, je länger der Stumpf zu seiner Heilung gebraucht, und namentlich je länger er geeitert hatte. Desshalb ist die reactionslose Heilung per primam der Amputationswunde zugleich das beste Prophylacticum gegenüber den Neuromen; die Verwachsung der Nervenenden mit der Narbe verhindert man dadurch, dass man die Nerven so weit als möglich oberhalb der Amputationsebene durchschneidet, damit sie sich gehörig zwischen die Muskeln retrahiren können. Um bereits ausgebildete Amputationsneurome zu beseitigen, genügt die einfache Excision gewöhnlich nicht, weil die Neubildung recidivirt; es empfiehlt sich, die Nervenenden auf eine längere Strecke freizulegen, die verdickten Enden zu exstirpiren und hierauf die Nervenstümpfe je zwei und zwei schlingenförmig durch ein entkalktes resorbirbares Drain durchzuziehen (die sog. „suture tubulaire" Vanlair's), sie zusammenzulegen und durch feine Nähte zu vereinigen. Ist das nicht ausführbar, so kann man versuchen, den frischen Nerven eines Thieres schlingenförmig an das Ende des Nervenfadens zu adaptiren und daselbst zum Anheilen zu bringen. Die Fasern des centralen Stumpfes wachsen dann bei ihrer Neubildung in die Schlinge ein und längs derselben nach aufwärts, statt sich zu einem Knäuel, einem Trennungsneurom, zu entwickeln.

f) Das ungünstigste Ereigniss nach der Amputation, die Pyohämie, meistens mit tödtlichem Ausgange, ist durch die Antisepsis glücklicherweise zu einem sehr seltenen geworden.

Ich will nun die Amputationen im Besonderen beschreiben, und zwar sowohl die Amputationen in der Continuität wie die in der Contiguität, indem ich zunächst die Absetzung der oberen, dann die der unteren Extremität an den verschiedenen Stellen der Wahl, von der Peripherie ausgehend bis zur Wurzel des Gliedes fortschreitend, in Betracht ziehe. Es sollen im Allgemeinen nur jene Methoden beschrieben werden, die practisch am Brauchbarsten sind; man vergesse jedoch nicht, dass alle drei Hauptmethoden der Amputation an jeder Stelle unter Umständen angewendet werden können.

I. Die Amputationen und Exarticulationen an der oberen Extremität.

§. 65. 1. An den Fingern. Bei der Absetzung der Finger im Bereiche der drei Phalangen bedient man sich fast ausschliesslich der Exarticulation, nur am Daumen, wo jedes noch so kurze Stück einer Phalange, welches erhalten werden kann, functionell von der grössten Bedeutung ist, wendet man, wenn es angeht, die Amputation an.

Amputation der Phalangen. Die zweckmässigste Methode ist der einfache Lappenschnitt mit Bildung eines Volarlappens.

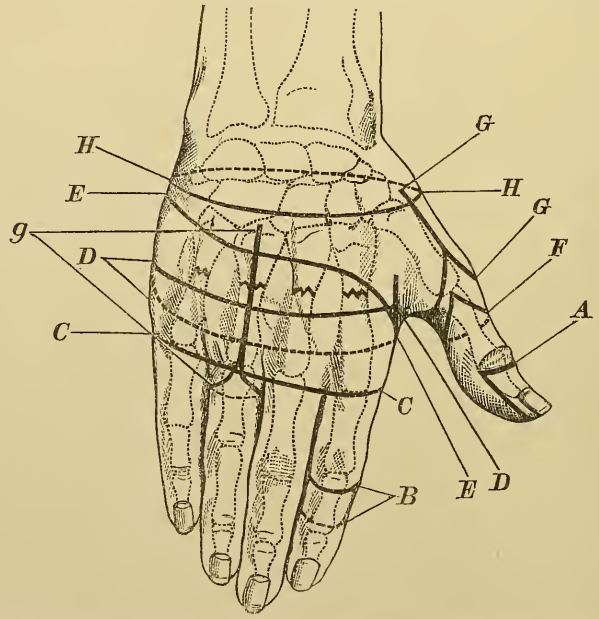

Fig. 12. Dorsalfläche der Hand. Schnittführung bei den Exarticulationen und Amputationen im Bereiche der Hand. *A* Exarticulation der letzten Phalanx, einfacher Volarlappen. *B* Exarticulation der zweiten Phalanx, doppelter Lappen. *CC* Exarticulation der 4 Finger in den Metacarpophalangealgelenken, doppelter Lappen. *DD* Amputation der 4 Metacarpi mit Erhaltung des Daumens, doppelter Lappen. *EE* Exarticulation der 4 Metacarpi mit Erhaltung des Daumens, doppelter Lappen. *F* Exarticulation der 1. Phalanx des Daumens, Ovalärschnitt. *GG* Exarticulation des Metacarpus pollicis, Schnitt en raquette. *g* Exarticulation des Metacarpus digit. IV., Schnitt en raquette. *HH* Exarticulation des Handgelenkes, Cirkelschnitt.

Der Arm wird in horizontaler Abduction gehalten, ein Assistent fasst den zu amputirenden Finger gestreckt am peripheren Ende, während die anderen Finger der Hand zur Faust geschlossen und in die Vola manus zurückgebeugt werden. Der Operateur umgreift mit Daumen und Zeigefinger der linken Hand den zu amputirenden Finger an der Wurzel und führt mit einem schmalen Scalpell etwas unterhalb (d. h. peripherwärts) von der Stelle, wo er amputiren will, einen halbcirkelförmigen Schnitt auf der Dorsalseite des Fingers, durch die Haut und die Strecksehne bis auf den Knochen, dringt dann an den Enden dieses Schnittes unter dem Knochen durch, stellt das Messer flach mit der Schneide nach der Peripherie zu und schneidet mit einem Zuge

den volaren Lappen aus, etwas länger als der Durchmesser der Phalange ist. Hierauf durchtrennt er an der Basis des Lappens das Periost durch einen Kreisschnitt und sägt den Knochen durch. — Vereinigung in querer Richtung.

Exarticulation der Phalangen (vergl. Fig. 12 und 13). a) Der 3. (End-) Phalanx. Der Operateur fasst die zu exarticulirende Endphalanx zwischen Daumen und Zeigefinger der linken Hand, indem der Daumen an ihrer Dorsal-, der Zeigefinger an ihrer Volarseite liegt und beugt sie: in dieser Stellung bildet sich an der Volarseite des Gelenkes zwischen 2. und 3. Phalanx eine quere Falte. Diese Beugefalte entspricht nicht dem Gelenke, sondern das Gelenk liegt 4—5 mm peripherwärts von derselben; an der Dorsalseite des Fingers tritt eine Erhabenheit hervor, welche durch das periphere Gelenkende der 2. (nicht durch das centrale Ende der 3.) Phalanx gebildet wird. Verlängert man die volare Beugefalte dorsalwärts, so gelangt man an einen Punkt 4—5 mm hinter das Gelenk zwischen 2. und 3. Phalanx. Zweckmässigste Methode: Einfacher Lappenschnitt mit volarem Lappen. Der Operateur setzt das Messer auf die Dorsalseite des gebeugten Fingers, 5 mm vor der Beugefalte, auf und durchschneidet in einer nach vorne zu leicht bogenförmig gekrümmten Linie die Haut und die Weichtheile bis an das Gelenk, eröffnet dasselbe sofort in derselben Richtung, trennt die Seitenbänder und, indem er das Glied mehr und mehr beugt, dringt er mit dem Scalpell zwischen den Gelenkflächen durch, dreht dasselbe mit der Schneide gegen sich, legt es flach unter den Knochen der 3. Phalanx und schneidet von innen nach aussen den volaren Lappen aus, welcher, nach vorne

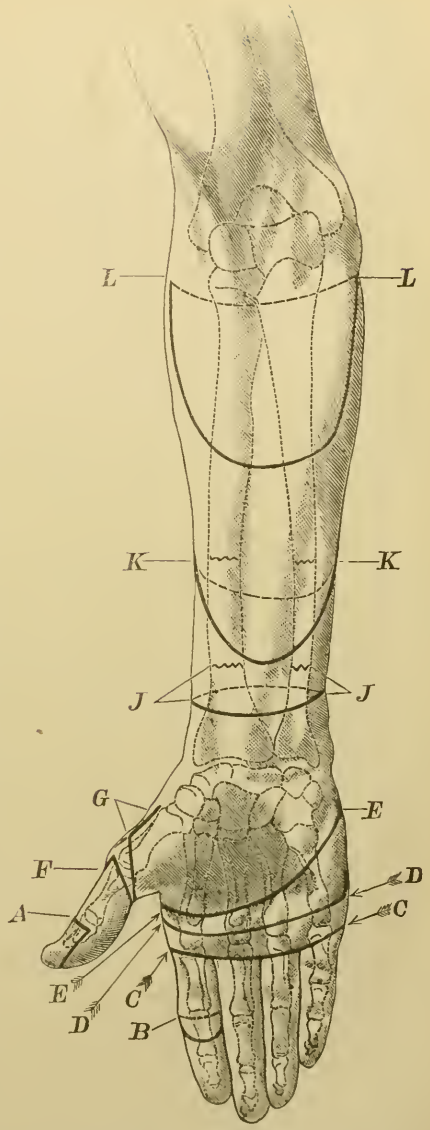

Fig 13. Volarfläche der Hand und des Vorderarms. Schnittführung bei den Exarticulationen und Amputationen im Bereiche der Hand und des Vorderarms. *A* Exarticulation der letzten Phalanx. *B* Exarticulation der 2. Phalanx. *CC* Exarticulation der 4 Finger. Volarlappen. *DD* Amputation der 4 Metacarpi. Volarlappen. *EE* Exarticulation der 4 Metacarpi mit Erhaltung des Daumens. Volarlappen. *F* Exarticulation der 1. Phalanx des Daumens. Ovalärschnitt. *G* Exarticulation des Metacarpus pollicis. Schnitt en raquette. *JJ* Amputation des Vorderarms, oberhalb des Handgelenkes Cirkelschnitt. *KK* Amputation des Vorderarms, grosser Volar-, kleiner Dorsallappen. *LL* Exarticulation des Vorderarms, grosser Volar-, kleiner Dorsallappen.

zu leicht bogenförmig gestaltet, die Weichtheile der Fingerbeere enthält. Während des Ausschneidens des Lappens streckt der Operateur den Finger, so dass das Messer zwischen seinem linken Daumen und linken Zeigefinger durchgleitet. Gewöhnlich ist es nothwendig, den Lappen mittelst der Scheere von überflüssigem Fett zu befreien und auch die schräg durchtrennte, dicke Epidermis durch einen senkrechten Schnitt für die Vereinigung geeigneter zu machen. — Der Volarlappen wird über die Gelenkfläche geschlagen und mit dem Rande des halbkreisförmigen Schnittes vernäht.

Exarticulation der 2. Phalanx. Verfahren wie das eben beschriebene (vergl. Fig. 12 und 13). Nur ist der Unterschied, dass der Dorsalschnitt bei Hinwegnahme der 2. Phalanx genau in die Verlängerung der volaren Beugefalte fällt, resp. 4—5 mm nach vorne von der dorsalen Erhabenheit, welche dem Gelenkende der 1. Phalanx entspricht. Die Gelenklinie zwischen 1. und 2. Phalanx verläuft nämlich in die Verlängerung der Beugefalte. — Sollte der Weichtheillappen zu knapp sein, so kann man stets die Gelenkfläche der Phalanx absägen oder mit der Liston'schen Knochenscheere abkneipen.

§. 66. Exarticulation im Metacarpophalangealgelenke (totale Fingerenucleation) (vergl. Fig. 12 und 13 *F*). Das Gelenk liegt etwa 3 cm über der Commissur der Finger; die Gegend des Gelenkes ist an der Dorsalseite bei fetten Individuen durch ein Grübchen, bei mageren durch eine Hervorragung des Capitulum metacarpi bezeichnet. Uebt man an dem Finger mit einiger Gewalt einen Zug in peripherer Richtung, so entfernen sich mit hörbarem Knacken die Gelenkflächen von einander und das Gelenk markirt sich an der Dorsalseite durch eine 3—4 mm breite Furche. Methode: der Ovalärschnitt, eventuell mit „incision en raquette". Der Operateur ergreift den zu enucleirenden Finger nahe am Metacarpophalangealgelenke mit dem Daumen und Zeigefinger der linken Hand, der Assistent hält die übrigen Finger in Flexion und zieht sie nach rechts und links, oder, wenn es sich um den Daumen oder den kleinen Finger handelt, ulnarwärts resp. radialwärts ab. Hierauf setzt der Operateur das schmale, spitze Scalpel 8—10 mm oberhalb der Gelenkverbindung auf die Dorsalseite des Capitulum des Metacarpusknochens auf und führt den ersten Bogenschnitt nach rechts vom Gelenke schräg gegen die Beugefalte der Phalanx, umgeht dieselbe und endet an der Volarfläche der Hand; dann setzt er das Messer ein zweites Mal von der linken Seite des Gelenkes aus an den Endpunkt des ersten Schnittes innerhalb der Beugefalte und führt es bis zum Ausgangspunkte der ersten Incision zurück, hiemit die zweite Hälfte des Ovalärschnittes beschreibend. Es entsteht dadurch ein Oval mit dorsalem sehr spitzem Winkel und volarer Rundung, welche genau der Beugefalte entspricht. Sofort durchschneidet der Operateur, während der Assistent die Hautränder retrahirt, die Strecksehnen des Fingers in der Höhe des Gelenkes, dringt in das Gelenk ein und, indem er den Finger zuerst nach der linken, dann nach der rechten Seite rotirt, trennt er die Seitenbänder, zieht den Finger von dem Metacarpus ab, legt das Messer hinter die Gelenkfläche der 1. Phalanx in die Ebene des Hautschnittes und durchschneidet bei gestreckter Stellung des Fingers die Sehnen der Beuger an der

Volarseite. Die Wundränder werden linear in der Axe des Metacarpus vereinigt.

§. 67. Exarticulation der 4 Finger in den Metacarpophalangealgelenken mit Erhaltung des Daumens. (Vergl pag. 70, Fig. 12 und pag. 71, Fig. 13 *CC*.) Diese Operation wird nicht oft ausgeführt: die verhältnissmässig häufigste Indication geben Verletzungen der Finger ab. Am Zweckmässigsten ist der doppelte Lappenschnitt mit einem kleinen Dorsal- und einem grösseren volaren Lappen. Der Operateur fasst die 4 Finger mit der linken Hand, beugt sie gegen die Hohlhand, so dass die Knöchel proëminiren und umschneidet am Handrücken mittelst eines kleinen Amputationsmessers einen Lappen, der etwa 1 cm weit über die Gelenklinie nach abwärts reicht. Dabei muss die Spitze des Messers in die Vertiefungen zwischen die Finger eindringen. Die Haut wird bis zu den Gelenken zurückpräparirt, dann durchtrennt der Operateur die Strecksehnen der Finger, dringt in die Gelenke zwischen Metacarpus und 1. Phalanx ein, indem er die Finger noch stärker beugt, und wenn die Schneide des Messers an der Volarseite der Gelenke angekommen ist, richtet er dieselbe gegen die Hohlhand und schneidet den Volarlappen von innen nach aussen bis zur Beugefalte zwischen der Hohlhand und den Fingern aus.

§. 68. Amputation eines Metacarpusknochens. Man wählt den Ovalärschnitt en raquette; für den Mittel- und Ringfinger verlegt man den Längsschnitt der raquettenförmigen Incision auf den Handrücken, für den Zeigefinger an den Radial-, für den kleinen Finger an den Ulnarrand des Handrückens, für den Daumen vollständig auf die radiale Seite der Hand, entsprechend dem äusseren Rande der Muskulatur des Thenar. Nehmen wir als Beispiel die Amputation des Metacarpus des Mittelfingers. Die Hand wird in Pronation gehalten; der Operateur führt längs der Dorsalfläche des betreffenden Metacarpus einen Schnitt in der Mittellinie des Knochens, beginnend an der Stelle, wo derselbe amputirt werden soll, bis zum Capitulum metacarpi, dann gegen die rechte Seite abweichend am Metacarpophalangealgelenke vorbei durch die Commissur der Finger durch und auf der Volarseite so weit als an der Dorsalseite. Dabei wird die Hand so gehoben, dass der Schnitt mit den Augen verfolgt werden kann. Nun setzt der Operateur wieder das Messer auf dem Handrücken ein, an der Stelle, wo der Schnitt die Mittellinie verliess, führt es an der linken Seite des Gelenkes vorbei durch die Commissur, bis an das Ende des Volarschnittes. Es entsteht auf diese Weise eigentlich ein doppelter Raquetteschnitt oder, wie Linhart es nennt, ein doppelter Lappenschnitt mit Bildung zweier seitlicher Lappen. Nun trennt der Operateur die Weichtheile vom Metacarpusknochen ab, indem er das Messer mit der Spitze nach oben gekehrt, hart am Knochen vorschiebt, zuerst auf der einen, dann auf der anderen Seite. Die Sehnen der Beuger und der Strecker werden dicht an der Amputationsstelle durchschnitten, dann mittelst eines Cirkelschnittes das Periost sammt den noch übrigen Weichtheilen. Jetzt führt der Operateur die Phalangensäge in einer schräg von der Dorsal- zur Volarseite und vom Centrum zu der Peripherie verlaufenden Ebene neben den zu amputirenden Knochen ein, während

an der gegenüberliegenden Seite die Weichtheile durch eine Spatel, ein Holzplättchen oder eine Compresse geschützt und die übrigen Finger stark abgezogen werden, und sägt den Metacarpus ebenfalls in schräger Richtung durch. Diess hat den Vortheil, dass sich die Weichtheile besser an den Stumpf anlegen und derselbe eine gefälligere Form bekommt. Die Stillung der Blutung ist zuweilen schwierig, weil beide Hohlhandbogen durchschnitten sind. Vereinigung der Wunde in linearer Richtung.

Sollen zwei nebeneinander stehende Mittelhandknochen zugleich amputirt werden, so geschieht diess durch Bildung zweier dorsaler und zweier volarer, gleichgrosser Lappen, jederseits durch einen I-Schnitt.

§. 69. Amputation der 4 Mittelhandknochen mit Erhaltung des Daumens. (Vergl. pag. 70, Fig. 12 und pag. 71, Fig. 13 *EE*.) Wenn genug Weichtheile vorhanden sind, so macht man einen doppelten Lappenschnitt mit grösserem Volar-, kleinerem Dorsallappen, indem man die Mittelhand gewissermaassen als Ganzes betrachtet, sonst muss man entweder mit einem einfachen Volar- oder einem einfachen Dorsallappen auszukommen trachten, je nachdem sich die erhaltenen Weichtheile zur Bedeckung des Stumpfes eignen. Der Operateur fasst die zu amputirenden Finger mit der linken Hand und bildet zunächst von aussen nach innen den Dorsallappen, indem er einen Längsschnitt an der Radialseite des Metacarpus des Zeigefingers, beginnend an der Stelle, wo amputirt werden soll und etwa 2—3 cm nach vorne reichend, und einen zweiten, ihm parallelen, ebenso langen an der Ulnarseite des Metacarpus dig. V. führt und hierauf beide Längsschnitte durch einen queren Schnitt über den Handrücken verbindet. Alle 3 Schnitte, welche den Dorsallappen umgrenzen, dringen sofort bis auf den Knochen ein. Nun wird der Dorsallappen zurückpräparirt und nach aufwärts geschlagen. Hierauf umschneidet der Operateur den grösseren volaren Lappen in der Hohlhand auf dieselbe Weise, wie den dorsalen und präparirt ihn ebenfalls zurück. Jetzt folgt die Durchschneidung der Zwischenknochenmuskulatur und des Periostes, auf die im allgemeinen Theile beschriebene Weise; die durchschnittenen Muskeln werden sammt dem Periost etwas zurückgeschoben. Die Durchsägung der 4 Metacarpusknochen erfordert besondere Vorsicht, da dieselben nicht in der gleichen Ebene liegen. Der Operateur setzt die Säge am Metacarpus digit. III. an, als dem am Meisten proëminirenden Knochen, und erst nachdem daselbst eine Furche gebildet ist, trachtet er durch abwechselndes Senken und Heben des Griffes die Metacarpalknochen der anderen 3 Finger zu durchsägen. Man kann aber auch, so wie es bei der Amputation eines einzigen Metacarpalknochens beschrieben wurde, die Säge schräg zunächst an den kleinen oder an den Zeigefinger ansetzen, ihn amputiren und dann auf dieselbe Weise einen Metacarpalknochen nach dem andern isolirt durchsägen. Bei der Vereinigung der Lappen muss besonders auf die radiale Seite der beiden Lappenränder Rücksicht genommen werden, weil sonst daselbst, entsprechend dem Metacarpus des Daumens, eine dreieckige wunde Stelle zurückbleibt.

§. 70. Exarticulation des Daumens mit seinem Metacarpalknochen. (Vergl. pag. 70, Fig. 12 und pag. 71, Fig. 13 *G*.) Der Ovalär-

schnitt ist die zweckmässigste Methode. Das Gelenk zwischen Carpus und Metacarpus findet man, indem man von dem Processus styloideus radii nach abwärts geht, woselbst sich zwischen den beiden Extensoren des Daumens eine Grube, die sog. Tabatière, markirt; bewegt man den Daumen, so fühlt man daselbst die Gelenkverbindung. Der Operateur hält den Daumen des abducirten Armes mit Daumen und Zeigefinger der linken Hand, zieht ihn in gerader Richtung gegen sich, setzt ein schmales Scalpel etwas unterhalb des Proc. styloideus radii an und führt es längs der Dorsalseite des Metacarpus, bis an die Ulnarseite des Gelenkes zwischen Metacarpus pollicis und 1. Phalanx; hierauf führt er einen zweiten Schnitt, welcher mit dem ersten einen sehr spitzen Winkel in der Höhe des Gelenkes zwischen Multangulum majus und Metacarpus pollicis bildet, bis zum Gelenke zwischen Metacarpus pollicis und 1. Phalanx nach der Radialseite des letzteren und verbindet die beiden durch einen die Volarseite desselben umkreisenden, längs der Beugefalte verlaufenden Bogenschnitt. Die Hautränder werden etwas zurückpräparirt und vom Assistenten retrahirt. Nun legt der Operateur das Messer schräg gegen die Seitenfläche des Metacarpus pollicis an, rotirt den Daumen abwechselnd nach der einen und nach der anderen Seite, und schält die Muskulatur des Thenar und der Interossei vom Knochen ab, wobei darauf zu achten ist, dass die Schneide stets gegen den letzteren und nicht gegen die Muskeln gerichtet ist. Dann durchtrennt er die Sehnen an der Dorsalseite in der Höhe des Carpometacarpalgelenkes, eröffnet das Gelenk, luxirt den Metacarpus und vollendet die Operation, indem er die Sehnen der Beuger von innen nach aussen durchschneidet. Die Wunde wird lineär vereinigt.

Die Enucleation mittelst Lappenbildung aus dem Thenar von aussen nach innen ist entschieden unzweckmässig.

Exarticulation des kleinen Fingers mit seinem Metacarpus. Die Operation wird gerade so ausgeführt wie die Enucleation des Metacarpus pollicis, nur dass statt des Ovalärschnittes mit sehr spitzem Winkel ein Schnitt en raquette geführt wird, welcher etwas oberhalb des Carpometacarpalgelenkes beginnt und als lineare Incision längs des ulnaren Randes des kleinen Fingers nach abwärts reicht bis zum Metacarpophalangealgelenk, worauf sich der Ovalärschnitt um das Gelenk daranschliesst. Das Gelenk zwischen Carpus und Metacarpus des kleinen Fingers findet man, indem man am ulnaren Rande des Metacarpusknochens nach aufwärts gleitet bis zu einem Höcker an der ulnaren Seite der Basis desselben: unmittelbar ober demselben befindet sich das Gelenk.

Auch für den kleinen Finger hat man die Lappenbildung empfohlen; sie ist noch unzweckmässiger als die Enucleation des Daumens nach dieser Methode.

Die Exarticulation in den Gelenken zwischen Carpus und Metacarpus findet gegenwärtig nur für den Daumen und den kleinen Finger und dann zur Entfernung der 4 Metacarpi mit Erhaltung des Daumens Anwendung. Die 2. Reihe des Carpus wird gebildet durch folgende Knochen: Os multangulum majus, multangulum minus, capitatum und hamatum. Das Os multangulum majus trägt schräg nach vorn und radialwärts gerichtet die Gelenkfläche für den Metacarpus des Daumens, das Os multangulum minus articulirt mit dem Metacarpus digiti II., das Os

capitatum mit dem Metacarpus digiti III., und das Os hamatum mit den Metacarpis des 4. und des 5. Fingers, ausserdem articuliren sämmtliche Metacarpalknochen, mit Ausnahme des Daumens, einer mit dem andern. Der Synovialsack des Gelenkes zwischen Os multangulum majus und Metacarpus des Daumens ist abgeschlossen, während die Synovialsäcke aller übrigen Gelenke zwischen Carpus und Metacarpus mit einander communiciren, so dass die Eröffnung eines einzigen Gelenkes die Eröffnung aller, jenes des Daumens ausgenommen, nach sich zieht. Aus diesem Grunde zieht man es, wenn möglich, vor, statt der Exarticulation im Carpometacarpalgelenke, die Amputation der Metacarpusknochen auszuführen.

§. 71. Exarticulation der 4 Metacarpalknochen mit Erhaltung des Daumens. (Vergl. pag. 70, Fig. 12 und pag. 71, Fig. 13 *EE*.) Diese Operation hat eine grosse practische Bedeutung, denn es kommt bei Verletzungen nicht so selten vor, dass die Hand zerquetscht wird und amputirt werden muss, während man den Daumen oder wenigstens einen Theil desselben conserviren kann. Es ist für den Patienten ein ausserordentlicher Gewinn, wenn er wenigstens einen Stumpf vom Daumen behält, mit welchem er Greifbewegungen ausführen kann. Die Operation wird gerade so gemacht, wie die früher beschriebene Amputation der 4 Metacarpalknochen mit Erhaltung des Daumens, mittelst eines kleinen Dorsal- und grösseren Volarlappens, nur dass man gewöhnlich den Volarlappen erst nach der Exarticulation bildet. Unter Umständen kann man auch andere ähnliche Operationen, Exarticulation der Metacarpalknochen mit Erhaltung des Zeigefingers und des Daumens u. s. w. ausführen.

§. 72. Exarticulation im Handgelenke. (Vergl. pag. 70, Fig. 12 und pag. 71, Fig. 13 *HH*.) Die Exarticulation in der Gelenklinie zwischen Carpus und Metacarpus bietet keinen besonderen Vortheil; noch weniger zweckmässig ist die Exarticulation im Gelenke zwischen 1. und 2. Reihe der Carpusknochen. Dagegen ist die Enucleation im Gelenke zwischen Vorderarmknochen und Handwurzel, wenn sie ausführbar ist, der Amputation oberhalb des Handgelenkes entschieden vorzuziehen, weil sie dem Operirten einen breiteren Stumpf lässt, an welchem sich eine Prothese leicht anbringen lässt und weil die Pronation und Supination in dem Gelenke zwischen Radius und Ulna vollkommen erhalten bleibt.

Das Handgelenk wird nach oben von der Gelenkfläche des Radius und von der Cartilago triquetra, welche sich zwischen Ulna und Carpus einschiebt, nach unten, von der Radial- zur Ulnarseite gezählt, vom Os naviculare, lunatum und triquetrum gebildet. Letztere Knochen stellen eine im Ganzen convexe Gelenkfläche dar, welche in die vom Radius und der Ulna oder, da letztere nicht so weit nach abwärts reicht, von der Cartilago triquetra gebildete Concavität hineinpasst. Das Os pisiforme, welches am Weitesten ulnarwärts liegt, hat mit der Gelenkverbindung zwischen Vorderarm und Carpus Nichts zu thun: es ist eigentlich ein Sesamknochen der Sehne des Ulnaris internus; es articulirt nur mit dem Os triquetrum. Der beste Anhaltspunkt, um die Gelenklinie zu finden, ist der Proc. styloideus des Radius, welchen man besonders deutlich fühlt, wenn man die Hand stark ulnarwärts beugt.

Gewöhnlich benützt man zur Exarticulation im Handgelenke den (zweizeitigen) Cirkelschnitt; nur wenn die Weichtheile an einer Seite des Gelenkes zerstört sind, führt man den Lappenschnitt aus und bildet dann je nach Bedarf einen dorsalen oder einen volaren Lappen.

Der Operateur stellt sich zur Ausführung des Cirkelschnittes gerade so wie zu einer Amputation, d. h. an die Aussenseite der rechten, an die Innenseite der linken oberen Extremität. Der Assistent hält die Hand in der Mitte zwischen Pronation und Supination; hierauf führt der Operateur mit einem kleinen Amputationsmesser den Cirkelschnitt durch die Haut bis auf die Fascie in der Gegend der Basis der Mittelhandknochen, präparirt die Manchette bis an den Processus styloideus des Radius zurück und schlägt sie nach aufwärts. Dann tritt er an die Stelle des Assistenten, welcher die Hand am peripheren Ende hält, fasst sie selbst mit der Linken und indem er sie stark nach der Ulna hinüberbiegt, setzt er das Messer unmittelbar unterhalb des Processus styloideus des Radius senkrecht auf die Längsaxe des Gliedes auf und schneidet die straff gespannten Sehnen und Bänder durch. Sowie das Gelenk eröffnet ist, hat es keine Schwierigkeit mehr. die Exarticulation zu vollenden, indem die Hand stets weiter ulnarwärts gebeugt und luxirt wird. Die Eröffnung des Gelenkes von der Ulnarseite her ist unbedingt weniger zweckmässig, weil man daselbst keinen so guten Anhaltspunkt hat, wie den Proc. styloideus radii; auch gelangt man dabei leicht in das Drehgelenk zwischen Ulna und Radius, welches bei einer regelrechten Enucleation im Handgelenke unbedingt geschont werden soll, da eine Ankylosirung desselben den Patienten der Pro- und Supinationsbewegungen beraubt.

Wenn man den einfachen Lappenschnitt mit dorsalem oder volarem Lappen machen muss, so bildet man den dorsalen Lappen von aussen nach innen, den volaren hingegen gewöhnlich von innen nach aussen, nachdem man die Gelenkverbindungen durchschnitten hat, indem man das Messer zwischen den Gelenkflächen durch und gegen die Hohlhand herausführt. Bei dieser Gelegenheit geschieht es leicht, dass das Os pisiforme im Lappen bleibt und somit erhalten wird: man hat auf diesen durchaus gleichgültigen Umstand ein eigenes Verfahren der Handgelenkexarticulation basirt.

§. 73. Amputation des Vorderarms. Der Vorderarm hat in seiner unteren Hälfte die Form eines plattgedrückten Cylinders, in seiner oberen Hälfte die eines mit der Basis nach oben gerichteten Kegelstumpfes. Aus diesen Verhältnissen ergiebt sich die Schwierigkeit, bei der Amputation durch Cirkelschnitt in der oberen Hälfte eine Manchette zu bilden und sie nach aufwärts zu schlagen; man hilft sich, indem man sie an einer Stelle durch einen Längsschnitt spaltet. Der Radius verläuft von dem Insertionspunkte der Sehne des Biceps an in einem gegen die Ulna zu convexen Bogen nach abwärts; bei der Pronation beschreibt nun dieser Bogen des Radius eine Bewegung in einer spiralen Ebene, in deren Axe die unbewegliche Ulna liegt. Bei vollständiger Supination liegen die beiden Vorderarmknochen in einer Ebene neben einander, der Radius entspricht der äusseren, die Ulna der inneren Seite des Vorderarms; der Zwischenknochenraum stellt ein langgestrecktes Oval dar, dessen grösste Breite in der Mitte etwa 10—20 mm beträgt

und welches von der gespannten Membrana interossea ausgefüllt ist. Bei der Pronation nähert sich nun der Radius der Ulna und kreuzt sich schliesslich mit ihr so, dass in der Mitte der Zwischenknochenraum vollkommen verschwindet und die beiden Knochen mit einander in Berührung kommen, während nach auf- und abwärts derselbe in einen schmalen Spalt verwandelt wird und die Membrana interossea faltet sich nach der Dorsalseite zu. Dieses Verhältniss der beiden Vorderarmknochen zu einander erklärt es, warum der Stumpf des Radius, wenn man die Knochen in voller Pronationsstellung durchsägt und dann den Vorderarmstumpf in volle Supination bringt, kürzer erscheint, als die durchsägte Ulna. Die Muskulatur des supinirten Vorderarms ist an der oberen Hälfte desselben, mit Ausnahme des Supinat. long. und Radial. ext. long., zu einer einzigen Masse verschmolzen und ziemlich gleichmässig an der vorderen (medialen) Seite angeordnet, während an der hinteren (lateralen) Seite weniger Muskeln liegen; in der unteren Hälfte des Vorderarms sind die Knochen fast nur von Sehnen umgeben. Für die Bewegungen eines künstlichen Armes haben jedoch diese Muskeln wenig oder gar keine Bedeutung, denn die Pro- und Supination bleibt nach der Amputation doch ganz unwesentlich, indem die beiden Knochen an ihrem unteren Ende nicht mehr aus einander gehalten werden. Nach der Anatomie des Vorderarms kann man erschliessen, dass an seiner unteren Hälfte der Cirkelschnitt das zweckmässigste Amputationsverfahren darstellt, während an der oberen Hälfte auch der Lappenschnitt, mit Bildung eines volaren (inneren) Hautmuskellappens, gerechtfertigt ist; die Bildung eines einzigen dorsalen (äusseren) Lappens, der nur aus Haut bestehen könnte, ist zu verwerfen, weil die Haut an dieser Stelle sehr dünn und wenig widerstandsfähig ist. Die Amputation oberhalb der Grenze des obersten Viertels des Vorderarms ist nicht zu empfehlen: der Patient behält dadurch allerdings ein Stück desselben, allein der kurze, voluminöse Stumpf eignet sich sehr schlecht zum Anbringen einer Prothese; auch wird er durch die kräftigen Beuger, Biceps und Brachialis internus, sowie durch die an den Condylen des Humerus entspringenden Muskeln der volaren (inneren) Seite in spitzwinkeliger Beugung fixirt, so dass die Streckbewegungen im Ellbogengelenke doch nicht ausführbar sind, wenn auch die Prothese so eingerichtet ist, dass eine Extension möglich wäre. Es soll nun die

a) Amputation mittelst Cirkelschnittes (vergl. pag. 71, Fig. 13 *JJ*) in der unteren Hälfte beschrieben werden. Der Arm wird in extendirte und abducirte Stellung gebracht, ein Assistent hält die Hand, so dass der Daumen nach oben steht. In dieser Lage präsentirt der Vorderarm dem Operateur eine ihm zugewendete (an der rechten Extremität die dorsale, an der linken die volare) und eine von ihm abgewendete Seite. Man führt einen kreisförmigen Schnitt durch die Haut und das Subcutangewebe bis auf die Fascie, präparirt die Manchette hinreichend weit zurück, wobei das subcutane Gewebe sorgfältig erhalten werden soll und schlägt sie nach aufwärts; dann durchschneidet man an der Umschlagstelle die Muskeln mittelst zweier halbkreisförmiger Schnitte, trennt die Zwischenknochenmuskeln und die Membrana interossea auf die bekannte Weise, während die Hand in volle Supination gebracht wird, schiebt das Periost zurück und durchsägt die Knochen ebenfalls in voller Supination. Da Radius und Ulna ungefähr gleich

dick sind, so muss die Säge gleichzeitig auf beide Knochen angesetzt werden, welche sich in horizontaler Ebene neben einander befinden, und die Durchsägung soll auch gleichzeitig an beiden Knochen vollendet sein. Amputirt man unmittelbar oberhalb des Handgelenkes, wo der Zwischenknochenraum sehr schmal ist, so kann man die Weichtheile in demselben einfach mit dem Raspatorium zurückschieben, statt einen Lappen aus denselben zu bilden. Die Vereinigung der Manchette geschieht in querer Richtung und zwar in supinirter Stellung, so dass die beiden Knochen möglichst weit von einander entfernt sind.

b) Amputation mittelst volaren Lappens in der oberen Hälfte. (Vergl. pag. 59, Fig. 11 *DD* und pag. 71, Fig. 13 *KK*.) Man kann den volaren Lappen mittelst Durchstichs ausschneiden, besser ist es jedoch, ihn von aussen nach innen praeparando zu bilden. Der Assistent hält den Vorderarm mit der inneren (volaren) Fläche nach oben gekehrt; der Operateur führt zuerst zwei Längsschnitte am radialen und am ulnaren Rande an zwei diametral entgegengesetzten Punkten der Peripherie beginnend, durch die Haut bis an die Muskulatur; dann verbindet er dieselben durch einen queren, nach unten zu leicht convexen Schnitt, der etwa soweit unterhalb des Punktes, wo man amputiren will, liegt, als die Dicke des Vorderarms an dieser Stelle beträgt. Die durchschnittene Haut retrahirt sich sofort, der Operateur präparirt sie etwas zurück, setzt das Messer schräg gegen die Muskulatur der volaren Seite an, durchschneidet dieselbe bis an die Knochen, klappt dann die Weichtheile nach aufwärts und löst sie eventuell noch weiter von den Knochen ab, so dass er einen an den Rändern nur von Haut, dann von einer immer dicker werdenden Lage von Muskeln gebildeten, 7—9 cm langen volaren Lappen erhält. Jetzt wird das Messer unterhalb des Vorderarms durchgeführt und Haut und Muskulatur an der dorsalen Seite durch einen halbkreisförmigen Schnitt getrennt, welcher die Anfangspunkte der beiden Längsschnitte verbindet. Die Durchtrennung der Zwischenknochenmuskeln und die Durchsägung der Knochen geschieht auf die früher beschriebene Weise. Sollten die Weichtheile an der volaren Seite nicht genügend weit erhalten sein, so führt man statt eines halbkreisförmigen Schnittes an der Dorsalseite einen nach unten zu convexen Bogenschnitt, welcher die beiden Längsschnitte etwa 3—4 cm unter ihren Anfangspunkten verbindet und bildet auf diese Weise einen kleinen, nur aus Haut bestehenden Dorsallappen.

§. 74. Exarticulation im Ellbogengelenke.

Das Ellbogengelenk enthält eigentlich drei Gelenkverbindungen, die zwischen Humerus und Ulna, gebildet durch die von aussen nach innen rinnenförmig ausgehöhlte, von oben nach abwärts convexe Trochlea des Humerus und durch die einen halbmondförmigen Ausschnitt darstellende Gelenkfläche der Ulna, welche den Humerus gleichsam wie ein gebogener Finger umgreift, — dann die zwischen Humerus und Radius, gebildet durch die nach aussen von der Trochlea befindliche, halbkugelig erhabene Gelenkfläche des Humerus und die mit ihr articulirende tellerförmig vertiefte, kreisförmige Gelenkfläche des Radiuskopfes; endlich die zwischen beiden Vorderarmknochen: der Radius articulirt nämlich mit der Ulna durch den kreisförmigen Rand seiner Gelenkfläche, welche in einen halbmondförmigen Ausschnitt an der Ulna hineinpasst. Oberhalb der Gelenkflächen des Humerus befinden sich die beiden Condyli, von denen der innere viel stärker vorspringt als der äussere. Zwischen ihnen, an der Vorder- und an der Rückseite des Gelenkes liegen die beiden Foveae intercondyloideae, zur Aufnahme einerseits des Olecranon, andererseits des Proc. coronoideus ulnae.

Die Gelenkverbindung zwischen Oberarm und Vorderarm wird umschlossen durch eine fibröse Kapsel, welche an der vorderen (der Beuge-) Seite kürzer und derber, an der hinteren (der Streck-) Seite lockerer und dünner ist, und zwei Seitenbänder. Von aussen fühlt man an der Rückseite des Gelenkes, welche nur von Haut bedeckt ist, deutlich das Olecranon, das obere Ende der Ulna; an der Vorderseite fühlt man das Köpfchen des Radius bei Drehbewegungen des gebeugten Vorderarmes, etwa 1½ cm unterhalb des Condylus externus humeri; diese beiden Anhaltspunkte gestatten die Fixirung der Gelenklinie.

Alle Einwände, die man lange Zeit hindurch gegen die Enucleation im Ellbogengelenke erhoben hat, haben sich als nicht stichhaltig erwiesen; der einzige Nachtheil der Operation besteht darin, dass an der Prothese das Gelenk, in welchem der künstliche Vorderarm gebeugt wird, tiefer liegen muss, als am gesunden Arme, so dass an der kranken Seite der Oberarm länger, der Vorderarm kürzer erscheint als an der gesunden. Trotzdem ist es meines Erachtens zweckmässiger, wenn man die Wahl hat, die Enucleation im Ellbogengelenke vorzunehmen, als den Vorderarm im obersten Viertel zu amputiren. Man braucht nämlich zur Bedeckung der Gelenkfläche des Humerus so viel Material, als zur Amputation unterhalb des Ellbogengelenkes.

§. 75. Zur Exarticulation im Ellbogengelenke eignet sich der Cirkelschnitt nicht, weil er zu wenig Bedeckung für den Stumpf ergiebt, ebensowenig der Ovalärschnitt. Hingegen sind die Lappenschnitte, und zwar der einfache, mit Bildung eines volaren, und der doppelte, mit Bildung eines grösseren volaren und eines kleineren dorsalen Lappens sehr zweckmässig.

a) Zur Ausführung des einfachen Lappenschnittes wird der Arm abducirt, die Hand in Supination gebracht und der Ellbogen schwach gebeugt. Der Operateur bildet den volaren Lappen mittelst Durchstichs oder von aussen nach innen: derselbe muss bis an die Grenze des oberen und mittleren Drittels des Vorderarms reichen. Er wird zurückgeschlagen und vom Assistenten fixirt. Hierauf sucht der Operateur das Radiusköpfchen (auf die früher beschriebene Weise), setzt das Amputationsmesser oberhalb desselben quer auf und eröffnet zunächst das Gelenk zwischen Radius und Humerus; dann umschneidet er, in gestreckter Stellung des Vorderarmes, etwas höher oben und ulnarwärts den Proc. coronoideus ulnae, luxirt den Vorderarm nach vorwärts, indem er denselben hyperextendirt und gelangt hiedurch an die hintere Seite des Gelenkes, wo er die Insertion des Triceps am Olecranon durchschneidet und dann das Olecranon gänzlich ausschält, sich dicht am Knochen haltend, um die Haut nicht zu perforiren. Ist diess geschehen, so trennt er durch einen halbkreisförmigen Schnitt von den Winkeln des Lappens aus die Haut an der Hinterseite des Gelenkes.

b) Beim doppelten Lappenschnitt (vergl. pag. 59, Fig. 11 *CC* und pag. 71, Fig. 13 *LL*) führt der Operateur zunächst 2 Längsschnitte nach abwärts von den beiden Condylen bis an die Grenze des oberen und mittleren Drittels des Vorderarms durch die Haut bis auf die Fascie; dann verbindet er die beiden Längsschnitte durch einen nach unten zu convexen Bogenschnitt über die Dorsalseite des Vorderarms, etwa 5 bis 6 cm unterhalb der Gelenklinie, präparirt den so gebildeten Lappen zurück bis über die Spitze des Olecranon, eröffnet das Gelenk von rückwärts, indem er das Messer 1½ cm unterhalb des Condylus externus quer aufsetzt, trennt den Triceps und die inneren Seitenbänder, luxirt den Vorderarm nach rückwärts und vollendet die Operation, indem er

den Volarlappen von innen nach aussen ausschneidet, wobei das Messer genau den beiden Längsschnitten folgt. Der volare Lappen muss um ein Drittel länger sein als der dorsale.

Wenn die Muskeln so zerstört sind, dass man sie gar nicht verwenden kann, so bildet man nur Hautlappen, von aussen nach innen, durch Präparation, und nimmt dieselben von der Seite, wo die Haut am Besten erhalten ist.

§. 76. Amputation des Oberarmes. (Vergl. pag. 59, Fig. 11, *AA* und *BB*.) Der Oberarm hat eine nahezu cylindrische Gestalt und ist fast gleichmässig von Muskulatur umgeben, indem die Beuger und die Strecker an der vorderen und an der hinteren Seite an einander liegen und nur durch ein fibröses Blatt von einander getrennt sind. Man kann daher für die Amputation alle Methoden anwenden; sie geben ungefähr das gleiche Resultat.

Am einfachsten ist jedoch der Cirkelschnitt. Manche Operateure ziehen die Bildung zweier gleichlanger Hautmuskellappen, aus der Muskulatur des Biceps und des Triceps, vor, welche jedoch im Grunde genommen gleichwerthig ist mit dem Cirkelschnitte. Bei ungleicher Erhaltung der Weichtheile wählt man den einfachen oder den doppelten Lappenschnitt, und zwar entweder Hautlappen allein oder Hautmuskellappen von jener Seite, an welcher diess am Ehesten möglich ist. Die Ausführung der Operation geschieht nach den im allgemeinen Theile angeführten Regeln; es ist unnöthig, noch einmal auf dieselben zurückzukommen.

§. 77. Die Exarticulation im Schultergelenke.

Die flache Gelenkfläche des Schulterblattes articulirt mit dem stark convexen, fast kugelförmigen Gelenkkopfe des Humerus; beide Knochen sind von einer fibrösen Kapsel umgeben, welche vom Halse des Oberarms zum Gelenkrande der Scapula zieht, aber so weit ist, dass sie sich bei den extremen Stellungen des Gelenkes, der vollen Adduction und Abduction, bald an der inneren, bald an der äusseren Seite in Falten legt. Der Rand der Gelenkfläche der Scapula trägt einen fibrösen Limbus, aus dessen oberer Partie die lange Sehne des Biceps entspringt, und im Sulcus intertubercularis von einer Fortsetzung der Synovialis eingehüllt aus dem Gelenke hervortritt. Oberhalb des Caput humeri bilden der Process. coracoideus, das Acromion und das starke Ligam. coraco-acromiale gewissermaassen eine Decke über das Gelenk, über welche überdiess der Deltamuskel ausgebreitet ist. Ausserdem wird das Gelenk umgeben von den kurzen, mit der Kapsel verwachsenen Muskeln: Mm. subscapularis, supra- und infraspinatus und teres minor; längs des vorderen Randes des Deltamuskels legen sich der M. pectoralis major, längs des hinteren die Mm. latissimus dorsi und teres major an. Von Aussen fühlt man an der Schulter die Rundung des Gelenkkopfes, über und hinter demselben den breiten Vorsprung des Acromion, und nach innen und unten von demselben den Proc. coracoideus. Zwischen beiden befindet sich eine dreieckige Fläche, das Trigonum coraco-acromiale, an welcher man am Leichtesten durch den Deltamuskel und das Ligam. coraco-acromiale in das Gelenk eindringt. Die Gefässe und Nerven liegen dem Oberarm an seiner Innenseite an.

Der Cirkelschnitt ist für die Enucleation im Schultergelenke schwer anwendbar; dafür lassen sich alle möglichen Modificationen von Lappen- und Ovalärschnitten ausführen. Die Wahl der Methode hängt schliesslich von der Vorliebe des Operateurs und von den Umständen ab, welche die Exarticulation indiciren.

Die Lappenschnitte lassen sich strenge genommen auf 2 Typen reduciren: Bildung eines äusseren (lateralen) oder eines inneren (me-

dialen) Lappens. Der Deltamuskel bietet das natürlichste Material für einen äusseren (lateralen) Lappen dar. Zerlegt man den äusseren Lappen durch einen Längsschnitt über die Aussenseite des Gelenkes, so erhält man zwei gleich grosse Lappen, einen vorderen und einen hinteren. An der Innenseite kann man einen (medialen) Lappen bilden, indem man die Weichtheile der Achselhöhle an der Innenseite des Oberarms parallel mit den Gefässen durchschneidet.

Exarticulation mittelst Lappenschnittes. (Vergl. pag. 59, Fig. 11 *FF.*) Der Patient liegt mit erhöhtem Oberkörper, die Schulter über den Rand des Tisches hervorstehend; der Operateur fasst den Arm mit der linken Hand und drückt ihn an den Thorax an. Hierauf sticht er ein spitzes Amputationsmesser unter dem Acromion ein und führt einen, sämmtliche Weichtheile bis auf den Knochen durchdringenden, nach hinten convexen Schnitt längs des hinteren Randes des Deltamuskels bis an dessen Insertion; dann einen zweiten, vom Proc. coracoideus angefangenen, nach vorne zu convexen Schnitt, welcher sich mit dem ersteren in einem nach unten zu abgerundeten Winkel vereinigt. Auf diese Weise ist der äussere Lappen umschnitten. Die Haut wird etwas zurückpräparirt, dann der Lappen mit dem ganzen Deltamuskel vom Knochen losgeschält, bis über die Gelenklinie hinaus, und nach oben geschlagen. Nun folgt die Eröffnung des Gelenkes. Der Operateur rotirt den Humerus stark nach einwärts, setzt das Messer hart am Acromion in der Richtung von hinten nach vorne (parallel zur Innenfläche des Armes) senkrecht auf den Gelenkkopf auf, als ob er denselben entzwei spalten wollte, durchtrennt die Kapsel an ihrem oberen Umfange und eröffnet auf diese Weise das Gelenk, worauf sofort die convexe Oberfläche des Humeruskopfes sichtbar wird. Ich empfehle ausdrücklich, den eben beschriebenen Vorgang zu beobachten, weil ich aus Erfahrung weiss, dass der Anfänger stets die Tendenz hat, das Messer senkrecht gegen die Gelenkfläche des Schulterblattes, in der Horizontalebene, zu dirigiren, um das Gelenk zu eröffnen, wodurch er sich die Operation ungemein erschwert. Nachdem das Gelenk eröffnet ist, durchschneidet der Operateur sofort die hintere Circumferenz der Kapsel und die Insertionen der Auswärtsroller, Mm. supra- und infraspinatus und teres minor jenseits des Tuberculum majus; dann rotirt er den Arm nach auswärts, trennt die vordere Partie der Kapsel jenseits des Tuberculum majus sammt der Insertion des Subscapularis, dem Lig. coraco-humerale und dem langen Kopfe des Biceps. Zum Schlusse hebt er den Gelenkkopf empor, so dass er aus der Wunde hervorsteht, trennt den unteren Theil der Gelenkkapsel durch einen gegen den Knochen gerichteten Schnitt, legt das Amputationsmesser hinter dem Collum humeri an und schneidet mit Einem Zuge von innen nach aussen die Weichtheile an der unteren Seite des Gelenkes, Gefässe und Nerven und die Haut längs der Achselfalte durch, wobei er sich hüten muss, an der Innenseite des Oberarmes, noch mehr aber an der Aussenseite des Thorax herabzugleiten. Es soll ja kein innerer Lappen gebildet werden, sondern nur ein innerer halbkreisförmiger Schnitt, mit dessen Rande die Ränder des äusseren Lappens vernäht werden.

Wollte man einen vorderen und einen hinteren Lappen bilden, so schneidet man zunächst von der Spitze des Trigonum coraco-acromiale an der vorderen äusseren Seite des Gelenkes durch den Deltamuskel

durch bis auf den Knochen, dann führt man von dem Ende der äusseren Längsincision zwei bogenförmig abgerundete Schnitte nach hinten und innen und nach vorne und innen, die sich beide längs der Achselfalte an der Innenseite des Gelenkes vereinigen.

Exarticulation mittelst Ovalärschnittes. a) Nach dem v. Langenbeck'schen, sog. Exstirpationsverfahren. Der Operateur fasst den Oberarm oberhalb des Ellbogens, drückt ihn am Thorax anliegend in die Höhe, setzt das Amputationsmesser in einer von hinten nach vorne verlaufenden Ebene parallel zur Gelenkfläche der Scapula senkrecht auf die Schulterwölbung auf und zwar hart am Acromion, dann schneidet er, an der rechten Extremität von der hinteren, an der linken von der vorderen Achselseite beginnend, die Haut und den Deltamuskel durch, dringt sofort in der gleichen Richtung (als wollte er den Gelenkkopf in eine äussere und eine innere Hälfte spalten) in das Gelenk ein, gleitet nach innen vom Gelenkkopfe herunter und schneidet, wie es bei der Lappenbildung beschrieben wurde, längs der Achselfalte aus. Der Schnitt erhält dadurch die Form eines ∩, dessen Enden durch einen nach unten zu convexen Bogen vereinigt sind. Das so gebildete Oval wird in der Richtung von oben nach unten lineär vereinigt. — Die Methode wurde in früherer Zeit hauptsächlich desshalb cultivirt, weil sie eine sehr rasche Ausführung gestattet: abgesehen davon, dass diess nur für den geübten Operateur, nicht aber für den Anfänger richtig ist, kann ich in diesem Umstande bei den heutigen Verhältnissen keinen besonderen Vortheil finden; dagegen setzt die Methode den Ungeübten der Gefahr aus, dass die Wunde zu gross wird und nicht gehörig vereinigt werden kann.

b) Viel zweckmässiger wird der Ovalärschnitt in folgender Weise ausgeführt: der Operateur fasst den zu enucleirenden Arm, drückt den Ellbogen an den Thorax an und zugleich nach rückwärts, sticht das Amputationsmesser an der Spitze des Trigonum coraco-acromiale dicht am vorderen Rande der Pars acromialis claviculae bis auf den Hals des Schulterblattes ein und zieht die Schneide desselben an der vorderen äusseren Seite des Gelenkes bis unterhalb der Gegend der Tubercula humeri gerade herab: ist der Schnitt daselbst, also etwas tiefer als die stärkste Wölbung der Schulter, angelangt, so wird das Messer am besten zuerst nach der hinteren Seite längs der Achselfalte abgelenkt, und so weit als möglich um die hintere Peripherie des Oberarmes bis in die Achselhöhle geführt, dann zieht es der Operateur zurück, setzt es nochmals in den Endpunkt des ersten Längsschnittes ein und führt es in schwachem Bogen längs der vorderen Achselfalte, bis der Schnitt sich mit dem zweiten Schnitte vereinigt. Es wird somit eigentlich eine raquetteförmige Incision ausgeführt, welche sofort bis auf den Knochen dringen soll (vergl. pag. 59, Fig. 11 *EE*). Jetzt setzt der Assistent in den oberen Wundwinkel zwei scharfe, rechenförmige Haken ein und retrahirt die Wundränder möglichst stark: hiedurch wird das Gelenk zugänglich. Der Operateur eröffnet dasselbe und enucleirt den Humerus auf die früher beschriebene Weise. Zum Schlusse schneidet er die noch undurchtrennten Weichtheile nach der Achselhöhle durch. Sollte der Oberarm unterhalb der Tubercula gebrochen sein, so empfiehlt Linhart zuerst die Amputation der Weichtheile von der Bruchstelle aus zu vollenden und nachträglich erst den Humeruskopf zu enucleiren, indem

man ihn mit der Faraboeuf'schen Zange fasst. — Die Vereinigung der Wunde geschieht im längsten Durchmesser des Ovals, parallel zur Axe des Oberarms.

§. 78. Eine besondere Besprechung erfordert die präventive Hämostase während der Exarticulation im Schultergelenke. Die Esmarch'sche Binde lässt sich nicht gut appliciren, weil sie in der Achselhöhle auf dem Humeruskopfe aufliegt und in dem Momente als derselbe enucleirt wird, über ihn herabgleitet, so dass die Constriction gerade im kritischesten Momente, vor der Durchschneidung der grossen Gefässe, unterbrochen wird. Mit einem elastischen Schlauche oder einer dünnen elastischen Schnur kann man jedoch die Esmarch'sche Constriction ausführen, wenigstens in einer gewissen Zahl der Fälle, wenn das zu operirende Individuum nicht allzu mager ist. Doch muss die elastische Schnur mit besonderer Vorsicht angelegt und während der ganzen Dauer der Operation von einem Assistenten überwacht werden. Ich pflege sie in folgender Weise zu appliciren: der Oberarm wird in rechtwinkelige Abduction gebracht, dann fasse ich die Schnur nahe an der Mitte, dehne sie tüchtig aus und lege sie von unten her so in die Achselhöhle, dass sie nicht auf dem Oberarmkopfe, sondern auf dem Halse der Scapula ruht, wo sie von einem Assistenten durch die aufgelegten Finger vorderhand fixirt wird; dann führe ich, die Schnur stets gespannt haltend, beide Enden nach aufwärts, nach innen vom Acromion, kreuze sie daselbst und ziehe das eine Ende nach vorne über den Thorax, das andere nach hinten über den Rücken bis in die Achselhöhle der anderen, gesunden Seite, wo die beiden Enden abermals gekreuzt und mit einem starken Seidenfaden zusammengebunden werden. Die Schnur beschreibt somit eine Achtertour um die kranke Schulter und um den Thorax. Wesentlich ist, dass sie während der Application fortwährend stark gespannt erhalten wird; erst wenn die Enden zusammengebunden sind, lässt man mit der Dehnung nach und dann soll die Schnur vollkommen fest liegen und comprimiren, ohne dass die Bewegungen im Schultergelenke der kranken Seite beeinträchtigt sind. Während der Operation hat der Assistent darauf zu achten, dass die Schnur sich nicht verschiebt: zu diesem Zweck kann man je einen stumpfen Haken vorne auf der Brust und rückwärts in die erste Achtertour einsetzen und mittelst derselben einen gleichmässigen Zug nach der gesunden Seite hin ausüben. Der Operateur hat sich besonders davor zu hüten, dass er, indem er das Messer durch die Weichtheile an der inneren Seite des Gelenkes, nach der Achselhöhle zu, von innen nach aussen durchführt, nicht gleichzeitig die elastische Schnur durchschneidet. Die Conditio sine qua non für die Anwendung der Esmarch'schen Constriction ist, dass die zu comprimirenden Weichtheile durch die Schnur wirklich erreicht werden. Bei mageren Individuen ist diess nicht möglich: da proëminiren die Knochen, das Acromion, die Clavicula, die Schulterblattgräte so stark, dass die elastische Schnur die Zwischenräume zwischen den Knochenvorsprüngen überbrückt, ohne die Weichtheile zu comprimiren. Man kann dann trotz der stärksten Spannung der Schnur oft mit dem Finger unter derselben durchfahren. In solchen Fällen muss man daher auf die Esmarch'sche Blutleere verzichten und die präventive Hämostase auf andere Weise durch-

zuführen trachten. Das älteste Mittel ist die Digitalcompression der Subclavia an der Stelle, wo sie die erste Rippe kreuzt. Hiezu stellt sich ein Assistent an das Kopfende des Operationstisches, legt die Zeigefinger beider Hände hinter der Clavicula auf die erste Rippe auf, wo er die Pulsation der Subclavia spürt, und drückt das Gefäss abwechselnd mit dem einen oder dem anderen Finger gegen den Knochen an, bis man sich überzeugt, dass der Puls in der Radialis verschwunden ist. Die Compression wird so lange unterhalten, bis der Gelenkkopf enucleirt ist: bevor nun der Operateur die Weichtheile in der Achselhöhle durchschneidet, greift der Assistent mit der einen Hand so in die Wunde, dass der Daumen in die Achselhöhle, die anderen Finger zwischen Collum scapulae und dem Gefäss- und Nervenbündel zu liegen kommen und comprimirt die Gefässe zwischen Daumen und Zeigefinger, centralwärts von der Stelle, wo sie durchschnitten werden sollen. Dieses Verfahren ist das einfachste und sicherste: die Compression kann mit Leichtigkeit so lange unterhalten werden, bis der Operateur die Gefässe mit Sperrpincetten gefasst hat.

Trotz der Digitalcompression ist jedoch die Blutung während des ersten Theiles der Operation ziemlich beträchtlich, besonders wenn die Gefässe in Folge eines pathologischen Zustandes stark entwickelt sind. Um bei stark anämischen Menschen möglichst viel Blut zu sparen, thut man am Besten, nachdem man den Arm längere Zeit in Elevation gehalten, eventuell, wenn keine Contraindication vorliegt, auch das Blut durch eine Bindeneinwickelung von der Peripherie nach dem Stamme gedrängt hat, die Operation präparando auszuführen und die Gefässe sofort nach ihrer Durchschneidung oder schon vor derselben, wenn es möglich ist, zu fassen. Allerdings dauert dadurch der Eingriff sehr viel länger, aber daran liegt Nichts. Manche Chirurgen empfehlen vor Beginn der Exarticulation die Art. und die Vena subclavia oberhalb der ersten Rippe in der Continuität zu unterbinden. Ich halte diesen Eingriff für überflüssig. Man kann auch wie bei der später zu besprechenden Exarticulation in der Hüfte vorgehen, d. h. den Oberarm unter Esmarch'scher Compression im oberen Drittel amputiren, sämmtliche Gefässe unterbinden und dann das Caput humeri subperiostal auslösen.

Sollte es sich nach Vollendung der Exarticulation herausstellen, dass die Weichtheile zu knapp sind zur Bedeckung des Stumpfes, so kann man nachträglich das über die Gelenkfläche hervorragende Stück des Acromion absägen.

§. 79. Exarticulation des ganzen Schultergürtels, des Oberarms mit der Scapula und der Clavicula oder einem Theile derselben. Diese Operation ist in neuester Zeit nicht so selten mit bestem Resultate ausgeführt worden, hauptsächlich wegen Tumoren, aber auch nach ausgedehnten Verletzungen. Je nach der Indication modificirt man die Hautschnitte den Verhältnissen entsprechend. Eine präventive Hämostase ist nicht durchführbar, es müssen demnach die Gefässe so vollständig als möglich vor ihrer Durchschneidung oder unmittelbar nach derselben unterbunden werden. Hat man die Wahl, so führt man einen Ovalärschnitt aus, dessen Spitze in der Fossa supraclavicularis, dessen abgerundetes Ende in der Achselhöhle liegt und dessen Längs-

axe über die Clavicula verläuft (Berger). Der Patient liegt auf der gesunden Seite, mit der kranken Schulter über den Rand des Tisches hinausragend, so dass das Operationsfeld gut beleuchtet ist. Der Operateur beginnt den Hautschnitt oberhalb der Articulatio sternoclavicularis der kranken Seite zunächst parallel mit dem oberen Rande des inneren Drittels der Clavicula, dann über die Clavicula hinüber nach vorne aussen und an der vorderen Fläche des Thorax nach der Achselfalte zu und bis in die Achselhöhle, dann setzt er das Messer an dem Anfangspunkte des ersten Schnittes wieder ein und zieht es genau dem oberen Rande der Clavicula folgend bis zum acromialen Ende derselben, lenkt es dann nach rückwärts ab und führt es nach abwärts längs der hinteren Peripherie des Schultergelenkes und der hinteren Achselfalte in die Achselhöhle, wo der zweite Schnitt sich mit dem Ende des ersten vereinigt.

Die Schnitte durchtrennen nur die Haut und das subcutane Gewebe. Hierauf spaltet der Operateur das Periost der Clavicula längs des oberen Wundwinkels, schiebt es zurück und durchsägt die Clavicula an ihrem Sternalende oder enucleirt sie im Sternoclaviculargelenke; die durchsägten Enden werden auseinander geklappt, mit scharfen Knochenhaken gefasst und der Musc. subclavius sorgfältig von der Clavicula abgelöst, wobei man auf die unter ihm liegenden Gefässe besonders Acht haben muss. Jetzt spaltet man das tiefe Blatt der Fascie, wie bei der Ligatur in der Continuität der Subclavia, legt das Gefäss- und Nervenpaket frei, isolirt die Arteria und die Vena subclavia oberhalb der ersten Rippe und unterbindet beide Gefässe doppelt, worauf man sie zwischen den Ligaturen durchschneidet. Der Operateur dringt nun längs des centralen Stumpfes der Art. subclavia nach einwärts vor, um die lateralwärts von den Scalenis hervorkommenden Aeste der Subclavia, resp. des Truncus thyreocervicalis, die Art. cervicalis ascendens (nach auswärts), Art. cervicalis superficialis (nach aussen und oben), Art. transversa scapulae (hinter der Clavicula nach aussen), und die Art. transversa colli, welche zwischen den Scalenis oder nahe an deren lateralem Rande entspringt, aufzusuchen, doppelt zu unterbinden und zu durchschneiden. Diese Vorsichtsmassregel ist von grosser Bedeutung, weil sie gegen stärkere Blutung im weiteren Verlaufe der Operation sichert. Jetzt erst wird längs des vorderen Hautschnittes die Portio clavicularis des Pectoralis major und des Deltoides durchschnitten, die Insertion des Pectoralis minor vom Processus coracoideus abgelöst, dann die Ansatzstellen des Pectoralis major und des Latissimus dorsi am Humerus möglichst nahe dem Knochen getrennt und das Messer durch den die Achselhöhle durchsetzenden Hautschnitt herausgeführt. Danach kann der Arm sammt Clavicula und Scapula vom Thorax abgehoben werden. Der Operateur durchschneidet nun längs des oberen Randes der Clavicula, des Acromion und der Spina scapulae den oberen Theil des M. cucullaris und längs des unteren Randes der Spina scapulae den unteren Theil desselben. Die Scapula hängt dann nur mehr mit ihrem oberen Rande am M. omohyoideus und M. levator scapulae, mit ihrem hinteren Rande am Serratus anticus major und an den Rhomboidei, mit deren Durchschneidung die Operation beendigt ist. Die grosse Wundfläche wird durch versenkte Etagennähte der Muskulatur verkleinert und zum Schlusse die Hautränder längs der grossen Axe des Ovals vereinigt.

II. Amputationen und Exarticulationen an der unteren Extremität.

1. Im Bereiche des Fusses.

§. 80. Für die Wahl der Operationsmethoden sind die anatomischen Verhältnisse des Fusses von der grössten Bedeutung, wesshalb ich zunächst eine Betrachtung derselben vorausschicke.

Das Skelet des Fusses besteht aus 7 Fusswurzelknochen, 5 Mittelfussknochen und 14 Phalangen. Die Phalangen sind ähnlich gestaltet wie die der Finger, die

Mittelfussknochen sind an ihren hinteren (centralen) Enden, ihren „Basen", eckig, nach der Sohle zugeschärft, nach dem Fussrücken zu breiter und abgerundet; ihre vorderen (peripheren) Enden, die „Capitula", sind convex und ragen ungleich weit nach vorne. Am Weitesten nach vorne steht das Capitulum metatarsi II., dann folgt das des Metatarsus hallucis, hierauf das des Metatarsus III., IV. u. V. Der Metatarsus hallucis ist weitaus der stärkste, und zugleich der kürzeste aller 5 Knochen; seine Richtung ist etwas schräg von innen und hinten nach aussen und vorne, während die anderen 4 Metatarsusknochen gerade von hinten nach vorne verlaufen. Die schräge Richtung des Metatarsus hallucis entspricht der Stellung, welche die erste Zehe bei den Quadrumanen hat, bei welchen bekanntlich der Daumen der unteren Extremität gerade so als Greiforgan den übrigen Metatarsusknochen opponirt werden kann, wie jener der oberen. Beim Menschen ist diese Function geschwunden, doch erinnern mehrere Muskeln der grossen Zehe, der Peroneus longus, der Adductor und Abductor hallucis noch an dieselbe. Die Fusswurzelknochen bilden die hintere massigere Hälfte des Fussskeletes; ein einziger derselben, der Talus, articulirt mit den Unterschenkelknochen, in deren Gabel, zwischen beiden Malleolen, seine rollenförmige Gelenkfläche eingefügt ist. Der Talus ruht mit seinem Körper auf dem Calcaneus; nach vorne zu divergirt er von demselben nach innen, so dass die vorderen Gelenkflächen beider schräg über und neben einander stehen, die des Talus gerade nach vorne gerichtet, die des Calcaneus nach vorne und etwas nach aussen. Der Talus trägt nach vorne zu das Kahnbein (Os scaphoideum seu naviculare), welches gewissermassen einen Aufsatz auf die convexe Gelenkfläche des ersteren bildet, durch welchen die Verbindung mit den Keilbeinen und durch diese mit den drei inneren Metatarsusknochen vermittelt wird. An den Calcaneus setzt sich das Würfelbein (Os cuboideum) an, fast um die Hälfte breiter als das Kahnbein, welches direct mit den zwei äusseren Metatarsusknochen articulirt. Das Würfelbein entspricht demnach dem Kahnbein und den 3 Keilbeinen. Die Form der Fusswurzelknochen, mit Ausnahme des Sprung- und des Fersenbeines, ist im Allgemeinen, gerade so wie die der Metatarsi auf dem queren Durchschnitte die eines Keiles, dessen breite Basis nach dem Fussrücken, dessen scharfe Kante nach der Sohle zu gerichtet ist. Betrachtet man das Skelet des Fusses als Ganzes, so constatirt man eine spiralige Drehung desselben in seiner Längsaxe, die man sich, beiläufig gesagt, auf folgende Weise klar machen kann: man nehme an, man liege auf dem Bauche und habe beide Hände vor sich ausgestreckt in voller Supination, mit dem Handrücken am Boden, die Daumen nach auswärts gekehrt; nun wolle man auf allen Vieren kriechen und sich dazu auf die flachen Hände stützen. Damit diess möglich sei, muss die Hand eine Drehbewegung machen, so dass der Daumen nach einwärts, die Hohlhand nach unten, gegen den Boden gewendet wird. Man stelle sich nun vor, dass man mit dem Fusse ganz dieselbe Bewegung ausführen könne, wie mit der Hand und dass dieselbe aufgehalten werde in dem Momente, wo die vordere Hälfte der volaren Fläche (resp. der Sohle) bereits den Boden berührt, während die hintere Hälfte noch nicht vollkommen auf demselben aufsteht. Vergegenwärtigt man sich die Stellung des Fusses in dieser Lage, so begreift man die spirale Drehung des Skeletes um seine Längsaxe, vermöge welcher der äussere und der innere Fussrand am vorderen Ende des Fusses in einer horizontalen Ebene liegen, während sie am hinteren Theile des Fusses schräg übereinander liegen. Nach Linhart stelle man sich ein auf seiner langen Kante stehendes Rechteck vor (am Besten schneidet man sich dasselbe aus Papier aus), dessen vorderer oberer Winkel nach der rechten Hand zu niedergebogen wird, um mit dem vorderen unteren Winkel in eine Ebene zu kommen, während die beiden hinteren Winkel unverändert in ihrer Lage bleiben. Sieht man die Figur von vorne an, so entspricht der rechte Rand des Rechteckes dem inneren Rande des rechten Fusses von vorne gesehen. An dem Papiermodelle wird man eine Krümmung von hinten nach vorne mit der Convexität nach oben und der Concavität nach unten, und eine solche von rechts nach links, ebenfalls mit der Convexität nach oben und der Concavität nach unten wahrnehmen. Diese Krümmungen entsprechen der Wölbung der Fusssohle und der Rundung des Fussrückens. Sie werden am Skelet hervorgebracht, theils durch die im Querdurchschnitte keilförmige Gestalt der Knochen des Tarsus und Metatarsus, theils durch die Lage der Knochen zu einander, indem Talus und Calcaneus über einander, die vorderen Enden der Metatarsi und die Phalangen aber neben einander liegen. Die Knochen des Fussskeletes werden in ihrer Stellung durch starke volare, dorsale und Zwischenknochen-Bänder festgehalten. Die grösste Höhlung der Sohle entspricht dem Kahn-, Würfel- und den 3 Keilbeinen und ist entsprechend

der spiraligen Drehung der Fussaxe nicht direct nach abwärts, sondern schräg nach innen gerichtet. Sie bildet mit der Höhlung des anderen Fusses zusammen ein Gewölbe, dessen Basis die Ferse, der äussere Fussrand und die vordere Peripherie des Fusses darstellen. Denkt man sich ein derartiges kuppelförmiges Gewölbe in der Mitte entzwei geschnitten, so entstehen zwei Halbgewölbe oder Nischen: die Wölbung jedes der beiden Füsse entspricht also einer Nische (Szymanowsky). Diese Nische trägt das Gewicht des ganzen Körpers; die einzelnen knöchernen Stützpunkte, durch welche ihre Basis mit dem Boden in Contact steht, sind der Fersenhöcker nach hinten und die fünf Capitula der Metatarsi nach vorne zu; der Höcker des 5. Metatarsus berührt in der Regel bei normaler Form des Fusses den Boden nicht. Die Köpfchen der Metatarsusknochen der 3. und 1. Zehe sind beim aufrechten Stehen und Gehen am meisten belastet (H. von Meyer) und zwar ist das Capitul. metatarsi I. der einzige Stützpunkt, den der Fuss längs des inneren (medialen) Randes nach vorne zu besitzt. Zwischen den erwähnten Stützpunkten der Nische des Fusses befinden sich starke, unnachgiebige plantare Bänder, besonders das Lig. calcaneo-cuboideum und calcaneo-naviculare plantare. Dieselben verhüten das Ausweichen der Fusswurzelknochen bei Druck von oben, und somit die Senkung der Fusswölbung. Allerdings wird die Sohle beim Auftreten etwas flacher und zugleich breiter, diess beruht jedoch auf einer Spiralbewegung im Gelenke zwischen Talus und Calcaneus einerseits, Naviculare und Cuboideum andererseits (im Chopart'schen Gelenke), durch welche die Capitula der Metatarsi etwas weiter von einander entfernt und die Sustentationsbasis nach vorne zu vergrössert wird. Die Metatarsusknochen sind jedoch untereinander durch Muskeln und Bänder so verbunden, dass ihre Entfernung von einander nur eine sehr beschränkte sein kann. Aus dem eben angeführten Verhalten der Metatarsi ergiebt sich, dass die Festigkeit des Stehens ausserordentlich beeinträchtigt wird, wenn man dem Patienten den Metatarsus der grossen Zehe amputirt, weil man ihm dadurch den vorderen inneren Stützpunkt des Fussgewölbes raubt; ferner dass die Amputation der Capitula von mehr als zwei Metatarsusknochen für den Operirten ungünstiger ist, als die Exstirpation aller Metatarsi, weil dann die Körperschwere auf die dünnen und schwachen Knochen fällt, die übrig bleiben. Endlich folgt daraus, dass bei der Exstirpation der 4 äusseren Metatarsusknochen die Erhaltung des Metatarsus der grossen Zehe allein genügt, um dem Fussgewölbe seine beiden wesentlichsten Stützpunkte, den hinteren und den vorderen, zu erhalten und damit seinen Fortbestand zu sichern.

Betrachtet man den von seinen Weichtheilen umgebenen Fuss, so zeigt sich, dass der innere Fussrand von dem Punkte an, welcher dem Capitul. metatarsi hallucis entspricht, nicht mehr in Contact mit der Bodenfläche ist und sich an der Innenfläche des Kahnbeines gänzlich verliert; der äussere Fussrand lässt sich vom Capitulum metatarsi V. in gerader Richtung nach hinten verfolgen bis an die Grenze zwischen äusserer und unterer Fläche der Ferse. Der Fussrücken liegt in der Gegend der Capitula metatarsorum parallel zur Fusssohle in einer horizontalen Ebene, dreht sich aber dann so nach aussen, dass er in die äussere Fläche der Ferse übergeht und in einer schräg von oben innen nach aussen unten geneigten Ebene verläuft. Die Fusssohle dreht sich dementsprechend von unten nach innen, um in die innere Fläche der Ferse überzugehen. Letztere ist von einer dicken Schicht von Weichtheilen umgeben, während die äussere Fläche der Ferse keine Muskulatur trägt. Mit der Bodenfläche im Contacte befindet sich bei aufrechter Stellung des Körpers der vordere Theil der Fusssohle, der äusserste Abschnitt des mittleren Theiles derselben und die ganze untere Fersenfläche. Man kann sich davon überzeugen, indem man einen Menschen mit dem nackten, mit einer Farbflüssigkeit befeuchteten Fusse auf einen Bogen Papier auftreten lässt.

Daraus ergeben sich folgende Schlüsse für die Behandlung der Weichtheile bei Amputationen des Fusses: denken wir uns den Fuss quer durchschnitten in der Gegend der Capitula metatarsorum, so entsteht ein quer gestelltes sehr flaches Oval, dessen grosse Axe ungefähr in der Horizontalebene liegt. Die Bedeckung des Stumpfes kann somit nur von oben und von unten geschehen. Denkt man sich den Fuss durchschnitten in der Gegend der Tarso-Metatarsalgelenke, so zeigt sich ein breiteres, aber kürzeres Oval, dessen grosse Axe schräg von innen oben nach aussen unten gerichtet ist; die durchschnittenen Knochen der Metatarsi bilden einen nach unten und innen concaven Bogen, dessen äusserer Endpunkt auf der Horizontalebene aufsteht, während der innere einige Centimeter von derselben entfernt ist; die obere Begrenzungslinie der durchschnittenen Metatarsi entspricht genau dem oberen Rande der ovalen Wundfläche und ist nur

ganz wenig von derselben entfernt — die untere Begrenzungslinie stellt einen stärker nach unten zu concaven Bogen dar, als der untere Rand der Wundfläche und ist viel weiter von demselben entfernt. Der Raum zwischen beiden wird durch den Durchschnitt der Sohlenweichtheile ausgefüllt. Aus dieser Betrachtung ergiebt sich, dass zur Bedeckung des Stumpfes die Weichtheile von oben aussen und unten innen dienen können, dass aber die nach oben von den Knochen liegenden Weichtheile dazu weit weniger geeignet sind, als die nach unten innen befindlichen.

Macht man endlich einen senkrechten Durchschnitt in der Frontalebene durch die Mitte der Fusswurzel, zwischen Sprung- und Fersenbein einerseits und den übrigen Tarsalknochen andererseits, so erhält man ein kurzes, senkrecht stehendes Oval, dessen senkrechter Durchmesser etwas länger ist als der horizontale. Verbindet man die Mittelpunkte der Durchschnittsflächen des Sprung- und des Fersenbeines durch eine Linie, so liegt dieselbe in einer Ebene, welche gegen die Horizontale in einem Winkel von etwa 45° von unten aussen nach innen oben geneigt ist. Theilt man die ganze ovale Wundfläche durch eine dieser Linie parallele in zwei gleiche Hälften, eine obere äussere und eine untere innere, so bemerkt man, dass die beiden Knochendurchschnitte fast in ihrer ganzen Ausdehnung innerhalb der oberen äusseren Hälfte liegen, während die untere innere fast ausschliesslich durch Weichtheile ausgefüllt ist. Daraus lässt sich folgern, dass die Bedeckung des Knochenstumpfes, wenn man nur die Haut berücksichtigt, durch 4 Lappenpaare möglich wäre; einen äusseren und inneren, einen oberen und unteren, einen äusseren oberen und inneren unteren, und einen inneren oberen und äusseren unteren. Bedenkt man jedoch, dass die Lappen nebst der Haut auch möglichst viel Muskulatur enthalten sollen, so kann man eigentlich nur einen äusseren oberen und inneren unteren Lappen wählen, deren Stellung genau der Lage der Fusssohle und des Fussrückens entspricht, so dass der dorsale Lappen keine Weichtheile der Fusssohle und der plantare keine Weichtheile des Fussrückens enthält.

Was nun die Wahl der Stelle betrifft, an welcher der Fuss abgesetzt werden soll, so können wir uns zunächst an jene Gelenkverbindungen halten, welche das Fussskelet in annähernd querer Richtung, resp. parallel zu dessen vorderem Rande durchsetzen. Diese sind: die Gelenklinie zwischen Metatarsus und den Phalangen, die Gelenklinie zwischen Tarsus und Metatarsus (Lisfranc-sches Gelenk), die Gelenklinie zwischen Talus und Calcaneus einerseits und Naviculare und Cuboideum andererseits (Chopart'sches Gelenk), das Gelenk zwischen Talus und Calcaneus und endlich das Talocruralgelenk. Ausserdem aber können wir, den Fuss als Ganzes betrachtend, an jeder beliebigen Stelle in querer Richtung die Knochen durchsägen, ohne uns an die Gelenkverbindungen zu halten. Endlich könnte man den Fuss auch in der Längsrichtung in zwei Hälften theilen, indem man vom 3. Zwischenknochenraum ausgeht, das Gelenk zwischen Os cuboideus und äusserem Keilbein durchschneidet, das Cuboideum vom Naviculare und den Calcaneus vom Talus trennt. Hiedurch erhält man ein äusseres längeres Stück, bestehend aus den zwei äussersten Zehen, dem Cuboideum und dem Calcaneum, und ein inneres kürzeres, die drei inneren Zehen, die Keilbeine, das Naviculare und den Talus umfassend.

Die Function des Fusses, die Körperlast beim Stehen und Gehen zu tragen, bedingt als wesentlichstes Erforderniss aller Amputationsmethoden, dass der Patient auf seinem Stumpfe möglichst sicher stehen und auftreten könne. Dazu ist erforderlich, dass die physiologischen Stützpunkte des Fusses entweder vollständig erhalten werden, in welchem Falle der Stumpf, wenn auch ein grosser Theil des Fusses entfernt wurde, durchaus der normalen Function entspricht, oder dass der Stumpf in der Weise modificirt wird, dass durch eine veränderte Stellung des Skeletes die durch die Amputation ihm entzogenen physiologischen Stützpunkte durch andere ersetzt werden. Die unter normalen Verhältnissen statisch unwichtigen Punkte des Fussskeletes können jedoch nur in sehr beschränktem Maasse zum Ersatze der natürlichen Basis dienen, und wenn von den physiologischen Stützpunkten einer oder der andere entfernt werden muss, so ist es wichtig, dass derjenige erhalten werde, welcher normalerweise die grösste Belastung ausgehalten hatte. Man kann im Allgemeinen sagen, dass nur jene Partien des Fusses geeignet sind, als Stützpunkte des Stumpfes zu dienen, welche unter normalen Verhältnissen eine solche Function haben. Dieser Satz gilt nicht nur von den Knochen, sondern auch von den Weichtheilen des Fusses: nur jene Weichtheile, welche normalerweise mit dem Boden in Berührung stehen, also die Weichtheile der Sohle, können am Stumpf zur Bedeckung der unteren Fläche verwendet werden.

§. 81. Folgende Regeln lassen sich aus dem Gesagten für die Wahl der Amputationsstelle und für die Behandlung des Stumpfes ableiten:

1. Man amputire stets so, dass eine möglichst grosse Zahl der natürlichen Stützpunkte des Fusses erhalten werden.

2. Die Erhaltung von statisch unwichtigen Partien des Fusses, ohne die normalen Stützpunkte, ist für den Patienten nicht nur von keinem Vortheile, sondern sie ist ihm entschieden nachtheilig.

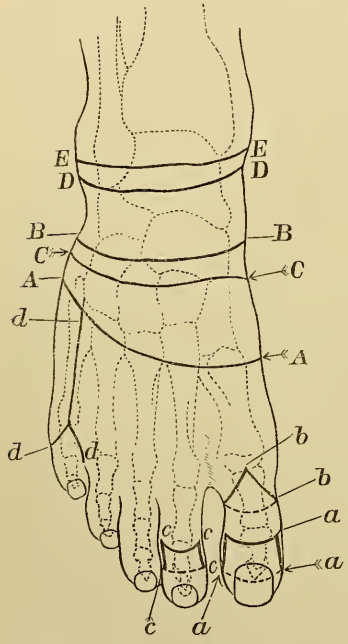

Fig. 14. Schnittlinien für die Exarticulationen im Bereiche des Fusses. Dorsalfläche. *aa* Exarticulation der letzten Phalanx. Doppelter Lappenschnitt. *bb* Exarticulation der ersten Phalanx der grossen Zehe. Ovalärschnitt. *cc* Exarticulation der zweiten Phalanx. Doppelter Lappenschnitt. *dd* Exarticulation des Metatarsus dig. V. Schnitt en raquette. *AA* Dorsalschnitt für die Exarticulation des Metatarsus nach Lisfranc. *BB* Dorsalschnitt für die Exarticulation nach Chopart. *CC* Dorsalschnitt für die Exarticulatio subtalica. *DD* Dorsalschnitt für die osteoplastische Amputatio pedis nach Pirogoff. *EE* Dorsalschnitt für die Exarticulatio pedis nach Syme.

3. Handelt es sich darum, ob ein längeres Stück des Fusses erhalten werden solle, dessen natürlicher Stützpunkt entfernt werden müsste, oder ob die Amputation weiter centralwärts ausgeführt und ein kürzerer Stumpf mit seinen intacten, natürlichen Stützpunkten gebildet werden solle, so entscheide man sich stets für das Letztere. So ist z. B. die Exarticulation aller Metatarsi im Lisfranc'schen Gelenke eher gerechtfertigt, als die Enucleation des Metatarsus der grossen Zehe allein, ja selbst als die Amputation ihres Köpfchens.

4. Als Gehfläche für den Stumpf können ausser den normalerweise mit dem Boden in Berührung kommenden Knochentheilen auch Gelenkflächen, nur ausnahmsweise aber eine Sägefläche dienen.

5. Zur Bedeckung eines brauchbaren Stumpfes eignen sich nur die Weichtheile der Sohle.

6. Die Narbe des Amputationsstumpfes muss ausserhalb der Gehfläche, also im Allgemeinen auf der dorsalen Fläche liegen. Hieraus ergiebt sich, dass für alle Amputationen und Exarticulationen im Bereiche des Fusses als Normalmethode der einfache Lappenschnitt mit Plantarlappen oder der doppelte Lappenschnitt mit Bildung eines kleinen Dorsal- und eines grossen Plantarlappens angezeigt ist.

7. Bei der Bestimmung der Stelle, an welcher amputirt werden soll, ist in erster Linie die Erhaltung der Weichtheile an der Fusssohle maassgebend; sind dieselben zerstört, so muss die Absetzung höher oben vorgenommen werden, wenn auch die Haut des Fussrückens intact wäre.

Nach diesen allgemeinen Bemerkungen wird es nicht schwer sein, die Indicationen für die einzelnen Operationsmethoden festzustellen.

Exarticulation der 3. und der 2. Phalanx der Zehen. (Vergl. Fig. 14, *aa* und *cc*.) Die Operation wird mittelst eines einfachen Lappenschnittes (Bildung eines plantaren Lappens) gerade so

ausgeführt wie die Exarticulation der Fingerphalangen. Auch an der grossen Zehe macht man lieber die Exarticulation als die Amputation, weil die Rücksichten, welche für die Conservirung eines möglichst langen Stumpfes des Daumens bestehen, hier wegfallen.

Die Exarticulation der 1. Phalanx im Gelenke zwischen Metatarsus und 1. Phalanx wird wie die gleichwerthige Operation an den Fingern mittelst Ovalärschnittes ausgeführt, wobei die Spitze des Ovals stets auf den Fussrücken zu liegen kommt (vergl. pag. 90, Fig. 14 *bb*).

§. 82. Exarticulation der Mittelfussknochen in den Tarsometatarsalgelenken.

Anatomie. Die Gelenkverbindung (das sog. Lisfranc'sche Gelenk) wird gebildet durch die 3 Keilbeine und das Würfelbein einerseits, die 5 Metatarsusknochen andererseits; jedes Keilbein trägt einen Metatarsus, das Würfelbein aber zwei (den Metatarsus IV. und den Metatarsus V.). Das innerste Keilbein, welches die grosse Zehe trägt, steht mit seiner Kante gegen den Fussrücken gerichtet, während die beiden anderen mit der Kante gegen die Fusssohle sehen. Die Lisfranc'sche Gelenklinie verläuft im Ganzen genommen schräg von der Mitte des äusseren nach der vorderen Hälfte des inneren Fussrandes; sie ist jedoch keine einfache Bogenlinie, sondern eine winkelig gebrochene, resp. gezackte Linie, von sehr complicirtem Verlaufe, welche dadurch zu Stande kommt, dass die vorderen Enden der Metatarsusknochen ungleich weit nach vorne reichen. Die Richtung dieser Linie von aussen genau zu bestimmen war von jeher das Bestreben der Chirurgen; mir scheint es aber, dass die darauf gewandte Mühe ziemlich überflüssig ist. Es genügt, von aussen die Endpunkte der Gelenklinie zu erkennen, um die Schnittführung zu bestimmen, die Anhaltspunkte für dieselbe sind das Tuberculum metatarsi V., welches fast in der Mitte des äusseren Fussrandes sehr deutlich zu erkennen ist, und das Gelenk zwischen Metatarsus hallucis und innerstem Keilbeine. Das letztere Gelenk lässt sich allerdings nicht leicht direct durchfühlen, aber man findet es mittelst folgender Anhaltspunkte: am inneren Fussrande liegt ein deutlicher Vorsprung, der Höcker des Kahnbeines, $4^1/_2$ cm vor und unter dem inneren Knöchel; gleitet man von demselben 3 cm weit nach vorne, so gelangt man zur Gelenkverbindung zwischen 1. Keilbein und Metatarsus I. Denkt man sich eine Linie von dem hinteren Rande der Tuberositas metatarsi V. am äusseren Fussrande quer zum inneren Fussrande gezogen, so trifft dieselbe genau auf die Gelenkverbindung zwischen Os naviculare und 1. Keilbein; geht man nun von diesem Gelenke um die Länge des 1. Keilbeines, d. h. also um etwa 3 cm nach vorne, so findet man den Endpunkt der Lisfranc'schen Gelenklinie am inneren Fussrande. Um die einzelnen Theile dieser Gelenklinie zu bestimmen, pflegt man folgender Weise vorzugehen: Man verbindet den hinteren Rand der Tuberositas metatarsi V. mit dem Endpunkte am inneren Rande durch eine gerade Linie. Dieselbe geht fast genau durch die Gelenkverbindung zwischen 2. Keilbein und Os metatarsi II. Alle anderen Gelenke liegen nach vorne zu von dieser Linie. Von der Tuberositas metatarsi V. geht die Gelenklinie zunächst schräg nach vorne und innen, entsprechend dem Gelenke zwischen Würfelbein und Os metatarsi V., dann folgt, in der Verlängerung dieser Linie, das Gelenk zwischen Würfelbein und Os metatarsi IV., hierauf wendet sich die Gelenklinie etwas mehr nach innen; das Gelenk zwischen dem äussersten Keilbeine und dem Os metatarsi III. liegt dabei um ein Geringes weiter nach vorne zu. Die Gelenklinie zwischen 2. Keilbein und Metatarsus II. liegt ungefähr in der Verlängerung der Gelenklinie zwischen Würfelbein und Metatarsus IV.; das äusserste Keilbein ragt somit über das mittlere hervor. Die Gelenklinie zwischen dem innersten Keilbeine und dem Metatarsus hallucis ist ganz abweichend von der Richtung der 4 übrigen Gelenkverbindungen schräg von innen und hinten nach aussen und vorne gerichtet, desshalb liegt das innerste Keilbein mit seinem äusseren Rande um einen Centimeter weiter nach vorne als das äussere Ende der Gelenkverbindung zwischen 2. Keilbein und Metatarsus II. Aus dieser Anordnung ergiebt sich, dass der Metatarsus II. nach rückwärts zu in einem zwischen innerstem und äusserstem Keilbein ausgesparten, fast rechteckigen Einschnitte des Lisfranc'schen Gelenkes steckt, dessen mediale Seite, gebildet durch das 1. Keilbein, bedeutend länger ist, als die laterale, durch das

3. Keilbein gebildete, und dass der Metatarsus II. nicht nur mit dem 2. Keilbeine, sondern auch mit dem ersten und dem dritten articulirt. Die Lisfranc'sche Gelenkverbindung wird durch 3 selbstständige Synovialsäcke gebildet: einen für das Gelenk zwischen Würfelbein und Metatarsus IV. und V., einen für das Gelenk zwischen äusserem und mittlerem Keilbein und Metatarsus III. und II. und endlich einen für das Gelenk zwischen innerstem Keilbein und Metatarsus hallucis.

Ausser durch die starken dorsalen und plantaren Bänder werden die Gelenkenden noch fixirt durch die sog. Ligam. interossea, besser interarticularia, ganz kurze, straffe, brüchige, fibröse Massen, welche besonders die Verbindung zwischen den beiden inneren Keilbeinen und den Metatarsi I. und II. verstärken.

§. 83. Die Exarticulation eines einzigen Metatarsus (vergl. pag. 90, Fig. 14*dd* und pag. 93, Fig. 15*bb*) wird besonders für die grosse Zehe angewendet, allein es sprechen gegen diese Operation die im allgemeinen Theile angeführten Bedenken, dass der Patient, wenn man ihm den Metatarsus hallucis wegnimmt, den wichtigsten medialen Stützpunkt für den vorderen Theil des Fusses verliert: er kann dann nicht mehr in normaler Weise auftreten, sondern der Fuss stellt sich in Valgusstellung, wodurch das Gehen, besonders auf ansteigendem Terrain, sehr mühsam wird. Es ist schon wiederholt vorgekommen, dass Patienten, denen man die grosse Zehe sammt Metatarsus mit Erhaltung der vier äusseren Metatarsi amputirt hatte, nachträglich die Exarticulation des ganzen Fusses im Gelenke zwischen Tarsus und Metatarsus verlangten. In der That gehen sie mit einem Stumpfe nach der Lisfranc'schen Operation unverhältnissmässig besser. Denselben Einwand, wie gegen die Exarticulation, kann man gegen die Amputation des Metatarsus hallucis erheben, während die Amputation eines der äusseren vier Metatarsi bessere Resultate giebt. Die Operationsweise ist ungefähr dieselbe für die Amputation wie für die Exarticulation, ein Ovalärschnitt mit der Modification en raquette, dessen Spitze auf den Fussrücken zu liegen kommt. Ich halte diess auch bei der Enucleation der grossen Zehe für practischer als die Verlegung der Spitze des Ovals an die Innenseite des Fusses.

Exarticulation des Metatarsus hallucis mittelst Raquetteschnittes. Der Operateur fasst die grosse Zehe an ihrem Ende und beginnt den Schnitt etwa 1 cm hinter der Gelenklinie zwischen innerem Keilbein und Metatarsus I., führt ihn längs der Medianlinie des Knochens am Fussrücken nach vorne bis an das Gelenk zwischen 1. und 2. Phalanx, dann lenkt er ihn am rechten Fusse nach innen, am linken nach aussen ab und umgeht das Gelenk, so dass der Schnitt an der Plantarseite desselben in der Falte zwischen Zehe und Fusssohle endet; hierauf setzt er das Messer, es über den Rücken der Zehe führend, in das Ende des ersten Schnittes ein, durchschneidet die Falte zwischen 1. und 2. Zehe und führt den Schnitt bis an jene Stelle, wo er den dorsalen Schnitt nach der Seite zu abgelenkt hatte. Die Haut wird nun längs der Rückenfläche der Zehe zurückpräparirt, ein Assistent setzt in den oberen Wundwinkel zwei spitze Rechenhaken ein und retrahirt die Wundränder stark; der Operateur durchschneidet die Sehnen der Strecker, dringt mit der Spitze des Messers in das Gelenk ein, eröffnet dasselbe und indem er die Zehe bald nach aussen, bald nach innen rotirt, löst er die Weichtheile vom Metatarsus ab und durchtrennt zuletzt die noch übrigen Partien an der Fusssohle, so dass er in dem abgerundeten Theile des Ovals ausschneidet. Die Aus-

lösung des Metatarsus ist immer schwierig wegen der Breite seiner Basis. Die Weichtheile müssen besonders am oberen Wundwinkel sorgfältig geschont werden, damit das voluminöse Gelenkende des 1. Keilbeines genügend gedeckt werden könne. Vor demselben entsteht stets eine tiefe grubenförmige Excavation, in welcher sich Secret ansammeln kann, was durch entsprechende Compression mittelst des Verbandes verhütet werden muss.

Die Amputation eines Metatarsus wird in derselben Weise ausgeführt, nur beginnt der Dorsalschnitt an der Stelle, an welcher der Knochen durchsägt werden soll; dann wird das Oval gebildet, die Weichtheile von dem Knochen zurückpräparirt, das Periost durchschnitten und zurückgeschoben und hierauf wird der Knochen schräg von hinten oben nach vorne unten durchsägt, wobei die umgebenden Weichtheile wie bei der Amputation der Metacarpalknochen durch Compressen oder eine eingeschobene Holzspatel geschützt werden.

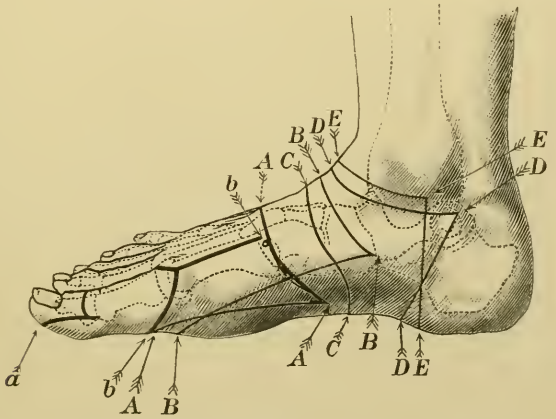

Fig. 15. Schnittlinien für die Exarticulationen im Bereiche des Fusses. Mediale Seite des Fusses. Die Bezeichnung ist dieselbe wie in Fig. 14. *aa* Exarticulation der letzten Phalanx. *bb* Exarticulation des Metatarsus hallucis. Schnitt en raquette. *AAA* Exarticulation nach Lisfranc. *BBB* Exarticulation nach Chopart. *CC* Exarticulatio subtalica. *DDD* Amputatio pedis osteoplastica nach Pirogoff. *EEE* Exarticulatio pedis nach Syme.

§. 84. Exarticulation aller Metatarsi, Exarticulatio tarso-metatarsea (Lisfranc'sche Operation, vergl. pag. 90, Fig. 14 *AA*, pag. 93, Fig. 15 *AA* und pag. 98, Fig. 16 *AA*). Wie schon früher erwähnt, eignet sich dafür nur ein Lappenschnitt mit grossem Plantarlappen, während man die Weichtheile am Dorsum pedis in einer nach vorne zu convexen Bogenlinie durchschneidet und stark retrahiren lässt. Ein Assistent hält den Unterschenkel oberhalb der Malleolen, der Operateur sucht zunächst nach den früher angegebenen Anhaltspunkten die beiden Enden der Gelenklinie am äusseren und am inneren Fussrande; indem er mit der linken Hohlhand die Fusssohle umgreift, legt er den Daumen von unten her am rechten Fusse auf die Tuberositas metatarsi V., den Zeigefinger auf das Gelenk zwischen 1. Keilbein und Metatarsus hallucis am inneren Fussrande — für den linken Fuss ist die Stellung umgekehrt, Daumen innen, Zeigefinger aussen. Dabei fasst er den Vorfuss fest in die Hohlhand und flectirt ihn leicht plantarwärts. Dann beginnt er den Dorsalschnitt oberhalb der aufgelegten Finger, welche ihren Platz nicht ver-

lassen dürfen, von rechts nach links, also am rechten Fusse vom äusseren zum inneren Fussrande, und trennt in einer nach vorne convexen Bogenlinie die Haut sammt dem Subcutangewebe, präparirt sie etwa fingerbreit zurück oder lässt sie stark retrahiren, dann durchschneidet er die Strecksehnen und attaquirt die Gelenkverbindung zuerst am äusseren Fussrande, indem er die Tuberositas metatarsi V. umschneidet und von aussen her in das Gelenk eindringt, wobei der Fuss etwas nach innen und unten rotirt wird. Dann eröffnet er das Gelenk zwischen Metatarsus hallucis und 1. Keilbein von innen her, indem er den Fuss nach aussen rotirt. Jetzt setzt er die Spitze des Messers senkrecht auf den Fussrücken und trennt, leicht ritzend, die Dorsalbänder des 4. und des 3. Tarsometatarsalgelenkes. Sollte er dieselben nach den früher angegebenen Regeln nicht sofort finden, so schabt er die Weichtheile mit der flachgelegten Messerklinge etwas zurück, worauf die Gelenkverbindungen als schmale, reinweisse Streifen zwischen den blass röthlichgefärbten Knochen sichtbar werden. Zuletzt wird das dorsale Band des 2. Gelenkes durchritzt, dessen Lage man dadurch findet, dass man die Gelenklinie zwischen Würfelbein und Metatarsus IV. nach einwärts verlängert. Jetzt wechselt der Operateur die Stellung seiner linken Hand, indem er den Daumen, wenn er am rechten Fusse operirt, vom äusseren Fussrande auf den Rücken und den Zeigefinger sammt den übrigen Fingern vom inneren Rande auf die Sohlenfläche des Fusses gleiten lässt, um das vordere Ende desselben kräftig drehen und beugen zu können. In dieser Stellung dringt er mit der Spitze des Messers zwischen die Gelenkflächen selbst ein; dazu setzt er dasselbe senkrecht auf die jetzt sichtbare Gelenkspalte auf und drückt es, ohne zu ziehen, an, während er den vorderen Theil des Fusses stark plantarflectirt. Dabei werden die straff gespannten Zwischengelenkbänder theils durchschnitten, theils durchbrochen, etwa wie man einen Apfel auseinanderbricht. Man beginnt auch hier zunächst mit dem 5. Metatarsus, geht hierauf auf den 1. über, wendet sich dann gegen den 4., dann etwas weiter nach vorne zum 3. und zum Schlusse zum 2. Metatarsus. Letzterer muss ausserdem aus seiner Verbindung mit dem 1. und dem 3. Keilbeine ausgelöst werden, indem man die Bänder in der Richtung der Axe des Fusses durchschneidet. Man kann dies von hinten nach vorne thun oder auch durch folgende Manipulation: der Operateur setzt das Messer mit der Schneide von sich abgewendet am äusseren Rande des 1. Keilbeines auf, in der Höhe des eröffneten Gelenkes zwischen ihm und dem Metatarsus I., sticht es in die Tiefe in den Spalt zwischen beiden Metatarsusknochen (I. und II.) ein und indem er es in die volle Faust fasst, macht er eine hebelnde Bewegung mit dem Griffe des Messers nach rückwärts, während die Spitze desselben an ihrem Platze bleibt. Auf diese Weise durchtrennt er die Bänder zwischen 1. Keilbein und Metatarsus II., dann auf dieselbe Weise die zwischen Metatarsus II. und äusserstem Keilbeine. Sowie dies geschehen ist, lässt sich der Fuss so stark plantarwärts flectiren, dass die sämmtlichen Gelenke klaffen. In dieser starken Plantarflexion durchtrennt der Operateur die untere Peripherie der Kapsel und die plantaren Ligamente, und luxirt den vorderen Theil des Fusses nach abwärts. Er umgeht zunächst die Tuberositas metatarsi V. und kann nun das Messer zwischen den Gelenkflächen durchführen und es unterhalb der Basen

der Metatarsi so ansetzen, dass seine Schneide nach vorne, gegen die Peripherie zugewendet, seine Klinge parallel zu den Metatarsusknochen, resp. zur Sohlenfläche steht; indem er das Messer gegen sich führt, schält er die sämmtlichen Weichtheile der Sohle von den Metatarsusknochen ab und schneidet den plantaren Lappen aus, welcher nach vorne zu bis zu den Capitulis der Metatarsi reicht und durch eine der Lisfranc'schen Gelenklinie ungefähr parallele, nach vorne zu convexe Bogenlinie begrenzt wird. Entsprechend der Form des Stumpfes muss der plantare Lappen am inneren Fussrande länger werden als am äusseren. Während dieses Actes der Operation gleitet das Messer zwischen dem Daumen des Operateurs, der am Fussrücken liegt, und den übrigen, der Sohle anliegenden Fingern durch: bevor der Lappen aber nach vorne zu ausgeschnitten wird, ergreift der Operateur den luxirten vorderen Theil des Fusses so, dass der Daumen auf dem Fussrücken, die übrigen Finger über die Gelenkflächen der Metatarsi hinweg in der Wunde angesetzt werden; in stärkster Plantarflexion passt er den Sohlenlappen an die Gelenkflächen der Tarsusknochen an und überzeugt sich, dass derselbe lange genug ist und dann erst vollendet er durch Ausschneiden desselben die Operation. Ist der Volarlappen nicht gut geformt, so rundet man ihn mit der Scheere nach vorne zu ab. Die Sehnen der Zehenbeuger werden gekürzt, die Reste der Kapsel und der plantaren Bänder mittelst Scheere und Pincette exstirpirt und der Rand des Plantarlappens mit dem des dorsalen Lappens vereinigt. Sollte das 1. Keilbein zu stark vorspringen, so dass es nicht gehörig bedeckt werden kann, so trägt man es in der Ebene des 2. Keilbeines ab.

Der Anfänger kann sich die Bildung des plantaren Lappens erleichtern, indem er zuerst zwei Längsschnitte längs des äusseren und des inneren Fussrandes bis auf den Knochen führt, beginnend von den beiden Endpunkten der Gelenklinie, dann den dorsalen Schnitt macht, nach vollendeter Exarticulation das Messer in den beiden Längsschnitten nach vorne zieht und den plantaren Lappen von innen nach aussen ausschneidet.

Wenn die grosse Zehe mit ihrem Metatarsus gesund ist, so kann man, statt die Lisfranc'sche Operation zu machen, die 4 äusseren Metatarsi, eventuell auch die beiden äusseren Keilbeine und das Os cuboideum enucleiren und den inneren Theil des Fusses erhalten.

§. 85. Exarticulation des Fusses in dem Gelenke zwischen Talus und Calcaneus einerseits und Naviculare und Cuboideum andererseits. Exarticulatio mediotarsea (Enucleatio pedis in tarso). Exarticulation des Fusses nach Chopart.

Anatomie. Die Gelenklinie verläuft, wie früher bemerkt, fast quer zur Längsaxe des Fusses. Die Anhaltspunkte zur Aufsuchung derselben sind: am inneren Fussrande der Höcker des Os naviculare; unmittelbar hinter demselben, 3—3½ cm nach vorne und unten vom inneren Knöchel, befindet sich das Gelenk zwischen Talus und Naviculare; am äusseren Fussrande die Tuberositas metatarsi V.; 1 cm hinter demselben trifft man auf das Gelenk zwischen Calcaneus und Os cuboideum. Aus den früher besprochenen Gründen kann die Exarticulation nur mittelst Lappenschnittes ausgeführt werden, und zwar indem man einen grossen plantaren und einen kleinen dorsalen Lappen bildet. Doch ist die Modification möglich, dass man je nach den gegebenen Verhältnissen den plantaren Lappen etwas mehr nach innen, statt unmittelbar nach unten verlegt.

Der Operateur und die Assistenten stehen wie bei der Lisfranc-schen Operation. Ersterer fasst den rechten Fuss so, dass der Daumen seiner linken Hand an die Tuberositas metatarsi V., der Zeigefinger an die Tuberositas ossis navicul. zu liegen kommt und die Fusssohle in seiner hohlen Hand ruht. In dieser Stellung verbindet er die beiden Endpunkte der Gelenklinie, 1 cm hinter dem aufgelegten Daumen am äusseren und unmittelbar hinter dem Zeigefinger am inneren Fussrande durch einen nach vorne zu convexen Bogenschnitt über den Fussrücken, durchschneidet die Haut und das subcutane Gewebe, während der Assistent die Weichtheile stark retrahirt; dann trennt er die Sehnen der Streckmuskeln und eröffnet, das Ligamentum talo-naviculare dorsale durchschneidend, das Gelenk zwischen Talus und Naviculare am inneren Fussrande. Es ist sehr wichtig, dass die Eröffnung des Chopart'schen Gelenkes zuerst am inneren Fussrande geschieht und wenn dieser Act der Operation lege artis vorgenommen wird, so kann der Irrthum, vor welchem der Anfänger gewöhnlich gewarnt wird, dass er statt in das Talonaviculargelenk in das Gelenk zwischen Naviculare und Cuneiforme I. geräth, gar nicht vorkommen. Denn bei der früher angegebenen Haltung der linken Hand des Operateurs ruht sein Zeigefinger auf der Tuberositas ossis naviculare, hinter welcher er in die Tiefe vordringen soll: er müsste sich demnach geradezu in den Finger schneiden, wenn er in das Gelenk zwischen Naviculare und Cuneiforme I. gelangen wollte. Sowie das Talonaviculargelenk eröffnet ist, beugt der Operateur den Fuss nach unten und aussen, setzt das Messer quer in der Verlängerung der Gelenklinie auf den Fussrücken auf, indem er sich genau an die hintere Fläche des Os naviculare, nicht an die vordere des Talus, hält, und dringt sofort in die Gelenkverbindung zwischen Calcaneus und Cuboideum ein; dieselbe ist nicht zu verfehlen; auch ist die Exarticulation hier viel leichter als am Lisfranc'schen Gelenke, weil keine interarticularen Bänder zu durchtrennen sind. Der Operateur umgreift nun mit seiner linken Hand den vorderen Theil des rechten Fusses so, dass der Daumen auf den Fussrücken, die übrigen Finger auf die Sohle zu liegen kommen; durch forcirte Plantarflexion luxirt er den Fuss, führt das Messer zwischen den Gelenkflächen und um den unteren Rand derselben durch, trennt das Ligam. calcaneo-naviculare und calcaneo-cuboideum plantare, und indem er die Weichtheile der Sohle von der unteren Fläche des Naviculare und des Cuboideum abschält, setzt er das Messer entsprechend dem Anfangs- und dem Endpunkte des Dorsalschnittes mit der Schneide nach vorne, gegen sich gerichtet, an der unteren Fläche der Knochen an und schneidet den plantaren Lappen aus. Derselbe reicht bis nahe an die Capitula der Metatarsi, umfasst sämmtliche Weichtheile der Fusssohle und wird durch eine nach vorne zu convexe Bogenlinie begrenzt. Während des Ausschneidens des Plantarlappens werden die Knochen des vorderen, zu amputirenden Abschnittes des Fusses wieder in ihre natürliche Lage gebracht und das Messer gleitet dabei zwischen dem Daumen der linken Hand des Operateurs einerseits und den übrigen Fingern andererseits durch. Bevor man die abgeschälten Weichtheile der Sohle nach vorne zu durchschneidet, passt man den Lappen an die freigelegte Gelenkfläche des Talus und Calcaneus an und überzeugt sich, dass er die entsprechende Länge besitzt.

Sollte er unregelmässig ausgefallen sein, so schneidet man ihn mit der Scheere zurecht. Der Anfänger kann sich die Sache erleichtern, indem er auf dieselbe Weise, wie es für die Lisfranc'sche Operation beschrieben wurde, den plantaren Lappen vorzeichnet und vor der Exarticulation umschneidet. Nachdem die Operation beendet ist, exstirpirt man sorgfältig die Reste der Gelenkkapsel und der Synovialis und resecirt die Sehnen der durchschnittenen Muskeln.

An der Gelenkverbindung zwischen Talus und Calcaneus einerseits und Naviculare und Cuboideum andererseits nimmt noch das vordere Gelenk zwischen Talus und Calcaneus Theil, indem die convexe untere Facette des Taluskopfes mit der concaven Gelenkfläche des Sustentaculum tali articulirt; alle 3 Gelenke besitzen eine gemeinschaftliche Synovialkapsel, während das hintere Gelenk zwischen Talus und Calcaneus nicht mit dem Chopart'schen Gelenke communicirt und daher bei der Heilung nicht ankylosirt wird: selbst in der vorantiseptischen Zeit konnte Linhart durch Untersuchung des Stumpfes eines nach Chopart Amputirten die absolut normale Verbindung zwischen Talus und Calcaneus nachweisen. Die Form, welche der Stumpf nach der Chopart'schen Operation annimmt, soll später erörtert werden.

Wenn es sich bei der Chopart'schen Operation herausstellt, dass die vorderen Gelenkflächen des Talus und des Calcaneus erkrankt sind, so ist es indicirt, die Weichtheile etwas zurück zu präpariren und dann die vorderen Theile der beiden Knochen, Talus und Calcaneus, so weit als nöthig abzusägen (Amputatio talo-calcanea, Blasius).

§. 86. Die Exarticulation im Gelenke zwischen Talus und Calcaneus (Exartic. pedis sub talo) nach Malgaigne.

Anatomie. Der Talus verbindet sich mit dem Calcaneus durch zwei Gelenke: die hintere Articulatio talo-calcanea und die vordere Articulatio talo-calcaneo-navicularis, welche durch den Sinus tarsi getrennt sind, aber eine und dieselbe Bewegung um eine gemeinsame, schräg von hinten aussen unten nach vorne innen oben verlaufende Axe vermitteln, die Pronation und Abduction des Fusses einerseits, die Supination und Adduction andererseits. Das hintere Talocalcaneusgelenk wird gebildet von dem hinter dem Sinus tarsi gelegenen Theile der oberen convexen Gelenkfläche des Calcaneus, welche in einer schräg von oben innen und hinten nach unten aussen und vorne verlaufenden Ebene liegt, und der concaven unteren Gelenkfläche des Talus. Zwischen vorderem und hinterem Talocalcaneusgelenk befindet sich der sog. Sinus tarsi, ein Canal mit vorderer, weiterer und hinterer, engerer Oeffnung, der von zwei Hohlrinnen am Talus und am Calcaneus gebildet und durch eine starke Bandmasse, das Ligam. intertarseum, ausgefüllt wird. Rings um das Gelenk zwischen Talus und Calcaneus liegen die Sehnen der vom Unterschenkel herabkommenden Muskeln: an der hinteren Seite der Tendo Achillis, zwischen welchem und dem Gelenke ein Schleimbeutel und ein dicker Fettballen eingeschaltet sind, dann die in einer Knochenrinne am Talus verlaufende Sehne des Flexor hallucis longus; an der Aussenseite die in einer festen zweifächerigen Scheide eingeschlossenen Sehnen der Mm. peronei, an der Innenseite die Sehnen der Beuger, bedeckt vom Lig. laciniatum, einer Verstärkung der Fascie, welche die Excavation der Innenfläche des Calcaneus überbrückt; an der unteren Fläche des Calcaneus befinden sich, bedeckt von der Fascia plantaris und der dicken, fettreichen Sohlenhaut, die Ursprünge der kurzen Beugemuskeln des Fusses. Die Gelenklinie zwischen Talus und Calcaneus beginnt am äusseren Fussrande 1 cm unterhalb der Spitze des Malleolus externus; an der inneren Seite bildet die Tuberositas des Kahnbeins einen Anhaltspunkt: hinter derselben fühlt man den Vorsprung des Sustentaculum tali, welche der vorderen Gelenkverbindung zwischen Talus und Calcaneus entspricht.

Die Operation kann nach 2 Haupttypen ausgeführt werden, indem man entweder die Weichtheile an der inneren Seite des Fusses oder die der Ferse zur Bedeckung wählt. Ersterer Typus bedingt die Bildung eines inneren, letzterer die

eines hinteren unteren Lappens, wie bei der Chopart'schen Operation. Letzteres Verfahren wird in der Regel dann zur Ausführung kommen, wenn man die Chopart'sche Exarticulation zwischen Talus und Calcaneus einerseits und Naviculare und Cuboideum andererseits begonnen hat und sich dann überzeugt, dass der Calcaneus nicht erhalten werden kann. In diesem Falle exstirpirt man ihn nachträglich und conservirt die Weichtheile wie bei der Chopart'schen Operation, indem man den plantaren Lappen so weit kürzt, dass seine vordere Grenze bis etwa zum Niveau des vorderen Randes der Malleolen reicht. Die Exarticulatio sub talo ist aber gerade dann von grossem Vortheil, wenn die Weichtheile der Sohle zerstört sind, da man in diesem Falle bis zur supramalleolären Amputation des Unterschenkels hinaufgehen müsste. Ich werde an dieser Stelle nur die erste der Methoden, die Bildung eines inneren Lappens beschreiben.

Der Operateur fasst den vorderen Abschnitt des Fusses mit der linken Hand von unten her so, dass der Daumen auf der Tuberositas metatarsi V., der Zeigefinger auf der Tuberositas navicularis liegt; er setzt das Messer von der Aussenseite des Gelenkes her so weit als möglich nach rückwärts, entsprechend der Ansatzstelle der Achilles-

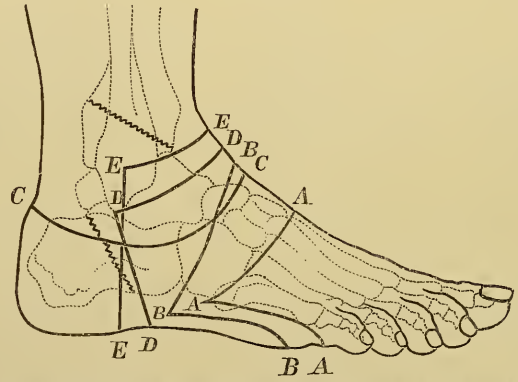

Fig. 16. Schnittlinien für die Exarticulationen im Bereiche des Fusses. Laterale Seite des Fusses. Die Bezeichnung ist dieselbe wie in Fig. 15 u. 14. *AAA* Exarticulation nach Lisfranc. *BBB* Exarticulation nach Chopart. *CC* Exarticulatio subtalica. *DDD* Amputatio pedis osteoplastica nach Pirogoff. Die gezackten Linien bedeuten die Richtung der Durchsägung bei der Pirogoff'schen Operation. *EEE* Exarticulatio pedis nach Syme.

sehne am Calcaneus, quer auf die Längsaxe des Fusses an, führt es 2 cm unterhalb der Spitze des Malleolus vorüber nach vorne, bis auf die Mitte des Os cuboideum, lenkt es dann nach innen auf den Fussrücken ab, entsprechend der Chopart'schen Gelenklinie bis an die Tuberositas ossis navicularis am inneren Fussrande; dann fasst er den Fuss von der Dorsalseite aus, flectirt ihn dorsalwärts, setzt das Messer in den Endpunkt des ersten Schnittes am inneren Fussrande ein, führt es quer über die Plantarfläche bis zur Medianlinie der Sohle, dann biegt er von hier im rechten Winkel nach rückwärts ab, schneidet in der Medianlinie der Sohle nach rückwärts bis an den hinteren Fersenhöcker und lässt den Schnitt in den Anfangspunkt des ersten Schnittes auslaufen. Der so umschriebene innere Lappen wird mit den Weichtheilen bis zum Gelenke zwischen Talus und Calcaneus hart am Knochen abgelöst, wobei das Talocruralgelenk sorgfältig geschont werden muss. Nun flectirt der Operateur den Fuss stark plantarwärts, dringt in das Talonaviculargelenk von oben her ein, eröffnet es, jedoch ohne das Gelenk zwischen Calcaneus und Cuboideum zu verletzen; dann durch-

schneidet er 1 cm unterhalb der Spitze des äusseren Knöchels die äusseren Seitenbänder. Ligam. calcaneo-fibulare und talo-calcaneum extern. und die Ansatzstelle der Achillessehne am Fersenhöcker; indem er den Fuss stark plantarflectirt und zugleich supinirt, dringt er von vorne und aussen her in den Sinus tarsi ein, trennt das Lig. intertarseum und enucleirt den Calcaneus vollends und das Talocalcanealgelenk, indem er das Messer durch die Weichtheile an der Innenseite durchführt. Die Vereinigung der Wundränder wird so vorgenommen, dass der breitbasige innere Lappen über die untere Talusfläche hinaufgeschlagen wird und die Nahtlinie, über dem Taluskopfe beginnend, im Halbkreise unter dem äusseren Knöchel bis gegen den hinteren Rand des inneren Knöchels verläuft. — Die untere Gelenkfläche des Talus kann unter Umständen auch abgesägt werden.

§. 87. Die Exarticulation im Sprunggelenke, Exarticulatio pedis (Enucleatio tibio-tarsea).

Anatomie. Das Tibiotarsalgelenk wird gebildet durch das untere breite Gelenkende der Tibia, welches mit der oberen Fläche des Talus verbunden ist und durch die beiden Malleolen, von denen der innere, kürzere (der Process. styloideus tibiae) durch eine kleine Facette mit der inneren Seitenfläche, der äussere, viel längere und stärkere (der Fibula angehörige) mit der äusseren Seitenfläche des Talus articulirt. Das Ende der Fibula, der äussere Knöchel, legt sich an den Calcaneus an. Die obere Gelenkfläche des Talus hat die Form einer halbirten, annähernd quer gestellten Rolle, die von vorne nach hinten convex, von rechts nach links seicht concav ist; sie steckt in dem durch die beiden Knöchel gebildeten, viereckig gabelförmigen Ausschnitte des Unterschenkels, dessen Gelenkflächen einander zugekehrt sind und erlaubt dem Gelenke die Bewegung der plantaren und dorsalen Flexion um eine quere Axe, ausserdem aber bei starker Plantarflexion des Fusses auch eine geringe seitliche Bewegung (Adduction und Abduction), deren Centrum in der Gegend des Mall. extern. liegt. Die obere Fläche des Talus ist vorn etwas breiter als hinten; sie ragt bei rechtwinkeliger Stellung des Fusses, in der Mittellage, nach vorne und nach hinten über die Gelenkfläche des Unterschenkels hinaus.

Die Kapsel des Sprunggelenkes ist sehr dünn, mit vielem Fett umwachsen, die Synovialis stellt einen weiten, mit mehreren Anhängen versehenen, gefalteten Sack dar, der das Talocruralgelenk, ausserdem die untere Gelenkverbindung zwischen Tibia und Fibula umschliesst. Die Kapsel wird verstärkt durch starke Seitenbänder, nach innen das Lig. deltoideum, vom unteren Rande des Mall. intern. zur Innenfläche des Talus, zum Sustentaculum am Calcaneus und zum Naviculare ziehend, nach aussen das Ligamentum talo-fibulare anticum und posticum und zwischen ihnen das Lig. calcaneo-fibulare, welche 3 Ligamente von vielen Anatomen als ein einziges Band mit 3 Schenkeln, von der Spitze des äusseren Knöchels strahlenförmig auseinandergehend, beschrieben wird. An der Vorderseite des Gelenkes liegen die Sehnen der Dorsalflexoren, bedeckt von der straffen Fascie und von fibrösen Bändern, welche von der Tibia zur Fibula ziehen, und zwar oberhalb der Gelenklinie das Lig. annulare, unterhalb derselben das Lig. cruciatum.

Sehr wichtig sind für sämmtliche Amputationsmethoden die Verhältnisse der Weichtheile um das Gelenk. Muskeln giebt es keine, sondern nur Sehnen und zwar an der Vorderseite von innen nach aussen die Sehnen des Tibial. antic., Extensor hallucis longus, Extensor digitor. commun. long., ausserdem die Vasa tibial. antic. und der Nervus tibial. anticus; hinter dem äusseren Knöchel die Sehnen der Peronei in einer Rinne der Fibula, hinter dem inneren Knöchel, bedeckt vom Lig. laciniatum intern., welches zwischen die Sehnen Scheidewände aussendet, die Sehnen des Tibialis postic., Flexor digitor. commun. longus und Flexor hallue. longus und die Vasa tibial. postic. sammt dem gleichnamigen Nerven. Nach hinten zu springt der Tendo Achillis stark vor; zwischen ihm und dem Calcaneus liegt ein Schleimbeutel. Die Haut in der Gegend des Sprunggelenkes ist sehr dünn, fettarm und auf der Fascie verschiebbar; über der hinteren und unteren Fläche des Calcaneus ist die Haut sehr derb, wenig verschiebbar, das subcutane Gewebe dick und fettreich; unter der am Fersenhöcker entspringenden fibrösen Fascia plantaris

liegt noch ein dickes Fettpolster dem Knochen auf. Das Periost des Calcaneus ist dick, sehr widerstandsfähig.

Als Anhaltspunkte für die Aufsuchung des Sprunggelenkes gelten die beiden Knöchel, die Gelenklinie zwischen Tibia und Talus liegt etwa $1^1/_2$ cm ober der Spitze des inneren Knöchels.

Die einfache Exarticulation im Talocruralgelenke kann selbstverständlich keinen brauchbaren Stumpf geben, denn ganz abgesehen davon, dass der Patient nicht auf eine Fläche, sondern auf zwei Spitzen, die beiden Malleolen, auftreten müsste, ist die eine dieser beiden Spitzen viel länger als die andere. Die Bestrebungen der Chirurgen gingen daher von jeher darauf, dem Exarticulationsstumpfe durch Absägen der Malleolen oder der ganzen Gelenkfläche und durch entsprechende Bedeckung eine zweckmässige Form zu geben. Durch allmälige Vervollkommnung der hiezu ersonnenen Verfahren bildeten sich die verschiedenen Modificationen der Operation aus, welche man als Typen der Amputation im Sprunggelenke bezeichnen kann und deren Indicationsstellung gegenwärtig eine ganz präcise geworden ist.

§. 88. Exarticulation des Fusses nach Syme (vergl. pag. 90, Fig. 14, pag. 93, Fig. 15 und pag. 98, Fig. 16 *EE*). Der Operateur steht wie bei den früher beschriebenen Amputationen des Fusses; während ein Assistent den Unterschenkel in horizontaler Lage hält, sucht der Operateur die Spitzen beider Malleolen auf und umfasst den Fuss von unten her so, dass der Daumen seiner linken Hand, wenn er am rechten Fusse operirt, an die Spitze des inneren, der Zeigefinger an die Spitze des äusseren Knöchels angelegt wird und die Sohlenfläche der Ferse zwischen beiden Fingern zu liegen kommt. In dieser Stellung führt er mit einem kurzen Amputations- oder einem starken spitzen Resectionsmesser einen Schnitt durch Haut und Weichtheile bis auf den Knochen, von der Spitze des äusseren Knöchels beginnend (am rechten Fusse), senkrecht herab gegen die Fusssohle, dann unmittelbar längs der aufgelegten Finger der linken Hand quer durch die Fusssohle und senkrecht nach aufwärts bis zur Spitze des inneren Knöchels, mit Erhaltung der Art. tibialis postica. Dann werden die Endpunkte dieses sog. Steigbügelschnittes durch einen zweiten, quer über den Fussrücken ziehenden Schnitt, welcher nach vorne zu leicht convex ist, verbunden. Der Operateur durchschneidet sofort die Strecksehnen an der Dorsalseite des Gelenkes, umschneidet den inneren, dann den äusseren Knöchel und eröffnet das Sprunggelenk an der vorderen Peripherie, vom unteren Ende der Tibia ausgehend. Nun fasst er den abzusetzenden (rechten) Fuss, indem er ihn mit der linken Hand von aussen umgreift, so dass der Daumen auf den Fussrücken, die übrigen Finger auf die Sohle aufgesetzt werden; mit dem senkrecht gegen die Malleolen aufgesetzten Messer trennt er die Seitenbänder des Gelenkes und luxirt den Fuss, ihn stark nach abwärts flectirend. Hierauf geht er zwischen die Gelenkflächen von Tibia und Fibula einerseits, vom Talus andererseits ein und löst die Kapsel von ihrer Insertion am hinteren Rande des Talus ab. Immer mehr und mehr wird der Fuss nach abwärts gedreht, so dass dem Operateur die Gelenkfläche des Talus vollkommen zugekehrt ist und er an die hintere Fläche des Knochens gelangt; mit dem senkrecht gegen den Calcaneus gerichteten Messer schält er sämmtliche Weichtheile von ihm ab (ohne das Gelenk zwischen Talus und Calcaneus zu eröffnen), dringt in den zwischen dem oberen Theile des Fersenhöckers und der Achillessehne befindlichen Schleimbeutel ein und trennt in kurzen bogenförmigen Zügen, sich stets

dicht am Knochen haltend, die Insertion des Tendo Achillis vom unteren Theile des Fersenhöckers los, wobei besonders darauf Rücksicht zu nehmen ist, dass die Weichtheile der Ferse nicht durchlöchert werden. So wird der ganze Calcaneus skeletisirt aus den Weichtheilen ausgelöst: dabei wird die Fersenkappe allmälig wie ein Handschuh umgestülpt und zum Schlusse noch die etwa bestehenden Verbindungen längs des Steigbügelschnittes von innen nach aussen durchschnitten. Der Fuss fällt jetzt ab und es bleibt am Stumpfe hängen die ganze Weichtheilhülle des Fersenhöckers und des Fersentheiles der Sohle in Gestalt eines hinteren, kappenförmigen Lappens.

Jetzt folgt die Absetzung der Gelenkenden des Unterschenkels. Der Lappen wird nach hinten geschlagen und retrahirt, der Unterschenkel schräg in die Höhe gehoben, der Operateur setzt das Messer senkrecht gegen den Knochen längs des hinteren Randes der Tibia auf, unmittelbar oberhalb der vertieften Gelenkfläche derselben, und führt einen Kreisschnitt in diesem Niveau um beide Unterschenkelknochen, durch die Weichtheile und das Periost bis auf den Knochen. Es ist überflüssig, ja sogar unzweckmässig, das Periost zurückzuschieben: der Operateur stellt sich sofort wie zur Amputation, also wenn es sich um die rechte Extremität handelt, an deren Aussenseite, fasst die Säge, setzt sie genau in den Kreisschnitt des Periostes ein und durchsägt die Knochen in querer Richtung, so dass die beiden Malleolen und eine dünne Schicht des überknorpelten Gelenkendes der Tibia wegfallen. Hierauf werden die Sehnen gekürzt, die Reste der Kapsel und der Synovialis sorgfältig exstirpirt, die Gefässe unterbunden und die Wundränder vernäht. Die Weichtheile des Fersenlappens bilden eine starre, halbkugelförmige Schale oder Kappe, sie legen sich daher nicht genau an den Knochenstumpf an, so dass zwischen ihnen und der Sägefläche ein leerer Raum übrigbleibt, in welchem sich Secret verhalten kann. Desshalb ist es zweckmässig, in die beiden hinteren Wundwinkel zwei kurze Drains einzulegen und eine genaue Compression auf den Lappen auszuüben, damit die Fersenkappe abgeflacht und mit der Sägefläche in Contact erhalten werde.

Ollier hat die Syme'sche Operation in der Weise modificirt, dass er den Calcaneus nach offener Durchtrennung der Achillessehne subperiostal auslöst; den so gewonnenen Weichtheilperiostlappen applicirt er bei Individuen unter 25 Jahren direct auf die gesunden Gelenkenden der Unterschenkelknochen, ohne selbst die Malleolen abzutragen; bei älteren Patienten oder bei Erkrankung der Gelenkenden resecirt er dieselben. Die Sehnenstümpfe der Extensoren werden mit den Muskeln des Plantarlappens vernäht. Bei jungen Leuten füllt sich der Fersenlappen ganz mit Knochenmasse aus; der neugebildete Knochen ist sogar beweglich.

§. 89. Exarticulation im Tibiotarsalgelenke mit Erhaltung eines Weichtheilknochenlappens aus der Ferse, Pirogoff's osteoplastische Amputation des Unterschenkels (vergl. pag. 90, Fig. 14, pag. 93, Fig. 15 und pag. 98, Fig. 16 *DD*).

Die Operation ist ausführbar, wenn der den Fersenlappen der Syme'schen Enucleation ausfüllende Theil des Calcaneus erhalten werden kann. Der Operateur und die Assistenten stehen gerade so wie

zur Syme'schen Operation. Der Operateur fasst den Fuss in derselben Weise, den Daumen und den Zeigefinger auf die Spitzen der Malleolen anlegend, dann führt er mit einem kurzen Amputations- oder einem starken Resectionsmesser vom hinteren Rande des äusseren Knöchels den Steigbügelschnitt nicht ganz senkrecht, sondern etwas schräg von hinten oben nach vorne unten zur Fusssohle, quer durch dieselbe und nach innen hinauf bis zum hinteren Rande des inneren Knöchels, in einer zum schrägen Anfangstheile des Schnittes parallelen Richtung. Dieser Schnitt wird sofort bis auf den Knochen vertieft. Dann folgt der quere Schnitt am Fussrücken, vom Anfangs- zum Endpunkte des Steigbügelschnittes, die Umschneidung der Malleolen und die Eröffnung des Sprunggelenkes ganz wie bei der Syme'schen Operation. Statt jedoch hierauf den Fersenhöcker auszulösen, präparirt man die Weichtheile nur von der hinteren Fläche des Talus und des obersten Theiles vom Calcaneus bis an das Niveau des Steigbügelschnittes ab. Der Fuss fällt nun nach vorne, indem er durch die Basis des Fersenlappens gehalten wird. Der Operateur stellt sich an die Seite der Extremität wie zur Amputation, also bei der rechten Extremität an die Aussenseite; der Assistent hält den Unterschenkel etwas schräg, das periphere Ende etwas höher als das Becken. In dieser Stellung hängt der enucleirte Fuss frei herab, so dass die Ebene, in welcher der Steigbügelschnitt verläuft, nahezu vertical zu liegen kommt. Ohne diese natürliche Lage zu modificiren, fasst der Operateur mit der linken Hand den Fuss an der Ferse (wie zur Amputation), führt die Säge zwischen den Gelenkflächen des Unterschenkels und des Talus durch, setzt sie auf den oberen Theil der hinteren Fläche des Calcaneus genau in der Ebene des Weichtheilschnittes senkrecht in querer Richtung auf und durchsägt den Calcaneus in der Ebene des Steigbügelschnittes, d. h. also längs einer, in der natürlichen Stellung des Fusses beim aufrechten Stehen etwas schräg von hinten oben nach vorne und unten verlaufenden Ebene. Statt des bei der Syme'schen Operation gebildeten kappenförmigen, hohlen Fersenlappens behält man somit einen soliden Lappen, dessen Wundfläche die Weichtheile des Fersenhöckers und in der Mitte die Sägefläche des Calcaneus zeigt. Nun folgt die Abtragung der Gelenkenden der Unterschenkelknochen, nachdem das Periost durch einen Cirkelschnitt durchtrennt worden war. Allein die Durchsägung wird nicht in ganz querer, sondern in einer etwas schrägen Richtung vorgenommen, so dass die Sägefläche parallel ist zur Sägefläche des Calcaneus. Zu diesem Zwecke hält der Assistent, wie schon erwähnt, den Unterschenkel mit dem unteren Ende etwas elevirt, nicht ganz horizontal, den Fersenlappen schlägt er nach hinten und legt ihn an die hintere Fläche des Unterschenkels an; der Operateur fasst mit der linken Hand den Stumpf, retrahirt die Weichtheile des vorderen Wundrandes, legt den Nagel des Daumens auf die Tibia unmittelbar oberhalb ihrer Gelenkfläche auf, setzt die Säge an diesem Punkte an und durchsägt die Unterschenkelknochen in einer von vorne nach hinten und von unten nach oben schrägen Ebene, so dass also der vordere Rand des Stumpfes weiter nach abwärts reicht als der hintere Rand und die Sägefläche des Unterschenkels in der natürlichen aufrechten Stellung des Patienten parallel zu der Sägefläche des Calcaneus schräg von oben und hinten nach unten und vorne

stehen würde. Es versteht sich von selbst, dass die überknorpelten Theile der Tibia vollständig abgetragen werden müssen. Nachdem die Reste der Synovialis vollständig exstirpirt, die Sehnen gekürzt und die Gefässe unterbunden sind, wird der Fersenlappen nach vorne geschlagen und dem Unterschenkelstumpfe angepasst. Wenn die Operation lege artis ausgeführt worden war, so legen sich die beiden Sägeflächen genau an einander, obschon die Sägefläche des Calcaneus viel kleiner ist als die der Unterschenkelknochen; der vordere Wundrand soll genau im Niveau des vorderen Randes der Tibia stehen; ragt er zu sehr über denselben hervor, so ist die Verbindung zu locker und er muss dann mit der Scheere zugeschnitten werden. Die Vereinigung des Fersenlappens mit dem Unterschenkel geschieht entweder ausschliesslich durch versenkte und oberflächliche Weichtheilnähte, welche bis auf den Knochen reichen, oder was sicherer ist, man nagelt den Calcaneus mittelst eines Stahlstiftes auf die Sägefläche der Tibia auf und vernäht die Weichtheile, indem man ein ganz kurzes Drain beiderseits in den hinteren Wundwinkel einlegt. Hierauf folgt der typische Verband, durch welchen eine genaue Compression auf den Fersenlappen ausgeübt wird, damit er sich nicht verschiebe und die Sägeflächen nicht auseinanderklaffen.

§. 90. Die beiden Sägeflächen heilen, wenn der Knochen gesund ist, innerhalb 4—5 Wochen durch knöchernen Callus zusammen und der Patient kann mit vollkommener Sicherheit auf die Ferse auftreten. Damit aber der Stumpf brauchbar sei, muss die Gehfläche desselben annähernd die gleiche sein, wie bei der normalen Stellung des Fusses, d. h. die untere Fläche des Calcaneus sammt den sie bedeckenden Weichtheilen und nicht die hintere Fläche des Fersenhöckers. Diese hintere Fläche unterhalb der Insertion der Achillessehne ist nämlich ausserordentlich empfindlich gegen Druck: jeder feste Verband des Unterschenkels und Fusses veranlasst gerade an dieser Stelle am allerersten Schmerz und Decubitus. Es ist durchaus irrationell, den hinteren Theil des Fersenbeines, das was man Haken nennt, zur Bedeckung des Unterschenkelstumpfes verwenden zu wollen. Von der Richtung der Sägefläche des Calcaneus und der Unterschenkelknochen hängt es ab, in welcher Stellung der Fersenlappen dem Stumpfe aufgesetzt wird. Wenn man, wie es in manchen Handbüchern heisst, den Steigbügelschnitt von den Malleolen senkrecht nach abwärts führt und den Calcaneus in derselben, mit der Längsaxe des Unterschenkels parallelen Ebene und dann die Unterschenkelknochen in querer Richtung, also senkrecht auf die Längsaxe, durchsägt, so stehen die beiden Sägeflächen in einem rechten Winkel zu einander und man muss, um sie mit einander in Contact zu bringen, den Fersenlappen um 90^0 nach oben und vorne drehen. Dadurch kommt aber die untere Fläche der Ferse nach vorne und die hintere nach unten zu liegen, und der Operirte muss mit der empfindlichen, zu Decubitus geneigten Partie unmittelbar über der Insertion der Achillessehne auftreten, wodurch die Brauchbarkeit des Stumpfes wesentlich beeinträchtigt wird. Dass trotzdem das Gehen bei derartig in früherer Zeit Operirten möglich war, liegt meines Erachtens daran, dass der Fersenlappen, wenn er nicht angenagelt wird, was früher nicht geschah, während der Hei-

lung stets etwas nach rückwärts sank, wodurch die untere Fläche der Ferse statt ganz nach vorne zu sehen, sich mehr nach abwärts drehte. Die früher beschriebene Schnittführung schräg von hinten oben nach vorne unten gestattet es, statt der in rechtem Winkel gegen einander gewendeten zwei zu einander parallele Sägeflächen zu bilden, so dass bei der Anpassung des Fersenlappens derselbe nicht nach vorne gedreht, sondern einfach in die Höhe geschoben zu werden braucht, wodurch die untere Fläche desselben auch am Stumpfe nach unten gewendet bleibt und der Patient mit derselben Partie der Ferse auftritt, mit welcher der Fuss normalerweise den Boden berührt (Günther, Volkmann).

§. 91. Die schräge Schnittführung bei der Bildung des Fersenlappens ist gleichzeitig das beste Mittel zur Vermeidung eines Uebelstandes, der von vielen Chirurgen als wesentlicher Nachtheil der Pirogoff'schen Operation vorgeworfen wird, dass der Calcaneus nicht an die Sägefläche des Unterschenkels herangebracht werden kann, sondern dass die beiden Wundränder nach vorne zu weit auseinanderklaffen. Man hat diese Schwierigkeit auf die verschiedenste Weise zu erklären versucht und in der That kann sie verschiedene Gründe haben. Zunächst die fehlerhafte Ausführung der Operation. Wird der Steigbügelschnitt zu weit nach vorne, nicht an den hinteren Rand der Spitze der Malleolen, verlegt und senkrecht nach abwärts oder gar, wie es wohl vorkommt, in schräger Richtung von vorne oben nach hinten unten geführt und später der Calcaneus in derselben Richtung durchsägt, dann sind die Weichtheile an der Basis des Fersenlappens zu kurz, der Zwischenraum zwischen hinterem Rande der Tibia und hinterem Rande des Calcaneus zu klein, um die Drehung des letzteren nach vorne zu gestatten: sein hinterer Rand stemmt sich gegen die Sägefläche der Tibia und nach vorne zu klaffen beide Sägeflächen. Dasselbe geschieht, wenn die Unterschenkelknochen schräg von vorne oben nach hinten unten durchsägt werden. — Führt man die Operation genau nach der Vorschrift Pirogoff's aus, d. h. durchsägt man den Calcaneus dicht hinter dem Sustentaculum tali senkrecht auf die Axe des Knochens (nicht parallel zur Axe des Unterschenkels), so kann nach v. Linhart die Anpassung schwierig sein, wenn die Fusswurzelknochen an und für sich klein und die Sohle wenig gewölbt ist. In diesem Falle müsste man nachträglich noch ein Stück des Unterschenkels oder des Calcaneus absägen. Die grösste Bedeutung für die Anpassung des Calcaneus an den Unterschenkel hat die anormale Stellung des Fusses vor der Operation. Wenn man nicht wegen Trauma, sondern wegen irgend einer chronischen Affection operiren muss, welche dem Patienten schon längere Zeit hindurch das Gehen unmöglich gemacht hatte, so ist der Fuss gewöhnlich in Equinus- oder in Equinovarus-Stellung fixirt. Es ist diess die bekannte Ruhelage, welche der Fuss vermöge seiner eigenen Schwere einnimmt, wenn das Individuum ausgestreckt liegt und die Muskeln nicht functioniren, also im Schlafe, und welche man auch in der Regel am Cadaver vorfindet, wie sie durch die Todtenstarre festgehalten wurde. Bei chronischen Affectionen des Fusses bildet sich, wenn die rechtwinkelige Beugung im Sprunggelenke nicht durch einen entsprechenden Verband gesichert ist, diese Equinovarus-Stellung um so gewisser heraus, je weniger der Patient

der Schmerzen halber im Stande ist, den Fuss activ zu bewegen. Wird nun in einem derartigen Falle die Pirogoff'sche Operation in der gewöhnlichen Weise ausgeführt, so begegnet man nach der Durchsägung des Calcaneus einem unüberwindlichen Widerstande bei dem Versuche, den Fersenlappen anzupassen, einfach desshalb, weil der Fuss in Equinusstellung fixirt war und man keinen Angriffspunkt hat ihn zu redressiren, wozu ja schon an dem intacten Fusse ein gewisser Kraftaufwand notwendig ist. Man hat vorgeschlagen, in solchen Fällen die Achillessehne zu durchschneiden; diess hat jedoch gar keinen Effect, denn das Hinderniss liegt in der Schrumpfung der sämmtlichen Weichtheile um das Gelenk, der Fascien, Bänder u. s. w. Das einfachste und zugleich das wirksamste Mittel, um die Schwierigkeit zu umgehen, ist das Redressement des Spitzfusses vor der Operation: am Besten führt man dasselbe mehrere Tage vorher in der Narkose aus und legt einen festen Verband an, welcher den Fuss in der normalen oder sogar in dorsalflectirter Stellung immobilisirt. Wenn es aber nicht anders möglich ist, so redressire man den Fuss unmittelbar vor Beginn der Operation und lasse ihn in Dorsalflection mittelst eines elastischen Bindenzügels durch einen Assistenten festhalten. Ich glaube, dass der Widerstand, den man zuweilen am Cadaver bei der Anpassung des Calcaneus findet, selbst nach regelrecht durchgeführter Operation, ebenfalls durch die Spitzfussstellung zu erklären ist, die man eben häufig übersieht. Ich habe wenigstens, als ich bei den Operationscursen auf die Sache zu achten begann, gesehen, dass die Anpassung leicht war, wenn man vor Beginn der Operation den Fuss in die normale Lage bringt, wozu beiläufig gesagt, besonders im Winter, wenn die Cadaver in der Kälte aufbewahrt werden, eine gar nicht unbedeutende Kraft angewandt werden muss; sowie man nicht mehr den längeren Hebelarm des Fusses zum Redressement benutzen kann, sondern einzig und allein am Fersenlappen ziehen soll, kommt man zu keinem genügenden Effecte.

§. 92. Das Bestreben, eine möglichst breite Gehfläche an der unteren Fläche der Sohle zu gewinnen, hat zu mancherlei Modificationen der Pirogoff'schen Operation geführt, von denen die bekannteste die von Le Fort ist. Sie besteht im Wesentlichen darin, dass der Calcaneus in der horizontalen Ebene durchsägt wird. Der plantare Schnitt beginnt 3 cm vor und unterhalb des Malleolus internus unmittelbar hinter der Tuberositas ossis navicularis, geht schräg nach vorne um den inneren Fussrand im Niveau der hinteren Ränder der Keilbeine durch die Fusssohle in einem nach vorne zu convexen Bogen bis zum äusseren Fussrande, hinter der Tuberositas metatarsi V. vorüber und endet 2 cm unterhalb des Malleolus externus; dann werden die beiden Endpunkte dieses Schnittes durch einen dorsalen, nach vorne zu convexen Bogenschnitt verbunden, welcher etwas nach vorne von der Chopart'schen Gelenklinie verläuft. Der Fuss wird nun plantarflectirt, der Dorsallappen bis zum Sprunggelenke zurückpräparirt, und dasselbe wie bei der Pirogoff'schen Operation eröffnet. Nach Le Fort soll nun der Fuss im Gelenke zwischen Talus und Calcaneus enucleirt und dann der letztere horizontal abgesägt werden; nach Chauvel und Esmarch legt man die obere Hälfte der Hinterfläche des Calcaneus frei, wie bei der Pirogoff'schen Operation, setzt eine Stichsäge hinter den oberen

Rand der Tuberositas calcanei und sägt das obere Drittel des Fersenbeines in einer horizontalen Ebene bis ins Chopart'sche Gelenk hinein ab. Hierauf durchtrennt man die Gelenkverbindung zwischen Calcaneus und Cuboideum, sägt dann die Enden der Unterschenkelknochen in horizontaler Ebene ab und vereinigt den Fersenlappen mit dem Unterschenkel, eventuell durch die Knochennaht. Der Patient tritt somit mit seiner normalen Sohlenfläche auf, nur ist der Unterschenkel kürzer als der gesunde. Eine sehr breite Vereinigungsfläche erhält man, wenn man den Calcaneus bogenförmig concav und die Unterschenkelknochen convex absägt (P. Bruns). Gewisse Modificationen der Pirogoff'schen Operation sind unter besonderen Umständen von Vortheil: so die Vereinigung des nach Pirogoff abgesägten Proc. posterior calcanei mit der unteren Fläche des durchsägten Talus (Hancock, Matwejew), oder die Vereinigung des letzteren mit der unteren Hälfte des horizontal durchsägten Calcaneus (Kranzfeld).

Wenn man sich bei der Pirogoff'schen Operation überzeugt, dass der hintere Abschnitt des Calcaneus erkrankt ist, so braucht man nicht sofort das Verfahren aufzugeben und nach Syme zu operiren, sondern man kann aus dem abgesägten Theile alles Krankhafte durch Ausschaben entfernen, und wenn auch nur eine dünne Knochenschale der Corticalis, ja selbst nur das Periost zurückbleibt, so wird dadurch der Zweck der Operation erreicht: die Knochenschale füllt sich mit Granulationen aus, dieselben verknöchern und es tritt eine knöcherne Verbindung zwischen Calcaneus und Unterschenkelknochen ein.

Ueberhaupt geschieht es sehr selten, dass die knöcherne Vereinigung nach der Pirogoff'schen Operation ausbleibt und wenn diess der Fall ist, so geschieht es keineswegs wegen mangelhafter Fixirung des Calcaneus, z. B. weil keine Knochennaht angelegt worden war. Ich habe gesehen, dass die Weichtheilwunde nicht per primam heilte, dass bei ungeberdigen Säufern die Sägeflächen einige Tage nach der Operation ganz auseinandergefallen waren, und trotzdem trat allmälig Vereinigung der granulirenden Knochen und Heilung mit fester knöcherner Narbe ein. Wenn trotz Heilung der Weichtheilwunde der Calcaneus beweglich bleibt, so kann man fast sicher sein, dass der Knochen im Innern erkrankt ist; gewöhnlich ist ein Recidiv der tuberkulösen Ostitis im Reste des Calcaneus vorhanden. In solchen Fällen muss man die Wunde öffnen und den cariösen Herd gründlich exstirpiren, wohl auch den Knochen mit dem Thermocauter sticheln, um eine kräftige Reaction anzuregen. Ich pflege dann den Fersenlappen nicht sofort mit dem Unterschenkel zu vernähen, sondern die Wunde offen zu lassen, mit Jodoform zu behandeln und erst die kräftig granulirenden Knochenflächen anzufrischen und secundär durch die Knochennaht oder durch Stahlstifte zu vereinigen.

§. 93. Ausser den besprochenen Methoden der Absetzung des Fusses giebt es noch die quere Amputation desselben, welche man an jeder beliebigen Stelle ausführen kann, indem man den Fuss als Ganzes betrachtet und ihn in transversaler Richtung abträgt, ohne sich um die Gelenklinien, die Zahl der Knochen u. s. w. zu kümmern. Dabei ist nur der Grundsatz zu beobachten, dass die Weichtheile der Sohle zur Bedeckung des Stumpfes verwendet werden. Es hat diess insofern einen

Vortheil, als man, wenn es bei den typischen Exarticulationen sich herausstellt, dass die Knochen des Stumpfes noch zum Theil erkrankt sind, diese Partien durch einen Sägeschnitt amputiren kann, statt die nächst höhere Exarticulation zu unternehmen.

Therapeutischer Werth der für den Fuss anwendbaren Amputationsmethoden. Nach Erörterung der einzelnen Verfahren ist es wohl möglich über den therapeutischen Werth derselben im Zusammenhange zu sprechen. Zunächst handelt es sich dabei um die Stellung, welche der Amputationsstumpf nach der Heilung annimmt, wenn er functionirt. Es ist nämlich nach dem in den allgemeinen Bemerkungen Gesagten verständlich, dass bei dem Gebrauche des Stumpfes als Stütze für den Körper die Belastung anders vertheilt wird als beim normalen Fusse, und daher auch Modificationen in der Art und Weise, wie diese Belastung getragen wird, erfolgen müssen. Bestände der Fuss aus einem einzigen platten Knochen, welcher im rechten Winkel an dem Unterschenkel unbeweglich angesetzt wäre, so würde die Amputation desselben einzig und allein die Grösse der Gehfläche vermindern, aber sonst keinerlei Veränderung in der Haltung und im Gange herbeiführen. Nun besteht aber der Fuss aus einer Menge einzelner, mehr oder minder beweglicher Knochen, deren Stellung zu einander ebenso wie die Stellung des Fusses als Ganzen zum Unterschenkel wechseln kann und wechseln muss, wenn auch nur ein Stück des gesammten complicirten Apparates hinweggenommen wird. Je wichtiger unter normalen physiologischen Umständen die Rolle eines jeden einzelnen Skelettheiles des Fusses im Verhältniss zum Ganzen ist, desto eingreifender wird die Veränderung sein, wenn dieser Skelettheil entfernt wird, und zwar bezieht sich diess nicht allein auf die primäre Form des Stumpfes, wie sie durch die Operation direct herbeigeführt wird, sondern auch auf die secundäre Umbildung desselben, welche erst durch den Gebrauch der Extremität zu Stande kommt, wobei selbstverständlich der Gebrauch derselben zunächst ohne Prothese ins Auge zu fassen ist.

Die Exarticulation aller Zehen in den Metatarsophalangealgelenken hat gar keinen Einfluss auf die Stellung des Fusses: derselbe wird allerdings um die Zehen verkürzt, aber, da die Phalangen nicht als Stützpunkte dienen, so wird der Patient mit dem amputirten Fusse gerade so auf die Capitula der Metatarsi auftreten wie mit dem gesunden. Die Exarticulation des Metatarsusknochens der grossen Zehe, ja selbst die Amputation eines Theiles desselben beraubt, wie schon früher erwähnt, den Fuss seines Hauptstützpunktes am vorderen inneren Fussrande, sie entzieht der Wölbung von hinten nach vorne ihre vordere Basis, das Gewölbe hängt also gewissermaassen in der Luft, die ganze Belastung beim Auftreten mit dem Stumpfe fällt demnach auf die Capitula der äusseren Metatarsi, die derselben nicht gewachsen sind. Folge davon ist, dass der Fuss sich in Valgusstellung stellt und zugleich von den Muskeln in krampfhafter Dorsalflexion gehalten wird, damit ein Theil der Belastung auf die Ferse übertragen werde und der Druck der Körperlast auf die vordere Gelenkfläche des 1. Keilbeines, resp. auf die Sägefläche des 1. Metatarsus und auf die Capitula der schwachen vier äusseren Metatarsi nicht zu stark werde. Der Operirte tritt also in der Stellung des Pes valgo-calcaneus auf, die Sehnen der Zehenstrecker sind gespannt, hervortretend, der Gang, besonders bergan, ist schmerzhaft. — Die Exarticulation eines anderen Metatarsus als des 1. hat gerade so wenig Bedeutung als die Exarticulation aller vier äusseren Metatarsi, weil der Fuss seinen vorderen Stützpunkt am inneren Rande behält und vom äusseren, resp. vom vorderen Rande der Wölbung nur ein Theil entfernt wird: es wird gleichsam eine mehr oder minder breite Bresche aus derselben ausgebrochen, ohne dass die Integrität ihrer Unterstützung beeinträchtigt würde. Wie wichtig die Erhaltung des Metatarsus der grossen Zehe ist, geht daraus hervor, dass derselbe allein genügt, um die Last des ganzen Körpers zu tragen. Hat man nämlich den ganzen äusseren Theil des Fusses amputirt, so dass nur Talus, Calcaneus, Naviculare, Cuneiforme I. und Metatarsus und Phalangen des Hallux zurückbleiben, so vermag der Operirte nicht nur auf seinem Stumpfe aufzutreten, sondern er kann sich sogar „auf die Zehen stellen", resp. den Körper auf dem Capitulum metatarsi I. in plantarer Flexion des Fusses balanciren.

Nach der Exarticulation nach Lisfranc, sowie nach der Amputation sämmtlicher Metatarsi fällt allerdings ebenfalls der vordere Stützpunkt am inneren Fussrande weg, allein es wird gleichzeitig auch die ganze vordere Hälfte des Fusses entfernt und die ganze Belastung vertheilt sich auf die hintere Hälfte, welche ihre normalen Stützpunkte behalten hat, nämlich die Ferse und den äusseren Fussrand. Der am-

putirte Fuss stellt sich beim Auftreten etwas in Varoequinus-Stellung, also in Plantarflexion und Rotation nach einwärts, und der Operirte geht auf seinem Stumpfe wie auf dem normalen Fusse, nur fehlt ihm die sog. Abwickelung der Sohle vom Boden beim Schreiten, es sei denn, dass durch eine elastische Prothese (also z. B. durch einen aus solidem Kautschuk nachgebildeten Vordertheil des Fusses) oder durch eine cylindrisch geformte Sohle (Lauenstein) das Fehlende ersetzt werde.

Ueber die Form des Stumpfes nach den verschiedenen Amputationen des Tarsus und die Anpassung desselben an seine Functionen herrschten lange Zeit die widersprechendsten Anschauungen, wesshalb auch die Urtheile über die Brauchbarkeit der einzelnen Operationsmethoden ungemein verschieden waren. Nach der Chopart'schen Exarticulation können die beiden Tarsusknochen, Talus und Calcaneus, unmöglich in ihrer normalen Stellung zu einander bleiben, denn schon unmittelbar nach der Operation stellt sich der Stumpf in Plantarflexion und beim Auftreten bildet sich später eine eigenthümliche Drehung der Knochen aus, die zuerst durch v. Linhart gewürdigt worden ist. Vergleicht man nämlich den sagittalen Durchschnitt eines normalen Fusses mit dem Durchschnitte durch einen Chopartstumpf, auf welchem der Patient längere Zeit gegangen ist, so fällt sofort folgender Unterschied auf. Während im sagittalen Durchschnitte des normalen Fusses die Längsaxe von Calcaneus und Talus zusammengenommen eine gerade Linie bildet, welche gegen die Horizontale schräg von hinten unten nach vorne oben geneigt ist und sich in derselben Richtung mit der verticalen Richtung des Tibiadurchschnittes kreuzt, steht im sagittalen Durchschnitte des Chopart'schen Stumpfes die gleiche Axe in einer horizontalen Ebene parallel zur Sohlenfläche; sie hat sich um eine Axe gedreht, die man sich quer durch die Gelenkverbindung zwischen Talus und Calcaneus gezogen denken kann; sie kreuzt sich somit im rechten Winkel mit der Längsaxe der Tibia. Von aussen, von der Seite des Malleolus externus gesehen, erscheint die Drehung des Fersenbeins noch viel auffallender. Der Operirte tritt demnach auf den Kopf des Talus und auf den vorderen Theil des Calcaneus auf; die Stellung beider Knochen ist ganz ähnlich derjenigen, welche wir beim Pes varo-equinus wahrnehmen. Die Achillessehne ist nicht retrahirt, sondern erschlafft; die ganze Stellungsveränderung von Talus und Calcaneus kommt also nicht durch Contractur derselben, sondern nur durch den Einfluss der Körperschwere, welche die Drehung im Tibiotarsalgelenke bewirkt, zu Stande, während die Verbindung zwischen Talus und Calcaneus ganz normal bleibt und namentlich keine Subluxation des Talus nach vor- und abwärts auf der Gelenkfläche des Calcaneus stattfindet, wie Szymanowski glaubte. Das Tibiotarsalgelenk ist übrigens vollkommen erhalten, nicht ankylosirt; die abweichende Stellung derselben wird nur dadurch fixirt, dass die hintere Kapselwand und das Lig. talo-fibulare posticum durch die andauernde Annäherung ihrer Insertionspunkte stark geschrumpft sind. Die Narbe berührt den Boden nicht, sondern der Patient tritt auf die Weichtheile der Sohle auf, welche entsprechend den Knochen etwas abgeplattet, breit gedrückt sind; die Ferse proëminirt stark nach rückwärts, die Achillessehne ist von aussen kaum zu fühlen, sondern tief gegen die Unterschenkelknochen angedrückt. Die Erhebung der Ferse, resp. die Drehung im Sprunggelenke, bildet sich aus, sobald der Patient auf seinem Stumpfe zu gehen beginnt, selbst wenn zu dieser Zeit das Tibiotarsalgelenk noch vollkommen beweglich ist (v. Linhart), während die Fixirung durch die Weichtheilschrumpfung wahrscheinlich erst in der Länge der Zeit erfolgt.

Ueber die definitive Form des Stumpfes nach der Exarticulation sub talo besitzen wir Angaben von v. Linhart. Es ist bewiesen, dass der Patient nach dieser Operation auch ohne Prothese vollkommen gut geht, allerdings mit etwas verkürzter Extremität. Die Haut über der Ferse ist runzelich gefaltet, die Sohle platt und breitgedrückt, ein dickes Weichtheilpolster bildend; der Talus steht mit seiner oberen Gelenkfläche fast horizontal, die vordere Gelenkfläche liegt nicht schräg von oben hinten nach vorne unten, wie beim normalen Fusse, sondern nahezu senkrecht; es hat sich somit im Tibiotarsalgelenke eine Drehung um die quere Axe in der Richtung der Dorsalflexion vollzogen. Diese Drehung kommt ebenfalls durch den Einfluss der Körperschwere zu Stande; sie war auch in einem Falle v. Linhart's, welcher wegen eines hochgradigen paralytischen Pes varo-equinus operirt worden war, vorhanden, so zwar, dass der Talus, welcher unmittelbar nach der Operation fast senkrecht stand, sich durch den Einfluss des Gehens horizontal stellte. Der Patient tritt mit der unteren Gelenkfläche des Talus auf, welche parallel zur Sohle steht.

Die Exarticulation im Sprunggelenke nach Syme hat vor der supramalleo-

lären Amputation den grossen Vorzug, dass der Patient auf seinen Stumpf ohne Prothese aufzutreten vermag, allerdings nur, wenn die Bedeckung der Ferse gesund und gut erhalten ist. Wenn diess nicht der Fall ist und man den Knochenstumpf, wie es v. Dumreicher that, durch einen vorderen grösseren und einen hinteren kleineren Lappen bedecken muss, dann ist das Auftreten nur mit einem künstlichen Hülsenfusse möglich. Durch die Erhaltung des ganzen Periostes des Calcaneus nach dem Vorgange Ollier's nähert sich die Syme'sche Operation in ihrem Endresultate ganz der Pirogoff'schen; die Extremität verliert auch weniger von ihrer Länge. Sonst beträgt die Verkürzung nach der Syme'schen Operation soviel als die Höhe des Talus und Calcaneus zusammengenommen, also mindestens 5—6 cm.

Einen ausserordentlich brauchbaren Stumpf giebt die Pirogoff'sche Operation; seine Hauptvortheile sind die geringere Verkürzung der unteren Extremität, welche etwa 2—2½ cm beträgt, ausserdem der feste knöcherne Stützpunkt der unteren Fläche des Calcaneus sammt ihrer vollkommenen Weichtheilbekleidung. Der Umstand, dass die Gehfläche eine kleine ist, kommt dabei nicht in Betracht, denn der Patient tritt auf derselben gerade so auf, wie auf dem normalen Fusse; bei regelrecht ausgeführter Operation bildet der Calcaneus den Abschluss der Unterschenkelknochen in der Verlängerung ihrer Axe. Damit aber diese Vortheile durch die Pirogoff'sche Operation erreicht werden, muss die Bildung des Fersenlappens, besonders die Durchsägung des Calcaneus, genau nach den bei Besprechung der Methode entwickelten Principien geschehen. Nach der Enucleatio sub talo, nach der Syme'schen, der Pirogoff'schen Operation und der Le Fort'schen sowie den anderen Modificationen der letzteren tritt der Patient wie mit einem Stelzfusse auf, d. h. er schreitet, indem er mit dem Beine eine Pendelbewegung in einem Halbkreise nach aussen macht, um den Fuss vorzusetzen. Der normale elastische Gang, mit Abwickeln der Sohle vom Boden, ist nur möglich, wenn der Operirte eine Prothese trägt.

§. 94. Nach dem Gesagten ist es kaum mehr nothwendig, auf die Wahl der einzelnen Operationsmethoden zur Absetzung des Fusses näher einzugehen. Der Hauptgrundsatz dabei ist immer der: man amputire so weit als möglich peripher, wenn dabei die wichtigsten Stützpunkte des Fusses erhalten werden können; ist diess aber nicht der Fall, so wähle man die nächst höhere Amputationsstelle, welche das Auftreten des Stumpfes möglichst in der normalen physiologischen Weise gestattet. Im Allgemeinen ist es allerdings Regel bei allen Amputationen überhaupt, so viel als möglich von der Extremität zu erhalten: beim Fusse handelt es sich aber nicht in erster Linie darum, ein möglichst langes Stück, sondern ein möglichst brauchbares Stück des Fusses zu erhalten, was nicht immer gleichbedeutend ist. Wenn z. B. die grosse Zehe mit ihrem Metatarsus erkrankt ist, während die 4 äusseren Metatarsi gesund sind, so ist es besser, den ganzen Metatarsus zu opfern und die Exarticulation nach Lisfranc zu machen, als die grosse Zehe mit ihrem Metatarsus allein zu exarticuliren.

Wenn die Lisfranc'sche Operation möglich ist, mache man nicht die Chopart'sche, wenn letztere möglich ist, nicht die Exarticulatio sub talo u. s. w. Wenn der äussere Theil des Fusses zerstört, aber der innere intact ist, so mache man die Amputation in der Längsebene des Fusses, indem man Sprung- und Fersenbein und die Continuität der Knochen an der inneren Seite: Kahn-, 1. Keilbein, Metatarsus und Phalangen des Hallux zu erhalten trachtet.

Amputation des Unterschenkels.

§. 95. Von den beiden Unterschenkelknochen trägt nur der stärkere, die Tibia, die Körperlast; die Fibula dient in ihrem oberen Theile als Ansatzknochen für die Muskulatur, in ihrem unteren bildet sie mit der Tibia zusammen die Gabel, in welcher das Sprungbein articulirt, und dient gewissermaassen als Schiene, um

das Ausweichen des Fusses nach aussen zu verhindern. Nach der Amputation des Unterschenkels kann der Operirte sich nur ausnahmsweise auf die Sägefläche der Tibia stützen; er bedarf gewöhnlich einer Prothese, deren Angriffspunkte der vordere Halbkreis der Peripherie des Unterschenkels unmittelbar unterhalb des Kniegelenks, der Tuber ischii oder der horizontale Ast des Schambeins sind, je nachdem der Patient einen Hülsenstumpf oder einen Stelzfuss trägt. Die Vertheilung der Weichtheile am Unterschenkel lässt drei übereinanderliegende Abschnitte unterscheiden, innerhalb welcher die Amputation ausgeführt werden kann: 1. Die Gegend unmittelbar über den Malleolen. Hier sind die Knochen fast nur von Haut und Sehnen umgeben. Daraus ergiebt sich, dass an dieser Stelle nur der Cirkelschnitt mit Bildung einer Hautmanchette möglich ist. 2. Die Gegend der Wade. Die Wade stellt den Abschnitt eines schräg nach innen und hinten gerichteten Ellipsoides dar, welches durch zwei dicke Muskellagen, eine oberflächliche (Gastrocnemius und Soleus) über das Niveau der beiden Unterschenkelknochen nach hinten hervorragende, und eine tiefe (die Muskelbäuche der Beuger), zwischen beiden Knochen liegende gebildet wird. An der vorderen Seite des Unterschenkels ist der mediale Abschnitt, die innere Fläche der Tibia, ganz von Muskeln entblösst, der laterale ist bedeckt von den zu einer einzigen Masse verschmolzenen Muskelbäuchen der Strecker (Tibialis anticus, Extensor digitor. commun. long. und Extensor halluc. long.), welche in dem Raume zwischen Tibia und Fibula liegen. Zwischen medialer und lateraler Fläche proëminirt nach vorne zu die scharfe Kante der Tibia, nur von Haut bedeckt. Die Peronei an der Aussenseite haben wegen ihres geringen Volumens keine besondere Bedeutung. Aus dieser Anordnung ergiebt sich, dass zur Bedeckung des Stumpfes im Falle eines Lappenschnittes eigentlich nur ein Hautmuskellappen schief nach innen und hinten gebildet werden kann, der sämmtliche Weichtheile der Wade enthält. 3. Die obere Epiphysengegend, welche vom Kniegelenk nach abwärts bis zu einer Linie reicht, die man sich quer unterhalb des Köpfchens der Fibula durchgezogen denkt. In diesem Bereiche finden sich nur an der hinteren Seite Muskeln, nach vorne zu ist die Tibia bloss von Haut bedeckt. Die Amputation unterhalb des Wadenbeinköpfchens giebt noch einen brauchbaren Stumpf, weil sich das kurze Stück des Unterschenkels in Beugung stellt und der Operirte sich auf dasselbe stützen kann, indem er auf der Prothese kniet; dagegen ist die Amputation noch höher oben, über der Spina tibiae ganz unzweckmässig. Man hat früher die Wadengegend als den Locus electionis, die Supramalleolar- und die obere Epiphysengegend als Loci necessitatis bezeichnet.

Der Amputirte kann entweder mit einem Stelzfusse gehen, indem er sich mit gebeugtem Knie auf die Prothese stützt, oder der Stumpf steckt in einer hohlen Hülse, deren Rand sich einerseits an den Unterschenkel unterhalb des Kniegelenks stemmt, während sie andererseits mittelst zweier seitlicher Schienen, die durch einen gepolsterten hinteren Halbring verbunden sind, Stützpunkte am Ischion, am Gesässe und am Ramus horizontalis ossis pubis findet. Der Stelzfuss ist für den täglichen Gebrauch practischer als der Hülsenfuss: nur darf dann der Stumpf nicht zu weit nach hinten hervorstehen, wenn er nicht hinderlich sein soll.

Die Hauptschwierigkeit bei der Amputation des Unterschenkels bildet die vordere Kante der Tibia und der vordere Rand der Sägefläche, welche unter allen Umständen gerade von der dünnsten, nur aus Haut bestehenden Weichtheilpartie bedeckt werden. Diess ist besonders der Fall an beiden oberen Dritteln des Unterschenkels. Abgesehen davon, dass die Haut am vorderen Umfange des Amputationsstumpfes durch den Druck von innen her leicht gangränös wird, kommt es auch vor, dass an dieser Stelle die Narbe mit dem Knochen verwächst und der Stumpf später fortwährenden Entzündungen in Folge von Druck und Reibung ausgesetzt ist. Diesen Uebelstand hat man durch vielfache Modificationen der Amputation zu vermeiden getrachtet; in neuester Zeit gehen unsere Bestrebungen darauf, dem Operirten die Möglichkeit des directen Auftretens mit dem Amputationsstumpfe zu geben, d. h. die Sägefläche analog wie bei der Pirogoff'schen Operation mit einem Weichtheil-Knochenlappen zu bedecken.

§. 96. Wenn man die früher aufgestellte Eintheilung beibehält, so kann man am Unterschenkel folgende Amputationstypen unterscheiden: a) die supramalleoläre Amputation mittelst zweizeitigen Cirkelschnittes; b) die Amputation in der Wadengegend oder im mittleren Drittel. Für dieselbe passt der Cirkelschnitt oder der doppelte Lappen-

schnitt, mit Bildung eines vorderen kleinen, nur aus Haut bestehenden, und eines hinteren grösseren Hautmuskellappens. c) Die Amputation im oberen Drittel, wobei der Cirkelschnitt und der doppelte Lappenschnitt mit grossem hinteren oder, wenn diess nicht möglich sein sollte, auch mit grossem vorderen Lappen indicirt ist. Der hintere grosse Hautmuskellappen kann mittelst Durchstichs oder von aussen nach innen gebildet werden. Cirkel- und Lappenschnitte werden auf die bekannte Weise ausgeführt. Das Zurückpräpariren der Manchette erleichtert man sich bei muskulösen Extremitäten, indem man längs der vorderen Tibiakante einen Längsschnitt durch dieselbe führt. Eine Besprechung erfordert eigentlich nur die Durchtrennung der Zwischenknochenmuskulatur und der Knochen. Nachdem die oberflächlichen Weichtheile durchschnitten und stark emporgezogen sind, führt der Operateur zunächst einen Längsschnitt durch die Fascie an der vorderen Kante der Tibia, dann einen parallelen Schnitt längs der vorderen Kante der Fibula, löst die Fascie und die Muskulatur von der Tibia und der Fibula bis zur Umschlagsstelle der Haut los, fasst die so gebildete Substanzbrücke zwischen Daumen und Zeigefinger der linken Hand, spannt sie stark nach oben an und durchtrennt sie durch einen Querschnitt im Niveau des unteren (peripheren) Wundrandes sammt dem Lig. interosseum, indem er das spitze Messer — am Besten ein schmales Resectionsmesser — von der Seite her in die Tiefe einsenkt. In derselben Weise verfährt der Operateur an der hinteren (Waden-) Seite des Unterschenkels, so dass also ein viereckiger Lappen mit oberer Basis gebildet wird, welcher sämmtliche Weichtheile des Raumes zwischen Tibia und Fibula umfasst. Es ist diess nothwendig, weil die gesammte Muskulatur an der vorderen äusseren Seite und die tiefere Schichte derselben an der hinteren Seite des Unterschenkels so hinter den vorspringenden Knochenkanten gelagert ist, dass sie durch die die oberflächlichen Weichtheile trennenden Messerzüge nicht erreicht wird: das Messer gleitet über sie hinweg und schneidet sie höchstens an, aber es durchschneidet sie nicht. Nun schiebt der Operateur den vier-

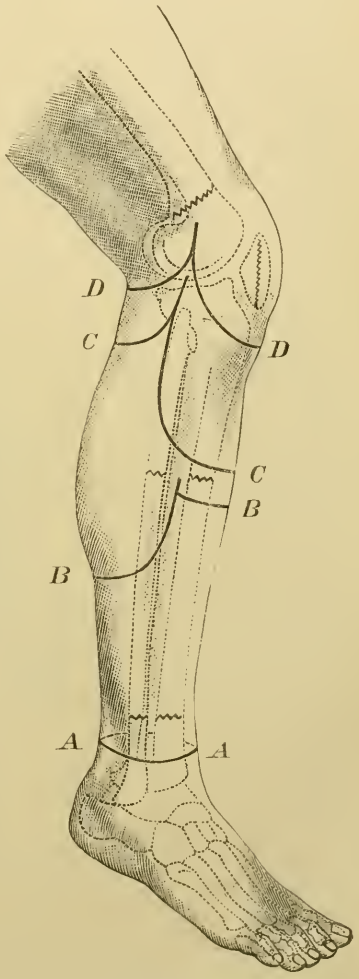

Fig. 17. *AA* Supramalleoläre Amputation des Unterschenkels. Cirkelschnitt. *BB* Amputation des Unterschenkels in der Mitte. Einfacher Lappenschnitt. *CC* Exarticulation im Kniegelenke. Doppelter Lappenschnitt. *DD* Exarticulation im Kniegelenke nach Gritti. Die gezackten Linien bezeichnen die Sägeschnitte.

eckigen Lappen mit dem Raspatorium sammt dem durchschnittenen Periosteum in die Höhe und drückt mit dem Finger die Zwischenknochenmuskeln des peripheren, abzusetzenden Theiles nach abwärts, der Peripherie zu, damit im Zwischenknochenraum genügend Platz geschaffen werde zum Durchziehen der Retractionscompresse und zum Durchsägen der Knochen. Die Säge wird zuerst an der vorderen Tibiakante aufgesetzt und die Tibia in ihrer vorderen Hälfte durchsägt, dann neigt der Operateur sie gegen die Fibula und trennt diese gleichzeitig mit der hinteren Hälfte der Tibia, wobei jedoch die Fibula früher ganz durchsägt werden muss als die Tibia, damit erstere nicht abbreche. Um den Druck der vorderen Kante der Tibia auf die Weichtheile möglichst abzuschwächen, wendete man verschiedene Mittel an. Zunächst empfiehlt es sich stets, das Periost der vorderen Fläche der Tibia möglichst in Verbindung mit den bedeckenden Weichtheilen zu lassen und es mit denselben emporzuschieben. Wenn man einen vorderen Lappen bildet, so soll das Periost sofort mit dem Hautschnitte durchtrennt und mit dem Lappen abgelöst werden. Bruns empfiehlt neuerdings als „subperiostale Amputation" einen einfachen Cirkelschnitt mit zwei seitlichen Längsschnitten, Auslösung beider Knochen aus dem Periosteum und Durchtrennung derselben in der Tiefe des Periosttrichters. Bei Durchsägung der Tibia rundet man dieselbe bogenförmig ab oder man resecirt, nachdem der Knochen quer durchtrennt ist, den vorderen Theil der Tibia durch einen schräg von vorne oben nach hinten unten geführten Sägeschnitt.

§. 97. Bier hat in neuester Zeit folgende Operation angegeben, welche als osteoplastische Amputation des Unterschenkels bezeichnet werden kann, und die wenigstens bei jenen Fällen anwendbar ist, welche die Erhaltung eines längeren Stumpfes vom Unterschenkel gestatten. Zunächst wird die Absetzung des Gliedes in der gewöhnlichen Weise (Bier empfiehlt einen vorderen und hinteren Hautlappen — ein Cirkelschnitt giebt wohl dasselbe Resultat) vorgenommen. Oberhalb der Amputationsstelle umschneidet er sodann einen Keil in den Weichtheilen, dessen Basis an der Vorderseite der Tibia liegt. Der untere Grenzpunkt des Keiles liegt $1\frac{1}{2}$ Querfinger oberhalb des unteren Endes des Amputationsstumpfes, der obere etwa 2 Querfinger über dem ersteren; von diesen beiden Punkten convergiren die Schnitte nach hinten bis zu der abgestumpften Spitze des Keils, welche genau im Niveau der hinteren inneren Kante der Tibia an der Innenseite und der hinteren Kante der Fibula an der Aussenseite entspricht. Diese abgestumpfte Spitze hat etwa Daumenbreite. Bei aufrechter Stellung des Patienten würden also die beiden parallelen Flächen des abgestumpften Keiles senkrecht in frontalen Ebenen zu liegen kommen, während von den schrägen Begrenzungsflächen des Keilstumpfes die obere schräg von vorne oben nach hinten unten und die untere schräg von vorne unten nach hinten oben verlaufen würde. Alle Schnitte durch die Weichtheile werden mit scharfem Messer kräftig bis auf den Knochen geführt, so dass das Periost mit durchtrennt wird. In der Ebene der äusseren Schnitte werden auch die Muskeln im Spatium interosseum durchgeschnitten. Ist diess geschehen, so setzt man am unteren vorderen Grenzpunkte des Keiles eine Säge ein und sägt in der Ebene

des von vorne unten nach hinten oben verlaufenden Schrägschnittes die Tibia und die Fibula durch; ebenso verfährt man hierauf in der Ebene des oberen, von vorne oben nach hinten unten verlaufenden Schrägschnittes. Hiedurch wird ein daumenbreites Stück aus der Continuität der Tibia und der Fibula herausgesägt, wobei jedoch die Periostbrücke längs der hinteren Fläche der Knochen erhalten werden soll. Die Art. tibial. antica wird 2mal getrennt und doppelt unterbunden; die Art. tibialis postica bleibt unverletzt. Nun wird das untere lose Stück des Amputationsstumpfes nach vorne geklappt und die Sägflächen der Keilexcision von Tibia und Fibula auf einander gepasst. Dadurch stellt sich der untere Abschnitt sammt seinen Weichtheilen rechtwinkelig zum Unterschenkel: es wird ein Ansatz an den Stumpf gebildet, der im Groben einen Fuss darstellt und auf welchen der Am-

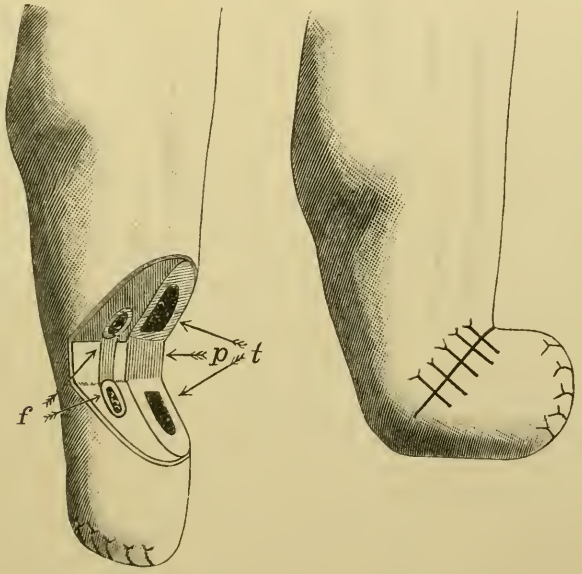

Fig. 13. Osteoplastische Amputation des Unterschenkels (Bier). *t* Tibia. *f* Fibula nach der Keilresection. *p* Periostbrücke. Rechts der vernähte Stumpf in situ.

putirte sich, sowie die Heilung vollendet ist, stützen kann, weil die untere Fläche desselben von der glatten Hinterfläche der Tibia und Fibula, die mit genügend dicken Weichtheilen bekleidet sind, gebildet wird.

Die Nachbehandlung ist sehr einfach: nachdem die Weichtheile vernäht wurden — für die Knochen ist das nicht nothwendig — wird der Stumpf in die entsprechende Lage gebracht und in dieser Stellung durch eine rechtwinkelig gebogene Hohlschiene erhalten.

Bier empfiehlt, die Operation, wenn irgend eine Complication vorhanden ist, in zwei Zeiten auszuführen: zuerst die Amputation, und wenn der Stumpf geheilt ist, erst die Keilexcision und „Fussbildung".

Die nach Bier's Methode Amputirten erhalten eine Prothese, bestehend aus einem steifen Schnürstiefel, welcher auf einem einfachen Stelzfusse ruht und von welchem aus zwei seitliche, mit Charnieren entsprechend dem Kniegelenke versehene Stahlschienen bis zur Hälfte des Oberschenkels gehen, wo sie durch einen Gurt befestigt werden. Die Schienen stehen mit dem Stelzfusse in fester Verbindung. Der Unter-

schenkelstumpf ist direct tragfähig und die untere Fläche desselben ruht auf der Sohle des Schnürstiefels, welche eventuell durch ein loses Rosshaarpolster bedeckt wird.

Als besonderen Vortheil seiner Methode betrachtet Bier, dass der tragfähige Stumpf der Extremität einen Theil ihrer Function erhält, vor Allem die passive Function der Knochen, die Körperlast zu tragen, welche bei nicht tragfähigem Stumpfe verloren geht.

Die Exarticulation im Kniegelenke.

§. 98. Das Kniegelenk wird gebildet von den durch eine Längsfurche (Incisura intercondyloidea) getrennten, stark convexen Condylen des Femur, deren innerer weiter nach abwärts reicht als der äussere, und das flache obere Gelenkende der Tibia, zwischen welchen die beiden an die Eminentia intercondylica der Tibia gehefteten Cartilagines semilunares eingeschoben sind; vor dem Gelenke liegt, als Sesamknochen in die Sehne des Quadriceps femoris eingefügt, die Patella, welche mit ihrer hinteren, flach convexen Gelenkfläche mit der vorderen überknorpelten, rinnenförmig vertieften Fläche zwischen beiden Condylen des Femur articulirt und durch das Lig. patellae proprium an die Spina tibiae fixirt ist. Nach vorne von der Patella liegt die Bursa praepatellaris, ein Schleimbeutel, der nicht mit dem Gelenke communicirt. Nach hinten vom Lig. patellae propr. liegt eine Fettmasse, welche den Raum zwischen dem Bande, der Tibia und der Gelenkkapsel ausfüllt. An der Aussen- und Innenseite liegen die Lig. lateralia; im Innern des Gelenkes werden Tibia und Femur durch das starke xförmige Ligam. cruciatum aneinandergehalten, dessen hinterer Schenkel vom Condylus internus femoris, dessen vorderer vom Condylus externus femoris zur vorderen Grube der Eminentia intercondyloidea tibiae zieht. Die fibröse Gelenkkapsel ist an ihrer vorderen Partie sehr dünn; in diese ist die Patella so eingesetzt, dass deren Periost mit der vorderen Fläche der Kapsel verschmilzt; zu beiden Seiten der Patella gehen die breiten Sehnen der Vasti in die Kapsel über. An der Hinterseite des Gelenkes ist dieselbe kürzer und derber, durch einen fibrösen Streifen, das Lig. popliteum verstärkt. Die Synovialis stellt einen weiten serösen Sack dar, welcher im Inneren des Gelenkes zwei Falten, die Lig. alaria an beiden Seiten der Patella, und eine dritte, das Lig. mucosum bildet, welches von der Spitze der Patella zur Fossa intercondyloidea femoris zieht; an der vorderen Fläche des Femur setzt sich die Synovialhöhle blindsackförmig unterhalb der Sehne des Quadriceps fort und communicirt gewöhnlich mit dem grossen Schleimbeutel hinter dem Muskel, in der Fossa poplitea communicirt sie constant mit dem zwischen Gelenkkapsel und Musc. popliteus eingeschalteten Schleimbeutel. Ziemlich dicht an der Kapsel liegt die Arter. poplitea mit fünf articularen Aesten. Die Haut der Kniegelenksgegend ist an der Vorderseite derb, oft schwielig, an der Hinterseite zart; bei der Durchschneidung retrahirt sie sich stark. Die seitlichen Ränder der Patella markiren sich bei gestrecktem Knie durch 2 längliche Gruben. Die Gelenklinie fühlt man dicht unterhalb der vorspringenden Condylen des Femur bei Beuge- und Streckbewegungen des Beines; ebenso kann man die Spina tibiae an der vorderen Fläche unterhalb der Gelenklinie palpiren.

§. 99. Die Exarticulation des Kniegelenkes kann allerdings mittelst Cirkelschnitts ausgeführt werden, es ist aber viel bequemer und natürlicher, den Lappenschnitt anzuwenden, und zwar entweder mit Bildung eines grossen vorderen oder eines grossen hinteren Lappens, während die Weichtheile an der gegenüberliegenden Seite des Gelenkes durch einen einfachen halbkreisförmigen Schnitt getrennt werden. Der Ovalärschnitt ist ebenfalls zur Exarticulation im Kniegelenke empfohlen worden und in der That giebt er eine ganz gute Bedeckung des Stumpfes; die Form der Wundfläche ist dabei ganz ähnlich derjenigen, welche man durch den Lappenschnitt erzielt, während die Ausführung der Operation nach der Methode des Lappenschnittes viel einfacher ist als nach der Ovalärmethode. Kocher nennt die in Frage stehende Methode einen Schrägschnitt.

Exarticulation a) mit grossem vorderen Lappen (vergl. pag. 111, Fig. 18 *CC*). Der Kranke liegt auf dem Rücken, die gesunde Extremität wird von einem Assistenten stark flectirt und abducirt, das kranke Bein wird in gestreckter Stellung gehalten, der Operateur steht zunächst wie bei der Amputation, d. h. an der Seite der Extremität, und zwar beim rechten Knie an der äusseren, beim linken an der inneren. Er führt zunächst an der von ihm abgewendeten Seite des Knies (also beim rechten Knie an der Innenseite) am hinteren Ende des betreffenden Condylus femoris einen Längsschnitt bis 4 Finger breit unterhalb die Spina tibiae, dann einen zweiten Längsschnitt an der ihm zugekehrten Seite, ebenfalls vom hinteren Ende des Condylus gleich weit nach abwärts. Beide Längsschnitte verlaufen nicht absolut parallel, sondern sie sind ein wenig schräg von hinten oben nach vorne unten gerichtet, convergiren desshalb einigermaassen. Nun verbindet der Operateur die beiden Schnitte durch einen bogenförmig nach abwärts convexen Schnitt über die vordere Fläche des Unterschenkels. Der so umschriebene, die halbe Circumferenz des Gelenkes an der Basis umfassende, abgerundete Lappen wird nun bis an die Spitze der Patella zurückpräparirt, wobei das Messer stets schräg gegen die Fascie und nicht flach gegen die Haut zu gehalten werden soll. Der Lappen kann aus anatomischen Gründen nur Haut und Subcutangewebe enthalten. Während ein Assistent ihn emporzieht, beugt der Operateur das Kniegelenk und tritt vor dasselbe, so dass ihm dessen vordere Fläche zugewendet ist; dann setzt er das Messer quer auf das gespannte Ligam. patellae auf, durchschneidet es sammt der dahinter liegenden Fettmasse und eröffnet das Gelenk. Die Patella zieht sich sofort in die Höhe, wodurch die Gelenkflächen der Condylen sichtbar werden. Jetzt müssen die Seitenbänder sammt den sie verstärkenden Sehnen und Aponeurosen durchtrennt werden; diess geschieht, indem das Messer senkrecht auf die Seitenflächen der Femurcondylen aufgesetzt und angedrückt wird, als wollte man dieselben abkappen (nicht aber, wie ich es oft von Anfängern machen sehe, mit der zwischen die Gelenkflächen eingeführten Spitze des Messers). Während das Knie immer stärker gebeugt wird, trennt der Operateur oberhalb der Cartilagines semilunares, welche an der Tibia bleiben, die Kreuzbänder, indem er die Klinge senkrecht gegen die Gelenkfläche der Tibia richtet. Nun lassen sich die Gelenkenden weit von einander entfernen, die hintere Insertion der Kapsel wird sichtbar und durch einen sanften Messerzug durchschnitten. Dann setzt der Operateur das Messer mit nach hinten gerichteter Schneide hinter der Tibia auf, bringt den Unterschenkel in gestreckte Stellung und schneidet sämmtliche Weichtheile der Kniekehle sammt der Haut von innen nach aussen durch, wobei jedoch darauf zu achten ist, dass die dadurch entstehende halbkreisförmige Schnittlinie nicht zu hoch gegen das Femur zu liegen komme.

b) mit grossem hinteren Lappen. Die Extremität wird in der Hüfte gebeugt und im Knie gestreckt, von einem Assistenten an der emporgehobenen Ferse fixirt; der Operateur steht nicht an der Seite, sondern der Kniekehle gerade gegenüber; er beginnt den Schnitt am vorderen Ende des ihm zur Linken liegenden Condylus femoris, führt ihn längs der betreffenden Seite des Unterschenkels bis zur Mitte der Wade herab, dann bogenförmig gegen die entgegengesetzte Seite

ablenkend, um die Wade herum und wieder nach aufwärts bis zum vorderen Ende des ihm zur Rechten befindlichen Condylus. Dieser Schnitt trennt Haut und Fascie; während der Wundrand nach oben retrahirt wird, schneidet der Operateur die Muskulatur an der Hinterseite des Unterschenkels schräg nach oben und vorne bis zum Capitul. fibul. und Condyl. intern. tibiae durch. Hierauf wird das Knie gebeugt und einen Querfinger breit unterhalb der Patella die Haut durch einen flachen Bogenschnitt zwischen den Endpunkten des ersten Schnittes durchtrennt, worauf der Operateur sofort durch die darunter liegenden Theile und das Ligam. patellae ins Gelenk eindringt und dasselbe auf die früher beschriebene Weise exarticulirt; durch Ausschneiden nach hinten in die Wundfläche des früher gebildeten Lappens beendet er die Operation.

§. 100. Nach der Exarticulation wird die Synovialis sammt den grossen Schleimbeuteln, namentlich der Bursa des Quadriceps sorgfältig exstirpirt; zu letzterem Zwecke ist es, bei tuberkulöser Erkrankung besonders, zweckmässig, die Haut an der Seite der Patella, resp. ihrer Sehne, bis zur Kuppel des Blindsackes durch einen Längsschnitt zu spalten und sie nach vollendeter Exstirpation wieder zu vernähen, bis auf eine Drainlücke im oberen Wundwinkel. Ebenso werden die Reste der Kapsel und der Bänder entfernt, die Nerven stark vorgezogen und gekürzt und dann erst die Ligatur der Gefässe vorgenommen. Ich pflege das durchschnittene Ende des Ligam. patellae durch ein paar Nähte nach hinten an die Muskeln des hinteren Lappens zu fixiren. Die Patella bleibt dadurch ungefähr in ihrer normalen Stellung und füllt den Raum der Fossa intercondyloidea aus, so dass die Haut an dieser Stelle nicht so stark einsinkt, wie es sonst wohl geschieht. Die Vereinigung der Lappen geschieht in der gewöhnlichen Weise; in beide seitliche Wundwinkel legt man je ein Drain.

Man hat früher nach vollendeter Exarticulation wohl die Patella ganz exstirpirt, um die Eiteransammlung hinter derselben zu verhüten. Gegenwärtig ist dieser Grund nicht mehr vorhanden, wesshalb die Patella, weil sie die Form des Stumpfes entschieden verbessert, stets erhalten werden soll, soweit sie gesund ist. Sie bleibt nach der Heilung des Stumpfes in der Regel beweglich, wird jedoch allmälig in die Höhe gezogen. Der Stumpf nach Exarticulatio genu giebt nach aseptischem Heilungsverlaufe ein sehr gutes functionelles Resultat, so dass der Operirte sich direct auf denselben stützen kann. Derselbe ist unbedingt dem Stumpfe nach Amputation des Unterschenkels oberhalb des Locus necessitatis (vergl. pag. 110) vorzuziehen, obschon man mit den Weichtheilen, welche zur Exartic. genu erforderlich sind, auch die Amputation an dieser Stelle machen könnte.

§. 101. Supracondyläre osteoplastische Amputation nach Gritti (vergl. pag. 111, Fig. 18 *DD*). Gritti hat im Jahre 1857 unter diesem Namen eine der Pirogoff'schen Operation nachgebildete Modification der Exarticulation angegeben, welche am Lebenden durch Schuh (1861) und Sawossitzki (1862) ausgeführt, dann lange Zeit fast vergessen schien, während sie gegenwärtig wieder in Aufnahme kommt. Die Exarticulation des Kniegelenks wird mit Bildung eines

grossen vorderen, bis zur Spina tibiae reichenden Lappens auf die bekannte Weise vollführt; dann werden die Condylen des Femur und die Knorpelfläche der Patella abgesägt, die Patella an das Femur angepasst und durch Knochennähte oder Stifte mit demselben vereinigt, nachdem die Reste der Synovialis exstirpirt worden waren. Das Durchsägen der Patella ist etwas schwierig: am Besten thut man, den vorderen Lappen nach oben umzustülpen, so dass die Knorpelfläche der Patella nach aussen gekehrt ist und horizontal liegt, die Patella mittelst des möglichst tief unten durchschnittenen Ligam. patellae, welches man mit einer trockenen Gazecompresse fasst, zu fixiren und mit flach aufgelegter Säge in horizontaler Ebene zu durchsägen. — Die Sägefläche der Patella ist viel kleiner als die des Femur, es ragen daher die Ränder der letzteren über die erstere hervor. Um diesen Uebelstand zu vermeiden, hat Paikrt den Oberschenkel höher oben, aber immer noch im spongiösen Theile, durchsägt. Nach seinem Vorschlage wird übrigens der vordere Weichtheillappen sammt der Patella frei präparirt, dann der hintere halbcirkelförmige Schnitt durch die Weichtheile vollführt, und das Kniegelenk gar nicht exarticulirt, sondern sofort das Femur etwa 3—4 Finger breit oberhalb der Knorpelfläche der Condylen amputirt. Die Patella soll am Femurende knöchern anheilen und nach der Ansicht Gritti's soll die ganze Körperlast des Amputirten beim Gehen direct auf der Kniescheibe ruhen, und diess soll ein Vortheil sein gegenüber den Resultaten der einfachen Exarticulation. Dagegen ist zu bemerken, dass die im Kniegelenke Exarticulirten sich vollkommen gut direct auf ihren Stumpf stützen, während gerade nach der Gritti'schen Operation die Kniescheibe zuweilen empfindlich bleibt (v. Linhart), was gar nichts Ueberraschendes hat, denn die vordere Fläche der Patella ist unter physiologischen Verhältnissen durchaus nicht geeignet, einen längeren Druck zu ertragen. Wenn dagegen eingewendet wird, dass der Mensch die knieende Stellung lange Zeit ohne besondere Beschwerde einhalten könne, so ist diese Begründung insoferne nicht stichhaltig, als beim Knieen die Körperlast gar nicht von der Patella, sondern von den Condylen der Tibia getragen wird; damit die vordere Fläche der Patella den Boden berühre, müsste man sich ausgestreckt auf den Bauch legen. Man kann daher auch nicht sagen, dass der nach Gritti Amputirte auf seinem Stumpfe kniet, wenn er sich auf die vordere Fläche der Patella stützt. In der vorantiseptischen Zeit kam es übrigens nicht selten vor, dass die Kniescheibe während der Heilung an der vorderen Fläche des Oberschenkels in die Höhe gezogen wurde, gerade so wie nach der einfachen Exarticulation im Kniegelenke, und dass das functionelle Resultat trotzdem ein gutes war.

§. 102. Eine andere osteoplastische Amputation im Kniegelenke hat vor Kurzem Sabanejeff angegeben: er nennt sie Amput. femor. intercondylica osteoplastica. Man führt vom Capitulum fibulae und vom Ligam. laterale intern. je einen Längsschnitt nach abwärts durch Haut und Muskulatur bis an die Grenze des oberen und mittleren Drittels des Unterschenkels und verbindet dieselben durch einen vorderen, 2 Querfinger breit unterhalb der Tuberositas tibiae verlaufenden, und einen hinteren, etwas höher oben geführten Querschnitt.

Hiedurch werden zwei viereckige Lappen gebildet, von denen zunächst der hintere, nur aus Haut bestehende bis an seine Basis zurückpräparirt wird. Hierauf eröffnet man das Gelenk zwischen Fibula und Tibia und das Kniegelenk von rückwärts, durchtrennt die Seiten- und Kreuzbänder des letzteren und schlägt den Unterschenkel so weit nach aufwärts, dass dessen vordere Fläche nach hinten gegen die vordere Fläche des Femur sieht; diese Drehung ist leicht ausführbar, da der Unterschenkel, resp. die Tibia nur mehr an dem Ligam. patellae und der vorderen Kapselwand hängt. Während der Assistent den Unterschenkel in dieser Stellung annähernd horizontal hält, durchsägt der Operateur die Tibia der Länge nach, von der Gelenkfläche derselben beginnend parallel zur Crista (in der Frontalebene) und in geringer Entfernung von derselben, bis unter das Niveau der Tuberositas, so dass der Kopf der Tibia in einen hinteren grösseren und einen vorderen kleineren Abschnitt gespalten wird. Hierauf wird der Unterschenkel in seine natürliche Lage zurückgebracht und am unteren Rande des vorderen Weichtheillappens die Tibia in querer Richtung durchsägt, bis der quere Sägeschnitt den frontalen Längsschnitt trifft. Hiedurch wird der Unterschenkel entfernt und es bleiben am Oberschenkel die beiden viereckigen Weichtheillappen hängen, von denen der vordere den aus der Tibia ausgesägten Knochenlappen enthält. Man lässt demnach den ganzen Streckapparat des Unterschenkels, die Patella sammt Insertion der Sehne des Quadriceps, das Ligam. patellae und dessen Insertion an der Tibia mit dem Oberschenkel in Verbindung. Jetzt werden die Condylen des Oberschenkels etwas oberhalb ihres grössten Querdurchmessers abgesägt, die Synovialis und die Kapselreste sorgfältig exstirpirt und die Hämostase vorgenommen. Die Vereinigung erfolgt nun derart, dass der vordere Knochenlappen der Tibia mit seiner frontalen Sägefläche der queren Sägefläche des Femur angepasst wird und den Femurstumpf gerade so abschliesst, wie bei der Grittischen Operation die Patella: denkt man sich den Patienten aufrecht stehend, so ist die vordere Fläche der Tibia mit der Spina nach abwärts gerichtet, während die Patella in ihrer natürlichen Lage bleibt. Sabanejeff hält die Naht der Weichtheile für genügend, um die knöcherne Vereinigung der beiden Sägeflächen zu sichern; zweckmässiger wäre es aber doch, den Tibialappen an den Oberschenkel anzunageln, weil die Weichtheillappen eine grosse Neigung haben, sich zu verziehen.

Nach den Erfahrungen Sabanejeff's und W. Koch's ist das functionelle Resultat der eben beschriebenen Operation ein sehr gutes, insoferne die Patienten, wenn die knöcherne Vereinigung zwischen Tibia und Femur zu Stande gekommen ist, sich direct mit ihrem Stumpf auf die Prothese stützen können: sie knien im wahren Sinne des Wortes auf den Condylen der Tibia: die vordere Tibiafläche, welche der Prothese aufsteht, ist in dieser Stellung fixirt, während die Patella beweglich bleibt und der Quadriceps seine Insertion beibehält; in der That empfinden die Operirten gar keinen Schmerz. Diess ist bei den nach Gritti Operirten nicht immer der Fall: Bardeleben, der in neuester Zeit eine Reihe von Gritti'schen Amputationen gemacht hat, empfiehlt ausdrücklich, die Prothese so zu wählen, dass die Patienten sich auf den Tuber ischii und das Os pubis stützen, und nicht mit ihrem Stumpfe auf dieselbe auftreten; er glaubt nämlich, dass ein Gritti'cher Amputationsstumpf den Druck auf die vordere Fläche der Patella nicht aushalten könne. Dieser Umstand ist maassgebend, wenn es sich darum handelt, zu entscheiden, ob die Operation nach Sabanejeff oder die nach Gritti den Vorzug verdient: unbedingt ist die erstere indicirt — voraus-

gesetzt, dass sie ausführbar ist. Es giebt aber Fälle, in denen die Weichtheile des Unterschenkels so weit hinauf zerstört sind, dass sie nicht hinreichen zur Bildung des verhältnissmässig grossen vorderen Lappens, wie er für die Sabanejeff'sche Operation nothwendig ist, während doch genug Haut vorhanden ist für den viel kleineren, zur Gritti'schen Operation gehörigen vorderen Lappen, welcher die Patella enthält. Unter solchen Umständen ist also trotz des weniger günstigen functionellen Resultates die Gritti'sche Operation gerechtfertigt. Uebrigens sind die Vorwürfe, die man derselben in der vorantiseptischen Zeit gemacht hatte, heutzutage zum grossen Theile gegenstandslos geworden: es hat sich gezeigt, dass bei aseptischem Verlaufe die Patella ganz gut knöchern an das Femur anheilt und dass durch genaue Vereinigung der Weichtheile rasche Vernarbung zu erzielen ist, wodurch die Retraction der Lappen, die früher bei der langwierigen Eiterung der Wunde ganz gewöhnlich eintrat, in der Regel vermieden wird.

Die Amputation des Oberschenkels.

§. 103. Der Oberschenkel ist gleichmässig von dicken Muskellagern umgeben, es können daher die Weichtheile zur Bedeckung des Stumpfes von jeder beliebigen Seite hergenommen werden, und in der That lassen sich alle Amputationsmethoden ungefähr mit dem gleichen Resultate wenigstens für den mittleren Abschnitt des Oberschenkels verwenden. Dagegen eignet sich für den untersten Theil des Schenkels der Cirkelschnitt wegen der ungünstigen Lage der Narbe weniger als der Lappen- und Ovalärschnitt; für den obersten Theil giebt der Ovalärschnitt die beste Wundform.

Man unterscheidet je nach dem Niveau der Amputationsfläche die intracondyläre, die supracondyläre, die mittlere und die hohe Amputation des Oberschenkels.

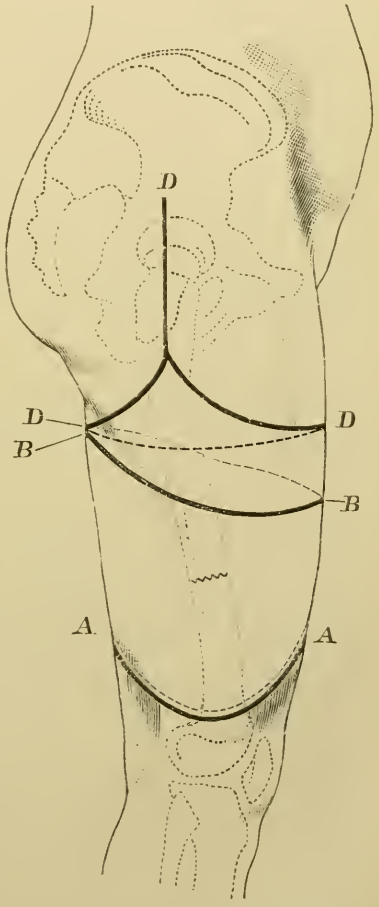

Fig. 19. Schnittlinien für die Amputation und Exarticulation des Oberschenkels. *AA* Amputation des Oberschenkels, 2 gleichgrosse seitliche Lappen. *BB* Amputation des Oberschenkels. Ovalärschnitt. *DDD* Exarticulation im Hüftgelenke. Ovalärschnitt en raquette.

Als intracondyläre Amputation (Carden, Buchanan) bezeichnet man die Abtragung des unteren Femurendes, welches man entweder in der Epiphysenlinie quer, oder entsprechend der grössten Breite der Condylen bogenförmig durchsägt. Die Weichtheile werden gerade so wie bei der Exarticulation im Kniegelenke mit Bildung eines vorderen, bis zur Spina tibiae nach abwärts reichenden Lappens und durch einen hinteren Halbcirkelschnitt durchtrennt. In ähnlicher Weise verfährt man bei der supracondylären Amputation, nur verlegt man dabei den grossen vorderen Lappen etwas nach innen, weil die Adductoren nach der Amputation das Femur nach vorne und einwärts ziehen und daher der Knochen gerade an den inneren Wundwinkel angedrängt würde, wenn man einen vorderen Lappen bilden wollte. Der grosse Lappen enthält Haut und Muskulatur und muss mindestens bis an den oberen Rand der Tibia nach abwärts reichen. Nach hinten aussen bildet man dann einen kleinen, nur aus Haut bestehenden Lappen.

Für die Amputation im mittleren Theile des Oberschenkels ist der Cirkel-

schnitt bei sehr entwickelter Muskulatur etwas schwierig: man thut gut, die Haut durch zwei Längsschnitte aussen und innen zu spalten und dann erst die Manchette zurückzupräpariren. Mit dem Cirkelschnitt gleichwerthig ist die Bildung zweier gleichgrosser Hautlappen (nach vorne und nach hinten) und senkrechter Durchschneidung der Muskulatur. Bei mageren Individuen empfehlen sich Lappen aus Haut und Muskeln, welche man, je nachdem die Weichtheile erhalten sind, von der einen oder der anderen Seite hernimmt. Ich pflege dieselben stets von aussen nach innen, präparando, auszuschneiden. Manche Chirurgen bevorzugen die Bildung zweier gleichgrosser Hautmuskellappen, eines äusseren und eines inneren, mittelst Durchstichs von vorne nach hinten (vergl. pag. 119, Fig. 19 *AA*). Bei allen Amputationen des Femur muss das Periost genügend weit zurückgeschoben werden, bevor man den Knochen durchsägt; auch bedenke man, dass sich die Haut stark retrahirt, und dass die Bedeckung des Stumpfes stets eine so reichliche sein soll, dass die Weichtheile nicht gespannt sind und der Knochen nicht an dieselben andrängt. Die Unterbindung der zahlreichen Gefässe erfordert besonders bei den schrägen Muskellappen besondere Aufmerksamkeit. Ein Umstand fällt dem Anfänger nach der Amputation stets auf, dass nämlich der Stumpf sich unmittelbar nach der Operation nach aussen rotirt, so zwar, dass man statt eines vorderen und eines hinteren Lappens, die man gebildet hatte, nun einen äusseren und einen inneren vor sich sieht. Die Rotation kommt zu Stande durch die Contraction der Auswärtsroller an der Hüfte, denen der genügende Gegenzug fehlt. Ist der Amputationsstumpf überdiess kurz, so wird er durch die Beuger stark in die Höhe gezogen, so dass er fast in rechtem Winkel zur Hüfte steht.

Die hohe Amputation des Oberschenkels wird am Besten mit Ovalärschnitt gemacht (vergl. pag. 119, Fig. 19 *BB*), gerade so wie die sofort zu beschreibende Exarticulation im Hüftgelenke, auf deren Details somit zu verweisen ist.

Die Exarticulation des Schenkels im Hüftgelenke. Exarticulatio coxae.

§. 104. Das Hüftgelenk wird gebildet durch die halbkugelförmig ausgehöhlte Gelenkpfanne des Darmbeins und den eine kugelförmige Oberfläche zeigenden Kopf des Oberschenkels, der jedoch nicht ganz von der Pfanne aufgenommen, sondern an der Peripherie durch einen fibrösen Ring, den Limbus fibrosus, umschlossen wird. Derselbe schmiegt sich genau an den Kopf an, ragt in die Gelenkhöhle hinein und vertieft die Pfanne. Die Gelenkkapsel stellt einen fibrösen Sack dar, der nach vorne zu an die Linea intertrochanterica angeheftet ist und rückwärts am Halse des Femur mit einem freien Rande endet. Die vordere Wand der Kapsel ist verstärkt durch fibröse Fasern, die von der Spina anterior inferior des Darmbeins sich verbreiternd zur Linea intertrochanterica anterior ziehen, das sog. Ligamentum Bertini oder accessor. anticum. Im Innern des Gelenkes liegt das Lig. rotundum, welches breit am inneren unteren Rande der Pfanne entspringt und, nach aussen oben und hinten ziehend, sich an der Oberfläche des Schenkelkopfes inserirt. Der Kopf tritt, nachdem die Gelenkkapsel eröffnet ist, nicht ohne Weiteres aus der Pfanne, in welcher er wie ein Kugelventil durch den Luftdruck zurückgehalten wird; erst nach Durchschneidung des Limbus lässt er sich luxiren, wobei die Luft unter hörbarem Geräusche in die Gelenkhöhle einströmt; dann spannt sich das Lig. rotundum an, welches im normalen Zustande sich über die Oberfläche des Schenkelkopfes hinüberschlingt. Das Hüftgelenk ist nach hinten vom Glutaeus maximus, vorne vom M. ileopsoas bedeckt; an der vorderen und inneren Seite liegt die Pfanne der Oberfläche am nächsten, wesshalb man hier am Leichtesten an das Gelenk herankommt.

§. 105. Die Exarticulation im Hüftgelenke ist im Besonderen indicirt: 1. bei Abreissung oder Zerschmetterung der unteren Extremität so nahe am Stamme, dass die Amputatio femoris nicht genügt, alle zerstörten Theile zu entfernen; 2. bei progressiver, bis in die Nähe des Hüftgelenkes reichender Gangrän; 3. bei acuter entzündlicher Infil-

tration der Weichtheile, besonders mit progressivem Character; 4. bei chronischer, namentlich tuberculöser Erkrankung des Femur und des Hüftgelenkes, wenn weder durch Amputation noch durch Resection des Femur Hülfe geschafft werden kann; 5. bei Tumoren des Schenkels, der Weichtheile sowohl wie des Knochens, welche durch die Exstirpation nicht zu beseitigen sind. Die Operation wird in neuester Zeit viel häufiger ausgeführt als früher, weil die Chancen für die Heilung sich ausserordentlich gebessert haben. Früher war die Prognose eine äusserst ungünstige (circa 70 Procent Mortalität im Allgemeinen, bei den wegen Schussverletzung Exarticulirten sogar 88 Procent), und zwar erlagen die Patienten gewöhnlich dem enormen Blutverluste während der Operation, wenn man auch noch so rasch operirte, weil man die präventive Hämostase nicht durchzuführen verstand. Heutzutage sind die Resultate der Operation weitaus bessere geworden, zum Theil allerdings in Folge der Antisepsis, aber hauptsächlich doch desshalb, weil wir gelernt haben, den Blutverlust während derselben auf das geringste Maass herabzusetzen. Die Exarticulation im Hüftgelenke kann gegenwärtig selbst bei ganz herabgekommenen, anämischen Patienten mit aller Aussicht auf Erfolg unternommen werden und ist ein durchaus berechtigter Eingriff.

§. 106. Während die älteren Chirurgen jene Operationsmethoden bevorzugten, welche eine möglichst rasche Absetzung der Extremität gestatteten, sind die modernen Chirurgen vor Allem bestrebt, die Blutung während der Operation zu beherrschen. Die Anwendung der Esmarch'schen Blutleere in der Weise, wie wir sie bei den übrigen Amputationen durchführen, ist bei der Hüftgelenksexarticulation nicht ohne Weiteres möglich. Man kann wohl mittelst einer elastischen Binde und eines eigenen Compressoriums (Esmarch) die Aorta abdominalis durch die Bauchdecken comprimiren; diess ist bei mageren Individuen und bei leerem Darme ausführbar, wenn auch vielleicht nicht ganz ohne Gefahr. Eine allgemeinere Anwendung gestattet die Compression der Iliaca communis vom Rectum aus (Richard Davis) mittelst eines abgerundeten Elfenbein- oder Holzstabes. Aber dadurch wird doch keine absolute Blutleere erzielt. Man hat desshalb das gewünschte Ziel auf andere Weise zu erreichen gesucht. Manche Chirurgen stehen von dem Versuche einer prophylactischen Compression ganz ab und exstirpiren den Oberschenkel wie einen Tumor, indem sie schichtenweise, präparando, die Weichtheile durchtrennen, die grossen Gefässe freilegen, vor ihrer Durchschneidung doppelt unterbinden, die kleineren aber sofort, nachdem sie durchschnitten sind, fassen und versorgen. Selbstverständlich verlangt ein derartiges Vorgehen viel Zeit, das kommt aber gegenüber dem angestrebten Ziele gar nicht in Betracht. Andere Chirurgen suchten die Esmarch'sche Blutleere für die Hüftgelenksenucleation zu verwerthen, indem sie die Operation gewissermaassen in zwei getrennte Acte zerlegten, deren erster die Absetzung der Weichtheile, der zweite die Exstirpation des Knochens aus der Gelenkverbindung umfasst. Auf diese Weise hatten schon Kerr, Larrey, Ph. v. Walter, Brashear nach präventiver Ligatur der Art. femoralis operirt. Gegenwärtig macht man die Amputatio femoris unter Esmarch'scher Blutleere, hierauf folgt die Hämostase in der Wunde und

dann erst schreitet man zur subperiostalen Auslösung des oberen Femurendes.

Das eben angeführte Verfahren eignet sich für jene Fälle, bei welchen die Weichtheile des oberen Drittels des Schenkels gesund sind und erhalten werden können; das erstgenannte ist besonders indicirt, wenn es sich um Geschwülste der Weichtheile oder des Knochens handelt.

§. 107. a) Die Exstirpation des Schenkels (Verneuil, E. Rose). Von den gebräuchlichen Schnittführungen ist der Ovalärschnitt der zweckmässigste, weil er den meisten Raum giebt. Man beginnt damit, dass man die Schenkelgefässe unterhalb des Lig. Poupartii lege artis freilegt, Arteria und Vena femoralis doppelt unterbindet und zwischen den Ligaturen durchschneidet. Dann wird der Patient auf die gesunde Seite gelegt, die kranke Extremität wird im Hüftgelenke gebeugt und etwas nach innen rotirt. Der Operateur steht mit dem Gesichte dem Rücken des Patienten zugekehrt. Er beginnt den Hautschnitt an der Spitze des grossen Trochanter, führt ihn zuerst im Bogen nach vor- und abwärts über die vordere Fläche des Schenkels bis an die Grenze des oberen und mittleren Drittels, dann in derselben Höhe medialwärts über die innere Fläche bis zu einem Punkte der Peripherie, welcher dem Anfangspunkte des Schnittes gegenüberliegt. Dann setzt er das Messer wieder am Anfangspunkte, an der Spitze des grossen Trochanters ein und führt es über die Aussenfläche des Schenkels nach rückwärts um denselben herum, bis er in das Ende des ersten Schnittes einlenkt. Auf diese Weise entsteht ein Oval, dessen spitzer Winkel am Trochanter, dessen abgerundeter Theil an der Innenfläche des Schenkels an der Grenze des oberen und mittleren Drittels liegt. Die Haut wird nun sammt Panniculus adiposus zurückpräparirt und die durchschnittenen Gefässe werden sofort gefasst und unterbunden. Hierauf beginnt die Durchschneidung der Musculatur, wobei der Operateur ganz langsam vorgeht, indem er eine Schicht nach der andern auf die Hohlsonde ladet und auf derselben durchschneidet. Lücke hat sich zur schichtenweisen Durchtrennung der Weichtheile sogar der galvanocaustischen Schneideschlinge bedient, und dadurch ganz blutlos operirt, indem er die grösseren Gefässe, die man ja ganz gut vor der Durchtrennung sehen kann, zuerst mit Sperrpincetten fasste und dann sofort unterband. Sind alle Weichtheile an der dem Operateur zugänglichen Seite des Schenkels durchtrennt, so wird der Patient auf den Rücken gelegt und in derselben Weise bei stark abducirtem Schenkel die Durchschneidung der Weichtheile an der Innenseite vorgenommen, so dass nur mehr der Knochen die Extremität am Stamme festhält. Während die Weichtheile mit breiten Rechenhaken in die Höhe gezogen werden, dringt der Operateur gegen das Hüftgelenk vor, durchschneidet die Kapsel an ihrem hinteren äusseren Umfange sammt dem Limbus fibrosus mit senkrecht gegen den Schenkelkopf aufgesetztem Messer. Dabei wird der Schenkel flectirt, etwas nach einwärts rotirt und über das gesunde Bein geschlagen. Sollte der Limbus fibrosus das Hervortreten des Kopfes hindern, so schneidet man ihn ein, indem man das Messer mit dem Rücken an den Gelenkkopf legt und es gerade vorschiebt. Dabei gleitet das Caput femoris unter zischendem Geräusche aus der Pfanne, so weit es das Lig. rotun-

dum erlaubt. Mit der Spitze des Messers dringt der Operateur sodann in das Gelenk ein, durchtrennt das Lig. rotundum, fasst den Gelenkkopf, zieht ihn etwas hervor und vollendet die Operation, indem er die Reste der Kapsel an der vorderen Peripherie durchschneidet.

§. 108. b) Die Amputation des Oberschenkels mit darauf folgender subperiostaler Auslösung des Schenkelkopfes (v. Pitha, v. Volkmann). Es wird zunächst das Blut aus dem abzusetzenden Gliede durch längerdauernde Elevation oder durch eine Bindeneinwickelung centralwärts getrieben, wenn keine besondere Contraindication gegen diese Procedur vorliegt; dann legt man einen elastischen Schlauch oder besser eine dünne solide Kautschukschnur hart an der Wurzel des Schenkels um denselben in zwei Kreistouren an, indem man sie möglichst gespannt hält, kreuzt die Enden über der Aussenfläche des Schenkels und bindet sie mit einem starken Seidenfaden fest zusammen — dann erst lässt man die gespannte Schnur los. Die Constriction sitzt nun so sicher, dass es nicht nothwendig ist, die elastische Schnur durch Bindenzügel zu fixiren. Der Patient liegt auf dem Rücken: das Bein wird in vollkommen gestreckte Stellung gebracht und stark abducirt. Jetzt beginnt der Operateur damit, die Weichtheile des Oberschenkels an der Grenze des oberen und mittleren Drittels, also etwa 15 cm unterhalb der Spitze des grossen Trochanters durch einen Cirkelschnitt zu durchtrennen: eine Manchette zu präpariren ist nicht nöthig; die Haut wird bloss retrahirt und dann die Musculatur bis auf den Knochen durchschnitten. Dann schiebt der Operateur die Weichtheile an der peripheren Seite des Schnittes nach abwärts, so dass er den Knochen ein paar Centimeter tiefer unten — d. h. peripherwärts — durchsägen kann. Diess empfiehlt sich, um einen längeren Knochenstumpf zu behalten, den man besser dirigiren kann. Ist die Amputation vollendet, so schreitet der Operateur zur Hämostase, die nach den bekannten Regeln so sorgfältig als möglich gemacht werden muss. Sind alle erreichbaren Gefässe, Arterien sowohl wie Venen, unterbunden, so wird die elastische Constriction gelöst. Gewöhnlich bluten jetzt noch einige Gefässe, die sofort gefasst und unterbunden werden; gegen die noch bestehende Flächenblutung wendet man die Compression mittelst eines grossen aseptischen Gazebauschens und die Elevation an. Man wartet nun so lange, bis die Hämostase eine vollkommene ist und schreitet dann erst zur Auslösung des oberen Femurfragmentes. Zu diesem Zwecke führt der Operateur einen Längsschnitt von der Spitze des grossen Trochanters längs der Aussenfläche des Schenkels nach abwärts bis an die Amputationsstelle, durch welchen Schnitt sämmtliche Weichtheile bis auf den Knochen durchtrennt werden. Dabei bluten selbstverständlich wieder einige Gefässe: auch diese werden sogleich gefasst und unterbunden. Nun schiebt der Operateur mittelst des stumpfen, breiten Raspatoriums das Periost des oberen Femurfragmentes, von der Amputationsstelle aus beginnend und nach oben fortschreitend, zur Seite und schält den Knochen vollkommen aus seiner Umhüllung heraus, so zwar, dass die Weichtheile mit dem Periost in Verbindung bleiben. Diess geht ohne allzugrosse Schwierigkeit, nur längs der Linea aspera externa und an den Trochanteren muss mit dem Messer etwas nachgeholfen werden. Während die Ränder des Längsschnittes

stark auseinandergezogen werden, gelangt der Operateur bis an die Insertion der Kapsel hinauf. Er fasst nun den glatt skelettirten Femurstumpf mit der linken Hand, beugt ihn, rotirt ihn nach einwärts, als ob er den kranken Schenkel über den gesunden hinüberschlagen wollte, und incidirt die Kapsel längs ihres hinteren unteren Umfanges auf die früher beschriebene Weise; der Limbus fibrosus wird durchschnitten, der Femurkopf aus der Pfanne luxirt und die noch vorhandenen Verbindungen zwischen Schenkel und Becken hart am Femur durchschnitten. Die ganze subperiostale Auslösung des Femurstumpfes erfolgt ohne erhebliche Blutung: jedenfalls lässt sich dieselbe leicht durch Unterbindung und Compression stillen. Die Wundflächen werden, nachdem ein starkes Drain bis in die Pfanne eingeführt wurde, durch Etagennähte vereinigt und ein typischer Compressivverband angelegt. Die Weichtheile sind zwar etwas reichlich, aber diess ist von keinem Nachtheile; es wäre ganz unlogisch, wenn man dieselben nachträglich kürzen und dadurch eine neuerliche Blutung erregen wollte. — Wenn der Patient sehr anämisch ist, so empfiehlt es sich, nach der Oberschenkelamputation und der Unterbindung aller sichtbaren Gefässe den Stumpf zunächst bis auf den hervorstehenden Knochen zu vernähen, dann einen Compressivverband anzulegen und erst wenn diess geschehen ist, den elastischen Strang zu lösen. Man wartet dann einige Tage ab, bis sich der Patient von der Operation erholt hat und führt dann erst (z. B. beim ersten Verbandwechsel) die subperiostale Exstirpation des Schenkelstumpfes und die Exarticulation des Kopfes aus. Da bei diesem Verfahren das Periost des oberen Drittels des Femur vollkommen erhalten bleibt, so findet, wenigstens bei jungen Individuen, in der Regel im Centrum des Weichtheilstumpfes eine so bedeutende Knochenneubildung statt, dass man, wenn man einen derartig Operirten nach einigen Monaten untersucht, glauben könnte, er sei gar nicht im Hüftgelenke exarticulirt, sondern hoch am Oberschenkel amputirt worden.

Trendelenburg führt eine Stahlnadel schräg durch die vordere Seite des Schenkels unter den Gefässen durch und umschnürt die Weichtheile mittels eines um die Enden der Nadel geschlungenen Gummischlauches. Dieses Verfahren hat in neuester Zeit J. A. Wyeth in folgender Weise modificirt: Nachdem das Blut centralwärts verdrängt ist, werden zwei 30 cm lange, starke Stahlnadeln, wie man sie zum Steppen der Matratzen braucht, so durch den Oberschenkel durchgestossen, dass die eine 4 cm unterhalb der Spina anterior superior und etwas medianwärts von derselben eindringt, in einer ungefähr der Mitte zwischen Crista ilei und grossem Trochanter entsprechenden Höhe in lateraler Richtung hart am Halse des Femur vorübergeführt und hinter dem grossen Trochanter ausgestochen wird. Diese Nadel soll ungefähr auf eine 10 cm lange Strecke in den Weichtheilen eingebettet sein. Die zweite Nadel wird einwärts von der Fossa ovalis, 2,5 cm unter dem Niveau des Perineum eingestochen, durch die Adductoren durch und etwa 4 cm vor dem Tuber ischii herausgeführt. An die spitzen Enden der Nadeln werden Korke gesteckt, damit man sich nicht an denselben verletzt. Nun wird ein 1,2 cm dicker Gummischlauch von genügender Länge oberhalb der Nadeln gespannt 6mal um den Schenkel herumgelegt und festgebunden. Es folgt die circuläre Durchschneidung der Haut 13 cm unterhalb des Schlauches, gerade so wie sie früher beschrieben wurde, nur bildet Wyeth eine Manchette, indem er die Haut und das Subcutangewebe bis zur Höhe des kleinen Trochanters zurückpräparirt und erst in diesem Niveau werden die subcutanen Gebilde bis auf den Knochen senkrecht zur Axe desselben durchschnitten und das Femur selbst abgesägt. Der weitere Verlauf der Operation ist identisch mit dem bereits beschriebenen Verfahren. Wyeth citirt 7 Fälle, welche nach dieser Methode ohne nennenswerthen Blutverlust und sämmtlich mit günstigem Resultate operirt wurden.

IV. Abschnitt.

Die Resectionen.

§. 109. Man versteht im Allgemeinen unter Resection die Ausschneidung (Excision) eines Theiles aus einem Organ oder Gliede. Wenn man kurzweg von Resection spricht, so meint man in der Regel die Resection an Knochen, und diese lässt sich definiren als die operative Entfernung eines oder mehrerer Knochen oder Knochentheile mit principieller Erhaltung der Weichtheile. Unter dieser gemeinschaftlichen Bezeichnung werden sehr verschiedenartige Eingriffe zusammengefasst, mit Ausnahme der Amputationen fast alle blutigen Operationen, die man überhaupt am Knochen ausführen kann. Man unterscheidet die Resection in der Continuität des Knochens (Knochenresection im engeren Sinne) von der Resection in der Contiguität (Gelenkresection). Beide können total oder partiell sein: die totale Knochenresection heisst auch Ostectomie, Exstirpation des Knochens; gewisse partielle Continuitätsresectionen, besonders am Schädel, führen den Namen Trepanation; die Continuitätstrennung des Knochens allein führt den Namen Osteotomie — streng genommen soll sie nicht zu den Resectionen gezählt werden, da bei derselben Nichts vom Knochen entfernt wird. Eine besondere Art der Exstirpation kranken Knochengewebes ist das sog. Evidement, das Ausschaben des Knochens mittelst des scharfen Löffels, so dass die gesunden Partien allein erhalten werden. Während bei der gewöhnlichen Continuitätsresection ein Abschnitt des Knochens innerhalb des gesunden Gewebes entfernt wird, handelt es sich beim Evidement, für welches neuerdings der ganz überflüssige Name Excochleation aufgekommen ist, um eine Exstirpation des Erweichungsherdes im Knochen an der Grenze des Gesunden und des Kranken. Auch diese Operation wird zu den Resectionen gezählt. Die Resectionen in der Contiguität oder Gelenkresectionen werden unterschieden in totale und partielle Resectionen. Bei den ersteren wird die ganze Gelenkverbindung exstirpirt; bei letzteren nur jene Knochentheile, welche erkrankt sind — in beiden Fällen aber mit Schonung der Weichtheile. Als typische Resectionen bezeichnet man diejenigen Operationen, welche die Entfernung eines anatomischen oder physiologischen Ganzen nach bestimmten Regeln zum Zwecke haben, sei dasselbe nun ein Knochen oder ein Gelenk oder ein Theil derselben. Als atypische Resection gilt die

Exstirpation der erkrankten Partie allein, ohne Rücksicht darauf, ob dieselbe ein anatomisches oder physiologisches Ganzes darstellt, bloss mit Rücksicht auf den speciellen Fall; der Typus einer atypischen Resection ist das sog. Evidement der Knochen. Unter temporärer Resection versteht man die Continuitätstrennung eines Knochens, welche nicht behufs definitiver Entfernung desselben, sondern nur zu dem Zwecke vorgenommen wird, um denselben momentan zu verlagern und die unter ihm liegenden Partien einem Eingriffe zugänglich zu machen: ist dieser vollendet, so wird der Knochentheil wieder an Ort und Stelle gebracht und soll daselbst wieder in organische Verbindung mit der Umgebung treten. Damit diess möglich sei, darf die Ernährung des temporär resecirten Stückes nicht ganz aufgehoben sein, was gewöhnlich dadurch erzielt wird, dass dasselbe durch einen genügend breiten Stiel von Weichtheilen mit der Umgebung in Verbindung bleibt.

In diesem Capitel soll nur von den typischen Resectionen in der Continuität wie in der Contiguität die Rede sein, besonders von den letzteren, den Gelenkresectionen. Im Allgemeinen ist der Vorgang dabei der, dass man den zu entfernenden Theil so freilegt, dass er völlig zugänglich ist, ihn mit möglichster Schonung der Weichtheile aus denselben ausschält und dann in einer dem anzustrebenden Resultate gemässen Weise abträgt. Der Zugang zu dem zu resecirenden Theile soll ein directer sein und es darf dabei keine unnöthige oder gar nachtheilige Verletzung der bedeckenden Theile stattfinden; ganz besonders müssen grössere Gefässe und Nerven, ferner womöglich Muskeln und Sehnen geschont werden, wenigstens sollen letztere, wenn ihre Durchschneidung unvermeidlich ist, so getrennt werden, dass man sie sofort nach geschehener Resection wieder mit Aussicht auf Erfolg vereinigen kann. Sehr wichtig ist die Erhaltung der motorischen Nerven der Muskeln auch dann, wenn deren Insertionen vom Knochen losgeschält werden müssen, weil davon die spätere Functionsfähigkeit des Gliedes abhängt. Um alle angeführten Postulate zu erfüllen, muss die Schnittführung eine ganz bestimmte sein und in der That ist bei allen typischen Resectionen die Richtung des Weichtheilschnittes der wichtigste Punkt.

§. 110. Die Indicationen für die Resectionen in der Continuität sind äusserst mannigfaltig; da jedoch diese Operationen meistens atypische sind und daher nicht Gegenstand der Behandlung an dieser Stelle sein können, so scheint es mir angezeigt, nur auf die Indicationen der typischen Operationen dieser Art, und zwar erst bei Besprechung derselben, einzugehen.

Absolute Indicationen für die Resectionen in der Contiguität oder Gelenkresectionen lassen sich schwer im Allgemeinen feststellen, denn man kann keine bestimmten Regeln darüber angeben, ob im gegebenen Falle statt der Resection die conservative Behandlung durchgeführt werden solle oder ob nicht an Stelle der Resection die Amputation zu treten habe. Desshalb hängt es bei den gleich zu erwähnenden Indicationen viel mehr als bei den Amputationen von dem Urtheile des Chirurgen über die Beschaffenheit des speciellen Falles ab, ob eine Resection, und zwar eine typische oder eine atypische, gemacht werden soll. Diese Indicationen sind: 1. Gelenkzerschmetterungen durch irgend ein Trauma, wenn die Hauptstämme der Gefässe und

Nerven erhalten und die Zerstörung der Knochen nicht so ausgedehnt ist, dass der Patient nach der Resection ein unbrauchbares Glied zurückbehalten würde. 2. Irreponible Luxationen, frische oder veraltete, wenn der Gelenkkopf gegen Gefässe und Nerven drückt, und wenn die Gelenkeröffnung allein nicht hinreicht, ihn an Ort und Stelle zu bringen. 3. Gelenkfracturen, offene wie subcutane, wenn die Heilung voraussichtlich gar nicht zu Stande kommen oder ein unbrauchbares Glied ergeben würde. 4. Acute eitrige Entzündungen des Gelenkes, seien sie primär in Folge der Infection einer penetrirenden Gelenkwunde entstanden, oder secundär vom Knochen (bei acuter infectiöser Osteomyelitis) oder von den Weichtheilen aus fortgeleitet worden, wenn der Process durch die Gelenkeröffnung und Drainage allein nicht zu beherrschen ist. 5. Chronische Entzündungen des Gelenkes, nicht infectiöse und infectiöse, namentlich tuberculöser Natur, wenn die Gelenkenden der Knochen ebenfalls durch chronische Ostitis zerstört sind. 6. Nekrose, welche den grössten Theil eines oder beider Gelenkenden ergriffen hat. 7. Ankylosen des Gelenkes, besonders in ungünstiger Stellung, entweder um die Beweglichkeit wiederherzustellen oder um die Stellung zu verbessern. 8. Neubildungen an den Gelenkenden der Knochen, welche auf keine andere Weise entfernbar sind. 9. Angeborene oder erworbene Stellungsanomalien der Gelenke, wenn durch die Resection die Function des Gliedes wesentlich gebessert werden kann. 10. Vollkommene Paralyse der Muskeln, welche den Gebrauch der Extremität unmöglich macht, oder abnorme Schlaffheit eines Gelenkes (Schlottergelenk); Zweck der Operation ist in diesem Falle die Ankylosirung des Gelenkes (Anthrodese). 11. Die Resection wird als Voract einer anderen Operation ausgeführt, um das Operationsfeld in der Tiefe zugänglich zu machen.

§. 111. Der Instrumentenapparat für die Resectionen umfasst: 1. Starke, vorne spitzige, gegen den Rücken leicht abgerundete, kurze Messer mit gerader Schneide, sog. Resectionsmesser; gewöhnlich hat man ein kleines und ein grosses; die vorne stumpf abgerundeten Messer sind entbehrlich. 2. Stumpfe und schneidende Raspatorien, theils mit breitem, vorderen Ende, theils mit stumpfer Spitze und leicht gekrümmt. 3. Chirurgische Meissel, und zwar sog. Bildhauermeissel, keilförmig mit gleichmässig zugeschärfter Schneide, von verschiedener Breite (etwa 1½—3 cm), meistens gerade; zuweilen abgeschrägt oder nach der Fläche gekrümmt (sog. Hohlmeissel), und sog. Tischlermeissel (vulgo Stemmeisen), 2—4 cm breit, die zwei breite Flächen parallel zur Längsaxe haben und nur an der einen Seite zugeschärft sind; endlich einen hölzernen Hammer. 4. Sägen, von denen dreierlei Arten Anwendung finden: die gewöhnlichen Bogensägen, wie man sie auch zu den Amputationen gebraucht oder eine der zahlreichen neuangegebenen Resectionssägen; die v. Langenbeck'sche Stichsäge, ein schmales, nach vorne spitz zulaufendes messerartiges Instrument, welches jedoch statt der Schneide Sägezähne besitzt; endlich die Jeffray'sche Kettensäge, eine aus vielen, kurzen, mit einander durch Charniere verbundenen, Sägezähne tragenden, Stahlstücken zusammengesetzte Kette, welche an beiden Enden zwei Handgriffe trägt. Zur Einführung derselben dient eine starke, gebogene,

stumpfe Nadel oder eine halbkreisförmig gebogene, mit tiefer Rinne versehene, an einem Griffe befestigte, starke Hohlsonde oder der ganz ähnliche Ollier'sche Führungshaken. Für manche Resectionen in der Continuität bedient man sich eigener Rundsägen (Trepan, Trephine) früher auch des Heine'schen oder Nyrop'schen Osteotoms. Gegenwärtig haben einzelne Chirurgen versucht, den Motor, den die Zahnärzte benützen, mit einem kreisförmigen Sägeblatt in Verbindung zu setzen und dasselbe in Rotation zu setzen. Doch sind diese complicirten und theueren Apparate, deren Handhabung besondere Uebung erfordert, vollkommen entbehrlich. 5. Schneidende Knochenzangen, theils gerade, theils nach der Fläche gekrümmt oder nach der Kante gebogen. 6. Starke Zangen, sog. Sequesterzangen und Resectionszangen (nach v. Langenbeck, Fergusson, Faraboeuf u. s. w.). 7. Scharfe und stumpfe, einfache und doppelte Haken zum Fassen der Knochen. 8. Scharfe Löffel zum Evidement der Knochen. 9. Stich- oder Drillbohrer, zum Durchbohren der Knochen. 10. Stahlnägel und -Klammern, Elfenbeinstifte, Metalldraht nebst Drahtzange, zum Vereinigen der Knochenflächen. Ausserdem die gewöhnlichen, bei jeder blutigen Operation verwendeten Instrumente: Scalpelle, Scheeren, Haken- und Sperrpincetten, Nadel und Faden, die Esmarch'sche elastische Binde u. s. w.

Allgemeines über die Technik der Resectionen.

§. 112. Die Vorbereitungen sind dieselben wie bei den Amputationen. Die prophylactische Hämostase wird, wo es nur immer angeht, durch die Esmarch'sche Binde (resp. die elastische Schnur) herbeigeführt; die locale Anämie hat bei den Resectionen überdiess den Vortheil, dass man die Grenzen zwischen gesundem und krankem Gewebe leichter unterscheidet. Wenn man die elastische Constriction nicht ausführen kann, muss die Digitalcompression des Hauptarterienstammes aushelfen. Uebrigens geben die Resectionen in der Regel zu keiner besonders starken Blutung Veranlassung. Die präventive Unterbindung in der Continuität eines Arterienstammes als Voract der Resection ist nur in ganz vereinzelten Fällen angezeigt.

Die Lagerung des Patienten muss so gewählt werden, dass das Operationsfeld frei zugänglich ist; der kranke Körpertheil wird genügend unterstützt und genau fixirt. Allgemeine Regeln über die Stellung des Operateurs giebt es nicht; er vertheilt die Assistenten so, dass sie ihm möglichst das Arbeiten erleichtern: ihre Hauptaufgabe ist das Fixiren des betreffenden Körpertheiles in der jeweilig entsprechenden Lage und das Retrahiren der Weichtheile beim Vordringen in die Tiefe. Bei den meisten Resectionen braucht man wohl zwei Assistenten, abgesehen von demjenigen, der die Narkose besorgt.

Die Resection selbst umfasst vier Operationsacte: die Durchtrennung der Weichtheile, die Isolirung des zu resecirenden Theiles, die Entfernung desselben und die Vereinigung der Wunde.

1. Die Durchtrennung der Weichtheile. Die meisten Resectionen trachtet man gegenwärtig mittelst einfacher linearer Incisionen vorzunehmen, nur für ganz bestimmte Zwecke bedient man sich der Lappenschnitte. Dabei soll jedoch der zu resecirende Theil so weit freigelegt werden, dass er überall dem Auge zugänglich ist, was namentlich zur Entfernung der tuberculös erkrankten Gewebe von grösster Wichtigkeit ist. Diess ist zuweilen nur dadurch möglich, dass man Hülfsschnitte zu den normalen Schnitten hinzufügt. Diese normalen Hautschnitte (Normalschnitte, Kocher) sollen womöglich in der Richtung verlaufen, welche dem Hauptverlaufe der Fasern in der Haut und damit der Spannungsrichtung entsprechen. Diese ist an den Extremitäten im Grossen und Ganzen parallel zur Längsaxe derselben und fällt auch mit der vorherrschenden Richtung der Muskeln zusammen. Der Hautschnitt wird im Allgemeinen an der Stelle angelegt, wo die geringste Weichtheilschichte über den Knochen liegt und wo sich

Muskelinterstitien finden, zwischen denen man in die Tiefe vordringen kann. Regel ist, dass man Muskeln, Sehnen, Nerven und Gefässe zur Seite schiebt, ohne sie zu verletzen; muss ein Muskel durchtrennt werden, so soll diess so geschehen, dass die in denselben eintretenden Nervenäste intact bleiben; zuweilen ist diess möglich durch stumpfes Auseinanderdrängen seiner Fasern — wenn nicht, so ist es besser den Muskel quer zu durchschneiden als seinen Nerven. Bei oberflächlicher Lage des zu resecirenden Theiles wird die Haut sammt den unter ihr liegenden Weichtheilen in einem Zuge bis auf den Knochen durchschnitten: dazu fasst der Operateur das Resectionsmesser in die volle Hand; sind dicke Weichtheilschichten zu durchtrennen, so wird der erste Schnitt durch Haut, Subcutangewebe und Fascie geführt, dann dringt man allmälig in die Tiefe vor, indem man nach dem soeben aufgestellten Principe der möglichsten Schonung der Weichtheile verfährt.

2. Die Isolirung des zu resecirenden Theiles. Die moderne Resectionstechnik basirt auf dem durch v. Langenbeck und Ollier aufgestellten Principe der subperiostalen Auslösung der Knochen: das Periost soll im Zusammenhange mit den Weichtheilen bleiben und der Knochen rein skelettirt allein entfernt werden. Dabei muss selbstverständlich das Periost möglichst intact erhalten werden, namentlich seine Gefässverbindungen mit den bedeckenden Weichtheilen müssen conservirt werden. Am normalen gesunden Knochen ist die Ablösung des Periostes nicht leicht, weil die Verbindung mit der Corticalis sehr fest und das Periost verhältnissmässig dünn ist; vom erkrankten Knochen jedoch kann man das verdickte Periost gewöhnlich ohne jede Mühe selbst mit dem Fingernagel zurückschieben. Doch bedient man sich dazu am Besten der stumpfen Raspatorien. Zunächst wird das Periost durch einen Längsschnitt gespalten, dann setzt man das Raspatorium parallel zu dem Einschnitte auf den Knochen schräg auf und schiebt und hebelt das Periost von der Corticalis ab, während die Weichtheile durch scharfe Haken zurückgezogen werden. Dort wo dasselbe fester anhaftet, kann man es in Verbindung mit der Corticalis lassen und die oberste Schichte der letzteren mittelst der scharfen Ollier'schen Raspatorien ablösen; beim gesunden Knochen ist diess das beste Mittel das Periost intact zu erhalten, nur muss die Ablösung der Corticalis mittelst Meissels und Hammers geschehen. Man setzt einen breiten, nicht zu scharfen Meissel recht schräg gegen die Knochenoberfläche in den Spalt des Periostes ein und sprengt durch schwache Schläge die Corticalis in Form von unregelmässigen Schalenstücken, die durch das Periost in Verbindung gehalten werden, ab.

Bei Gelenkresectionen muss das Periost in Verbindung mit der Gelenkkapsel abgelöst werden, d. h. die Resection muss subperiostal und subcapsulär ausgeführt werden, nachdem das Periost und die Kapsel durch eine lineare Incision gespalten und das Gelenk eröffnet worden war. Die Ansätze der Bänder, Muskeln und Sehnen an den Knochenvorsprüngen um das Gelenk machen beim Ablösen die meiste Mühe, es ist daher viel zweckmässiger, das Periost und die Kapsel an diesen Stellen mit der Corticalis im Zusammenhange zu lassen und die Knochenvorsprünge in toto sammt den Ansätzen der Muskeln und Sehnen mit dem Meissel abzuschlagen oder bei jungen Individuen mit dem Resectionsmesser abzuschneiden. Dieses Vorgehen erleichtert auch die Auslösung der Gelenkenden, weil dadurch deren Volumen wesentlich verkleinert wird. Wenn die Auslösung lege artis gemacht wurde, so sollen die Weichtheile in Verbindung mit dem Perioste und mit dessen Fortsetzung, der Kapsel, einen durch eine lineare Incision gespaltenen Hohlcylinder darstellen, an welchem innen die abgemeisselten Knochenvorsprünge, ebenfalls in intacter Verbindung mit den Weichtheilen hängen: dieser Hohlcylinder setzt sich ohne Unterbrechung in die Weichtheilumhüllung der Knochendiaphysen fort.

Bei den Gelenkresectionen wegen tuberculöser Erkrankung werden zwar die Gelenkenden ebenfalls subperiostal und subcapsulär ausgelöst, allein wenn die Resection beendigt ist, wird nachträglich das tuberculös erkrankte Gewebe, namentlich das der Synovialis und der Kapsel, sorgfältig mit Scheere und Pincette exstirpirt. In vielen Fällen empfiehlt es sich geradezu, die gesammte Kapsel sammt Synovialis mit den in ihr enthaltenen Fungusmassen wie einen bösartigen Tumor auszuschälen; dabei ist die subcapsuläre Methode contraindicirt. Bei tuberculösen Affectionen werden übrigens in neuester Zeit die totalen Resectionen seltener ausgeführt: man trachtet vor Allem durch typische Weichtheilschnitte das Gelenk so zugänglich zu machen, dass man die ganze Innenfläche desselben, die Synovialis mit allen ihren Fortsätzen und Blindsäcken behufs Exstirpation alles Krankhaften genau übersehen kann; die Gelenkenden der Knochen

werden nicht in toto ausgelöst, sondern die gesunden Antheile überall erhalten und nur die Herde von tuberculöser Ostitis aus denselben mittelst des Hohlmeissels oder des scharfen Löffels exstirpirt, resp. ausgeschnitten und ausgestochen — etwa wie man aus einem angefaulten Apfel das faule Stück entfernt, so zwar, dass die Trennung innerhalb des Gesunden, und nicht an der Grenze von gesundem und krankem Gewebe stattfindet. Es ist diess möglich, weil die Consistenz des Knochens in der Umgebung eines tuberculösen Herdes stets vermindert, die Corticalis verdünnt und die Spongiosa durch rareficirende Ostitis porös geworden ist.

§. 113. 3. Die Entfernung des zu resecirenden Theiles wird, nachdem die Ablösung der Weichtheile vollendet ist, auf verschiedene Weise vorgenommen. Handelt es sich um einen ganzen Knochen, so braucht derselbe nur aus dem Hohlraume des Periostes hervorgehebelt zu werden, was mit Hülfe starker Korn- oder Resectionszangen oder mittelst des Elevatoriums (eines starken stumpfspitzigen, leicht gekrümmten Raspatoriums) geschieht. Muss der Knochen durchtrennt werden, so gebraucht man bei ganz jungen Individuen ein starkes Resectionsmesser, sonst entweder die Bogen- oder die Stich- oder die Kettensäge. Weniger practisch sind die schneidenden Knochenzangen und Knochenscheeren; wohl aber kann man sich zu vielen Resectionen mit Vortheil des Meissels und Hammers bedienen. Bei den Gelenkresectionen müssen die Gelenkenden sammt dem etwa vorhandenen intraarticulären Bandapparate abgetragen werden. Zu diesem Zwecke werden die Weichtheile durch die Assistenten mittelst scharfer Rechen- oder breiter stumpfer Haken oder mittelst Gazestreifen abgezogen und zugleich geschützt; der Operateur führt die Stichsäge oder die Kettensäge durch die Incisionswunde der Weichtheile ein und durchsägt zunächst einen Knochen in situ, während die ganze Extremität durch Assistentenhände fixirt wird. Diess ist allerdings die mühsamere, aber auch die für die Weichtheile schonendere Art der Knochentrennung. Bequemer ist es, wenn man das skelettisirte Gelenkende durch die Weichtheilwunde nach aussen luxirt und dann die Gelenkfläche mit der Bogensäge abträgt, wie bei einer Amputation. Allein bei dem Herausdrängen der voluminösen Gelenkenden werden die Weichtheile stark gezerrt und oft zerrissen, was für das Endresultat der Operation nicht gleichgültig ist. Eher kann man dieses Manöver anwenden bei der Abtragung des zweiten Gelenkendes, nachdem das erste in situ getrennt worden war. Für manche Fälle ist es vortheilhafter, die Gelenkenden in situ mittelst des breiten Meissels in toto oder stückweise zu reseciren. Zur Fixirung hervorstehender Knochen während des Durchsägens bedient man sich der Faraboeuf'schen Zange oder eines scharfen Knochenhakens.

Die Stichsäge wird wie ein Tischmesser in die volle Hand gefasst, der Zeigefinger auf den Rücken aufgelegt, und durch Hin- und Herziehen nach vorne und rückwärts in Action gesetzt, so aber, dass die Säge nur ganz geringe Excursionen macht, als ob man mit einer Feile arbeiten würde. Die Kettensäge wird unter dem zu durchsägenden Knochen durchgezogen, dann fasst der Operateur die Handgriffe mit je einer Hand, spannt die Kette so an, dass die beiden Theile diesseits und jenseits des Knochens einen möglichst stumpfen Winkel zu einander bilden und zieht das Instrument abwechselnd nach rechts und links, wobei er die Bewegung mit dem ganzen Körper und nicht mit den Armen ausführt, so zwar, dass die Stellung der Säge, der stumpfe Winkel, und die Spannung zwischen beiden steif gehaltenen Händen unverändert bleibt. Die Kettensäge wird dadurch gewissermaassen als Ganzes hin- und hergeschoben, statt dass ihre einzelnen Glieder am Knochen vorübergezogen werden, wie etwa eine Schnur, die über eine Rolle läuft. — Der Meissel wird mit der linken Hand entweder in die volle Faust gefasst oder zwischen Daumen einerseits und den übrigen Fingern andererseits so gehalten, dass seine Axe mit der Richtung der Finger fast einen rechten Winkel bildet und schräg gegen die Oberfläche des Knochens aufgesetzt. Mit der rechten Hand hält man den Hammer und führt damit kurze, schwache Schläge, so dass sich der Meissel niemals einklemmt. In manchen Fällen ist es vortheilhaft, wenn der Operateur den Meissel mit beiden Händen dirigirt und dabei die Weichtheile zurückdrängt, während ein Assistent die Hammerschläge führt (sog. dreihändiges Meisseln).

§. 114. 4. Die Vereinigung der Resectionswunde. Viele Resectionen, namentlich jene an der unteren Extremität, haben den Zweck, eine möglichst feste, knöcherne Verbindung der wunden Knochenflächen zu erzielen. Diess befördert

man durch die directe Vereinigung derselben, entweder durch die Knochennaht oder durch Zusammennageln der Knochen. Die Knochennähte werden in der Regel mit starkem Metalldraht (Silberdraht) angelegt. Zu diesem Zwecke müssen die Knochenenden mittelst des Drill- oder Lochbohrers an je zwei einander gegenüberliegenden Stellen schräg von aussen nach innen, gegen die wunde Fläche zu, durchbohrt werden. An der Stelle, wo der Bohrer aufgesetzt wird, müssen die Weichtheile zurückgeschoben werden, sonst werden sie durch die drehende Bewegung auf den Bohrer aufgewunden und in das Bohrloch hineingezerrt. Dann schiebt man den Draht durch die Bohrlöcher hindurch oder man fädelt ihn an die Oese an der Spitze des Drillbohrers ein und zieht ihn mit demselben zurück. Zwei bis drei Suturen genügen in der Regel: der Draht wird nun angezogen, die Knochenflächen in Contact gebracht und die Enden der Sutur durch ein paar kurze Umdrehungen geschlossen. Man kann das Zusammendrehen des Drahtes mit den Händen allein oder mit einer Drahtzange, oder mit dem Dieffenbach'schen Nadelhalter, oder endlich mit eigenen Instrumenten, sog. Serre-noeuds, ausführen, hüte sich aber, zu lange und zu scharf zu drehen, weil sonst der Draht leicht unterhalb der gedrehten Stelle abgedreht wird und die Sutur ausfällt. Die Enden des Drahtes werden kurz abgeschnitten, gegen die Fläche des Knochens zu gebogen und unter das Periost hineingedrückt. Im Nothfalle kann man die Knochensuturen auch mit starken Seidenfäden anlegen. — Will man die Knochenflächen vernageln, so schlägt man entweder direct einen glatten Stiftnagel (sog. Pointe de Paris) ein oder man bohrt die Löcher vor und treibt dann einen Elfenbeinstift durch dieselben; zuweilen bedient man sich auch einer stählernen Klammer. Die Metallstifte müssen in der Regel später wieder entfernt werden, die Elfenbeinstifte aber heilen häufig ein oder werden allmälig resorbirt: man kann sie also im Niveau der Knochenoberfläche abkneipen und das Periost darüber vereinigen.

Strebt man nach der Resection eine neue gelenkartige Verbindung zwischen den Knochenenden an, so werden dieselben nur an einander gelagert und die Weichtheile allein durch Nähte vereinigt. Es empfiehlt sich dabei, die einzelnen Schichten durch versenkte Etagennähte (aus Seide oder Catgut) mit einander in Contact zu bringen und dann erst die Hautwunde zu nähen.

Von der definitiven Hämostase haben wir bis jetzt nicht gesprochen: es ist bei den meisten Resectionen ganz überflüssig, Gefässe zu unterbinden. Hat man unter localer Anämie operirt, so wird die constringirende Binde erst entfernt, nachdem der Verband angelegt ist. Dabei wird die Blutung gestillt durch die Naht und durch den Verband, indem entweder die ganze Wundhöhle mit Jodoformgazestreifen oder mit Jodoformdochten austamponirt oder nur von aussen eine entsprechende Compression auf dieselbe ausgeübt wird. Je nach Bedarf werden Oeffnungen für die Drainage ausgespart, oder man sieht ganz von derselben ab und lässt die Wundhöhle mit Blut vollaufen (Heilung unter dem feuchten Blutschorfe, Schede) oder man füllt sie nach Billroth mit Jodoformglycerin und vernäht sie. Der Verband soll die resecirte Partie immobilisiren; nach Gelenkresectionen an den Extremitäten applicirt man in der Regel einen festen Schienen- oder Gypsverband, zuweilen die permanente Extension.

Die Resectionen im Speciellen.

Es erscheint mir zweckmässig, nur jene typischen Operationen eingehend zu beschreiben, für welche die eben angeführten allgemeinen Regeln nicht genügen. Dabei werde ich so weit als möglich nur jene Methoden berücksichtigen, welche sozusagen als Normalmethoden angesehen werden können.

I. Resectionen an der oberen Extremität.

Resection der Interphalangeal- und Metacarpophalangealgelenke.

§. 115. Lineare Incision von 2—3 cm Länge am radialen oder ulnaren Rande des Fingers neben der Strecksehne, durch Haut, Periost

und Kapsel. Mit dem Raspatorium werden die Weichtheile von den Knochen abgehebelt, zuerst das centrale Gelenkende freigemacht und mit der Knochenzange abgekneipt, worauf dann das periphere Gelenkende entfernt wird. Auf dieselbe Weise wird der Schnitt behufs Exstirpation einer ganzen Phalanx geführt.

Resection der Carpometacarpalgelenke.

§. 116. An der Dorsalseite der Hand findet man die Gelenklinie zwischen Carpus und Metacarpus, indem man die radiale Fläche des Metacarpus pollicis nach aufwärts verfolgt, bis man einen kleinen Knochenvorsprung fühlt: derselbe entspricht dem oberen Gelenkende des Metacarpus pollicis. Unmittelbar darüber liegt die Gelenklinie. Man führt einen Längsschnitt, von der Gelenklinie beginnend, nach abwärts, und zwar für den Daumen am radialen, für den kleinen Finger am ulnaren Rande des Metacarpalknochens, für die mittleren Finger auf der Dorsalfläche neben den Strecksehnen. Der erste Schnitt trennt nur die Haut, dann werden die Sehnen zur Seite geschoben, das Periost und die Kapsel gespalten und die Weichtheile, und zwar das Periost mit den M. interossei, abgelöst. Am Metacarpus des Daumens wird die ganze Masse des Thenar radialwärts, die Sehne des Extensor brevis mit dem Periost ulnarwärts geschoben und am oberen Ende des Knochens der Sehnenansatz des Abductor longus abgetrennt. Das centrale Ende des Metacarpus wird mit der scharfen Knochenzange abgetragen, dann fasst man es mit der Kornzange, dreht es nach auswärts und trennt mit dem Resectionsmesser die Ligamenta interossea und die Insertion der Kapsel ab. Soll auch die Gelenkfläche des betreffenden Carpusknochens entfernt werden, so geschieht diess mittelst des Meissels.

Die totale Resection eines Metacarpusknochens wird durch einen entsprechend längeren Schnitt in der gleichen Richtung ausgeführt.

Resectionen am Handgelenke.

§. 117. Als totale Resection des Handgelenkes bezeichnet man die Entfernung der unteren Gelenkenden beider Vorderarmknochen und des ganzen Carpus; zuweilen werden auch noch die Gelenkenden der Metacarpi abgetragen. Ausserdem werden als typische partielle Resectionen ausgeführt: a) die Resection der peripheren Enden der beiden Vorderarmknochen allein, resp. die des einen oder des anderen derselben mit Erhaltung des Carpus; b) die Resection derselben und der Gelenkflächen der ersten (oberen) Reihe der Carpusknochen; c) die Exstirpation des ganzen Carpus mit Erhaltung der Vorderarmknochen; d) die Exstirpation einzelner Carpusknochen.

Die normale Schnittführung für sämmtliche Resectionen am Handgelenke kann nach den anatomischen Verhältnissen nur parallel zur Längsaxe des Gliedes verlaufen, und zwar wählt man einen Schnitt am Handrücken entweder über dem Radius (dorso-radialer Schnitt) oder mehr gegen die Ulna zu (dorso-ulnarer Schnitt). Die Hauptschwierigkeit der Operation liegt in der Nothwendigkeit, die zahlreichen

Sehnen, Gefässe und Nerven intact zu erhalten und dabei doch das Handgelenk breit zu eröffnen.

Der Patient liegt mit abducirtem Arme, die Hand ruht auf einem kleinen festen Tische, der neben dem Operationstische steht.

§. 118. Totale Resection mittelst dorso-radialen Schnittes (Boeckel. v. Langenbeck). Die Hand wird stark ulnarflectirt und ein geradliniger, zur Axe des Vorderarmes paralleler Schnitt durch die Haut von der Mitte des 2. Metacarpus bis über das Handgelenk nach aufwärts geführt, welcher die Sehnen des Extensor digit. comm. sammt Extens. indicis proprius ulnarwärts, die Sehnen des Extensor pollicis longus radialwärts freilässt. Der Operateur trennt das Lig. carpi dorsale und die Fascie zwischen der Sehne des M. extensor pollic. longus und der Strecksehne des Zeigefingers, und dringt bis zum Radius vor; dann spaltet er die Handgelenkskapsel in der Richtung des Hautschnittes und legt die Basis des Metacarpus III. und des Metacarpus II. frei, indem er mit dem Resectionsmesser die Sehne des M. radialis ext. brevis von dem ersteren, und die des M. radialis ext. longus von dem letzteren Knochen sammt dem Perioste ablöst. Diese Ablösung ist nothwendig, um Platz zu gewinnen. Nun wird das Periost im Zusammenhange mit der Handgelenkskapsel und den Strecksehnen von den Metacarpis II. und III. aus mit dem Raspatorium abgelöst. Ebenso wird das gespaltene Periost an der Dorsalfläche des Radius zurückgeschoben und zugleich mit demselben die Extensorensehnen (Extensor pollic. long., Radial. extern. long. et brevis, Extensor pollic. brevis und Abductor pollic. longus) aus den Knochenrinnen herausgehoben. Wenn das Periost nicht verdickt ist, so thut man besser, statt das Raspatorium zu benützen, die Corticalis mitsammt den Weichtheilen abzumeisseln. Während der Assistent die Hand stark volarflectirt und die Weichtheile mit scharfen Haken retrahirt, dringt der Operateur mit der Spitze des Resectionsmessers gegen die obere Reihe der Handwurzelknochen vor und durchschneidet die Ligam. intercarpea zwischen Os naviculare, lunatum und triquetrum, wenn sie nicht schon zerstört sind. Dann setzt er in die Fugen zwischen dieselben ein schmales Elevatorium ein und hebelt einen nach dem andern von den Handwurzelknochen der oberen Reihe heraus, bis alle entfernt sind; nur das Os pisiforme kann zurückbleiben, wenn es gesund ist.

Jetzt folgt die Auslösung der Knochen der unteren Carpusreihe. Mit dem Messer werden die interarticularen Bänder zwischen Multangulum majus und minus, dann die Gelenkverbindung zwischen Multangulum majus und Metacarpus pollicis getrennt und mittelst des Elevatorium vom Radialrande aus ulnarwärts fortschreitend, zuerst das Multangulum majus, welches mit dem Metacarpus pollicis eine isolirte Gelenkverbindung eingeht, herausgehebelt, und wenn diess geschehen ist, die übrigen 3 Knochen der 2. Reihe, Multangulum minus, capitatum und hamatum entweder im Zusammenhange oder eines nach dem andern aus ihrer Verbindung mit den Metacarpusknochen gelöst und entfernt.

Hierauf wendet sich der Operateur zu den Gelenkenden der Vorderarmknochen: die Ligam. lateralia werden subperiostal abgelöst, wobei an der Radialseite die Arteria radialis sorgfältig geschont werden muss,

dann drängt man durch starke Volarflexion den Radius und die Ulna aus der Weichtheilwunde hervor und sägt sie in entsprechender Entfernung oberhalb der Gelenkflächen ab, wobei die Cartilago triangularis mit dem Capitulum ulnae entfernt wird. — Es lässt sich die Resection des Radiusendes auch in situ mittelst des Meissels vollführen, was namentlich dann vortheilhaft ist, wenn man die Corticalis sammt Periost abgemeisselt hat; die Ulna trägt man mit der Liston'schen Zange ab.

Sollten die Metacarpi ebenfalls erkrankt sein, so muss der dorsale Schnitt etwas nach unten verlängert werden, worauf die Gelenkenden derselben ausgelöst werden. Eine derart ausgedehnte Resection giebt aber wenig Chancen auf eine brauchbare Hand.

§. 119. Totale Resection mittelst dorso-ulnaren Schnittes (Lister). Diese Schnittführung hat gegenüber der ersterwähnten den Vortheil, dass dabei die Mm. extens. carpi radiales long. et brev. geschont und dadurch die sonst wohl eintretende Subluxation der Hand nach der Volarseite verhindert wird. Kocher befürwortet ebenfalls dieses Verfahren und ich halte es für wichtig, es genau zu beschreiben. Der Schnitt wird bei leicht radialwärts abducirter Hand mehr nach der Ulnarseite zu geführt, etwa in der Verlängerung des Zwischenraumes zwischen 4. und 5. Metacarpus beginnend, peripherwärts von dem Carpometacarpalgelenke und 7—8 cm nach aufwärts gegen die Mitte der Dorsalfläche des Vorderarms reichend. Der Operateur durchtrennt Anfangs nur die Haut und schont dabei am unteren Ende des Schnittes den Dorsalast des Nervus ulnaris. Dann spaltet er die Fascie zwischen dem Extensor digitor. communis und dem Extensor digiti V. proprius, ferner das Lig. carpi dorsale und die Kapsel des Handgelenkes längs der Basis des Metacarpus IV., des Os hamatum und der Ulna und löst dieselbe nach beiden Seiten hin ab, wobei gleichzeitig die Insertion des M. ulnaris extern. vom Metacarpus V. losgetrennt wird. Nach aufwärts zu weiterarbeitend hebt er die Sehne dieses Muskels und die des Extensor digiti II. aus ihrer Rinne an der Ulna heraus und hebelt oder meisselt die Kapsel von der Ulna ab. Die Cartilago triangularis zwischen Carpus und Ulna wird exstirpirt und das Gelenk zwischen Ulna und Radius eröffnet. Durch die Ablösung der Kapsel vom Metacarpus V. gelangt man in das Gelenk zwischen Os pisiforme und Os lunatum und lässt die Sehne des M. ulnaris intern. in Verbindung mit ersterem; die Sehnen der Fingerbeuger werden in toto aus der Rinne des Os hamatum herausgehoben und die Kapselansätze am 3., 4. und 5. Metacarpus an der Volarseite durchtrennt, wobei jedoch die Insertion der Sehne des M. radialis intern. am Metacarpus II. erhalten werden muss; dann wird die Kapsel vom volaren und vom dorsalen Rande des Radiusendes bis unter die Sehnen der Radiales externi und der Extensoren des Daumens, zugleich auch der Ansatz des Supinator longus abgelöst und die Sehnen aus ihren Rinnen gehoben. Die Sehnenansätze der Radiales externi am 2. und 3. Metacarpus lässt man hingegen mit der Dorsalfläche im Zusammenhange. Jetzt drängt der Operateur die Hand radialwärts, indem er sie zugleich flectirt, und luxirt sie, so dass der Daumen mit der Radialseite des Vorderarms in Berührung kommt. Diese Stellung macht es möglich, die Handwurzelknochen einen nach dem anderen auf die schon früher beschriebene Weise zu entfernen und die Gelenk-

enden der Vorderarmknochen und die Basen der Metacarpi abzusägen; von beiden Seiten nimmt man nur so viel weg, als absolut nothwendig ist. Bei der Auslösung des Os multangulum majus und minus und der Metacarpi I. und II. ist die Art. radialis, die hier zum Arcus volaris profundus umbiegt, zu schonen.

Die wesentlichen Vortheile des dorso-ulnaren Schnittes sind nach Kocher: die Erhaltung der Sehnenansätze der Radiales externi und die Möglichkeit, das ganze Handgelenk frei zu überblicken und sich alle Theile desselben zugänglich zu machen, was insbesondere bei der tuberculösen Arthritis und Ostitis nothwendig ist.

Wenn die Gelenkenden der Vorderarmknochen gesund sind, so entfällt die Absägung derselben und die Operation ist mit der Entfernung des Carpus und der Basen der Metacarpi beendigt. Man kann übrigens auch einzelne gesunde Carpusknochen erhalten, so z. B. wenn es möglich ist, das Os multangulum majus sammt seiner Gelenkverbindung mit dem Metacarpus pollicis.

§. 120. Resection der Gelenkenden des Vorderarmes mittelst Bilateralschnittes. Die Hand wird in radialer Flexion fixirt, mit der Ulnarfläche nach oben. Der Operateur führt einen 3—4 cm langen Längsschnitt am freien Rande der Ulna zwischen den Sehnen des Ulnaris externus und Ulnaris internus unter dem Proc. styloïdeus beginnend, durchtrennt die Fascie und das Periost und löst das letztere zuerst an der Dorsal-, dann an der Volarseite sammt den Weichtheilen von der Ulna ab, oder meisselt die Corticalis mit dem Periost ab bis zum Ansatze des Lig. interosseum. Während der Assistent die Weichtheile retrahirt, führt der Operateur das breite Raspatorium zwischen volarer Fläche der Ulna und Periost ein und schützt dadurch letzteres, so dass er mit der Stichsäge von der Dorsalseite her die Ulna in der erforderlichen Höhe durchsägen kann. Hierauf fasst er das abgesägte Stück mit der Resectionszange, dreht es durch die Incision nach aussen und löst, von der Sägefläche aus beginnend, die Insertion des Lig. interosseum und der Kapsel von dem unteren Gelenkende der Ulna ab. Nun folgt die Incision an der Radialseite, während die Hand ulnarwärts flectirt auf der Ulnarseite liegt. Dieselbe wird entweder volarwärts von den Strecksehnen des Daumens oder zwischen den Sehnen des M. abductor pollicis longus und extensor pollicis brevis einerseits und der Sehne des M. extensor pollicis longus andererseits, also mehr dorsalwärts geführt, beginnt unterhalb des Proc. styloïdeus radii und reicht etwa 5 cm nach aufwärts. Nach Durchtrennung der Haut werden die Strecksehnen des Daumens dorsalwärts gezogen (resp. bei der zweiten Schnittführung nur die Sehne des Extensor pollicis longus) und dann das Periost des Radius durch einen Längsschnitt gespalten. Der schwierigste Theil der Operation ist das Abhebeln des Periostes im Zusammenhange mit den Sehnen von der Dorsalfläche des Radius, ohne dass die Sehnenscheiden verletzt werden. Auch hiebei ist es leichter, die ganze Corticalis mitzunehmen und sie mit dem flach gehaltenen Meissel abzustemmen. Hierauf löst der Operateur die Weichtheile mit dem Periost von der Volarseite des Radius ab, was weniger Mühe macht, so dass nur mehr das Lig. interosseum mit dem Knochen in Verbindung bleibt. Während nun die Strecksehnen durch den Assistenten mittelst stumpfer

Haken oder mittelst eines unter ihnen durchgezogenen Gazestreifens in die Höhe gezogen und die Weichtheile der Volarseite durch das Raspatorium oder eine Holzspatel geschützt werden, setzt der Operateur die Stichsäge etwa 3 cm oberhalb des Proc. styloïdeus ein, durchsägt den Radius von der Dorsal- nach der Volarseite zu, fasst dann das Ende mit der Resectionszange, dreht es nach auswärts und löst mit dem Raspatorium die Insertion des Lig. interosseum und der Kapsel vom Knochen ab.

Mit dem bilateralen Schnitte lässt sich allerdings auch die Resection der drei Carpusknochen der ersten Reihe ausführen, am Besten, indem man die convexe, den Vorderarmknochen zugewendete Gelenkfläche derselben in toto mit dem Meissel abstemmt, allein für eine weitere Ausdehnung der Resection eignet sich das Verfahren nicht.

Nach der Handgelenksresection, sei sie nun total oder partiell, wird die Wundhöhle drainirt, eventuell tamponirt, die Knochenenden werden mit einander in Contact gebracht und die Weichtheilwunde vernäht. Die Hand wird so fixirt, dass sie etwas in Dorsalflexion und mit der Vola nach aufwärts gekehrt steht und der Vorderarm in Flexion und volle Supination gebracht. Dabei muss das resecirte Gelenk immobilisirt werden, während die Bewegungen der Finger frei bleiben. Der Vortheil der dorsalflectirten Stellung ist, dass die Flexorensehnen passiv gespannt und die Finger gebeugt werden, wodurch eine stärkere Flexion schon bei sehr geringem Kraftaufwande möglich ist. Diese Bewegung ist aber gerade diejenige, welche für die spätere Function der Hand, resp. der Finger, die allerwichtigste ist, während die Streckung weniger in Betracht kommt (Kocher).

§. 121. Resection in der Continuität der Ulna. Längsschnitt längs der Ulnarseite des Vorderarms, zwischen M. ulnaris extern. und intern.

§. 122. Resection in der Continuität des Radius. Für das mittlere Drittel Schnitt längs der Aussenfläche zwischen Radialis extern. und Extensor digit. communis; für die totale Exstirpation Schnitt längs des Verlaufes der Art. radialis, wobei der N. radialis radialwärts, die Gefässe ulnarwärts geschoben werden.

§. 123. Resection des Ellbogengelenkes. Die beste Schnittführung, um eine vollkommene Uebersicht über das Gelenk zu erlangen und zugleich die sämmtlichen Weichtheile zu schonen und die Muskelansätze zu erhalten, ist der Kocher'sche Angelschnitt (vergl. pag. 137, Fig. 20). Das Ellbogengelenk ist in einem Winkel von etwa 150° gebeugt; der Operateur schneidet auf die äussere Kante des Humerus 3—5 cm oberhalb der Gelenklinie ein, parallel zur Humerusaxe bis zum Capitulum radii, biegt dann, entsprechend dem lateralen Rande des M. anconaeus IV., gegen die Kante der Ulna ab, so dass der Schnitt dieselbe circa 4—6 cm unterhalb der Spitze des Olecranon überschreitet, worauf er an der medialen Seite der Ulna 1—2 cm weit nach aufwärts verläuft. An seinem oberen Theile dringt der Schnitt auf die laterale Kante des Humerus ein, zwischen den Mm. biceps, radiales externi und extensor digitorum communis einerseits, welche nach vorne bleiben, und dem Anconaeus IV. andererseits, der nach hinten zu liegt, — dann spaltet er die Kapsel auf dem hinteren äusseren Umfange des Radiusköpfchens und dringt abwärts ein zwischen dem lateralen Rande des Anconaeus IV. und dem M. ulnaris extern. bis auf die laterale Fläche der Ulna, so dass also nebst der Kapsel auch das Periost incidirt ist. Kocher wählt diesen Schnitt, um in der Mitte zwischen den Muskeln, welche von den Oberarmästen des Nervus radialis, und denen, welche vom Ramus profundus

des Radialis am Vorderarme versorgt werden, an das Gelenk zu gelangen und so die Innervation aller für die spätere Function eines beweglichen Pseudogelenkes wichtigen Muskeln zu erhalten.

Ist das Olecranon erkrankt, so setzt der Operateur, ohne Muskeln und Sehnen abzulösen, sofort in den Schnitt den Meissel ein und durchtrennt das Olecranon an seiner Basis in schräger Richtung, d. h. auf der Rückseite tiefer als vorne. Dadurch kann der abgetrennte Theil des Olecranon im Zusammenhange mit dem Triceps und Anconaeus IV. ulnarwärts umgeklappt und das Olecranon später ausgelöst werden, während das Gelenk selbst frei zugänglich ist. Soll im Gegentheile das Olecranon erhalten werden, so löst der Operateur das Caput extern. tricipitis sammt Periost und Kapselansatz vom Humerus, den Anco-

Fig. 20. Hautschnitt für die Resection des Ellbogengelenkes. Angelschnitt nach Kocher.

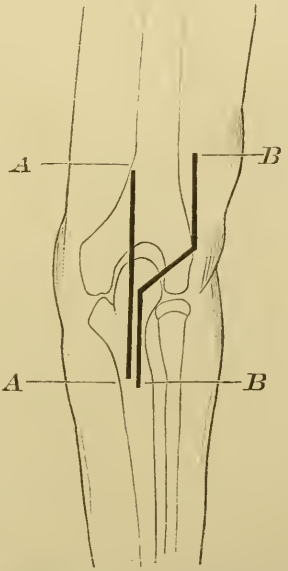

Fig. 21. Hautschnitte für die Resection des Ellbogengelenkes. *AA* hinterer Längsschnitt nach B. v. Langenbeck. *BB* hinterer Bajonettschnitt nach Ollier.

naeus IV. von der Aussenfläche der Ulna, den Ansatz des Triceps von der Olecranonspitze und den des M. ulnaris intern. eine Strecke weit von der Innenfläche der Ulna ab und klappt diesen Lappen sammt der Kapsel wie eine Kappe bei gestrecktem Arme nach einwärts über das Olecranon. Jetzt kann das Gelenk, nachdem noch das Lig. laterale extern. und die Kapsel am Condyl. extern. humeri und am Halse des Radius abgelöst ist, zum Klaffen gebracht werden, während der ganze Streckapparat, Muskeln und Nerven, im Zusammenhange erhalten bleiben. Nun wird das Lig. laterale intern. vom Innenrande der Ulna und von der medialen Fläche der Trochlea abgelöst, ebenso die Muskulatur im Zusammenhange mit dem Periost vom Condylus intern. und extern., so weit es nothwendig ist und zum Schlusse werden die Gelenkenden des Radius, der Ulna und des Humerus abgesägt. Dabei sägt Kocher, wenn das Olecranon nicht in toto exstirpirt werden musste, die Gelenk-

fläche der Ulna bogenförmig ab, so dass die Sägefläche von vorne nach hinten concav, also ungefähr der früheren Gelenkfläche parallel ist und dadurch dem neuen Gelenke ein Olecranon erhalten wird.

Bei fungöser Erkrankung der Ellbogengelenkskapsel empfiehlt Kocher, das Gelenk so spät als möglich zu eröffnen, indem man die Schnitte nur bis auf die Kapsel führt und dieselbe an ihrer Aussenfläche frei präparirt, damit später die ganze erkrankte Kapsel in toto exstirpirt werden könne.

Der Kocher'sche Schnitt hat den Zweck, durch die Resection ein bewegliches und zugleich möglichst leistungsfähiges neues Gelenk zu erzielen, desshalb legt Kocher den grössten Werth auf die Erhaltung der Muskulatur sammt den sie versorgenden Nerven, und zwar nicht nur der Beuger und Strecker des Ellbogengelenkes, sondern auch desjenigen Muskels, welcher speciell ein Spanner der Gelenkskapsel ist, d. h. des Anconaeus IV. Wenn das Ellbogengelenk so weit erkrankt ist, dass nach der Exstirpation der Gelenkenden wegen des ausgedehnten Substanzverlustes die Entwicklung eines Schlottergelenkes zu befürchten ist, dann halte ich es für vortheilhafter, auf ein bewegliches Gelenk vollkommen zu verzichten und eine knöcherne Ankylose in rechtwinkelig gebeugter oder, wenn diess für die besondere Hantirung des Patienten vortheilhafter ist, in vollkommen gestreckter Stellung anzustreben.

§. 124. Zu diesem Zwecke kann man die Resection mittelst des hinteren Längsschnittes nach v. Langenbeck ausführen (vergl. pag. 137, Fig. 21 *AA*). Der Schnitt beginnt 4—5 cm oberhalb der Gelenklinie, an der Streckseite, etwas ulnarwärts von der Mitte des Olecranon, und reicht ebenso weit nach abwärts von derselben, er spaltet sofort die Kapsel und das Periost bis auf den Humerus und das Olecranon. Die Tricepssehne sammt ihrer Insertion am Olecranon soll hiebei längs ihrer Mitte scharf durchschnitten werden. Hierauf werden von diesem Schnitte aus die Weichtheile nach der Ulnarseite zu abpräparirt, wobei man sich des Resectionsmessers bedienen kann; doch muss dasselbe hart am Knochen in der Längsrichtung geführt werden, damit der Nervus ulnaris, welcher an der Ulnarseite des Olecranon, in gleicher Distanz von dessen Mitte und dem Epicondylus internus in der Axe des Armes verläuft, nicht verletzt werde. Bei regelrechter Ablösung bekommt man übrigens den Nerven gar nicht zu Gesichte. Ist der Operateur bis zum Epicondylus intern. vorgedrungen, so setzt er einen breiten Meissel an die Basis desselben so schräg als möglich an und trennt den Knochenvorsprung sammt Periost und Muskelansätzen vom Humerus ab. Jetzt wird auf der radialen Seite des Gelenkes dasselbe Manöver vorgenommen, wobei der Anconaeus IV. abgelöst wird und dann der weniger stark proeminirende Epicondylus externus ebenfalls an seiner Basis abgemeisselt. Indem das Gelenk stark flectirt wird, luxirt man das untere Ende des Humerus nach rückwärts, es tritt ohne Schwierigkeit aus der Wunde hervor, weil die Epicondyli abgemeisselt sind, und man kann so viel als erforderlich von demselben mit der Bogen- oder Stichsäge abtragen. Nach der Ablösung der Muskulatur (M. brachialis internus) vom Proc. coronoideus ulnae werden die Gelenkenden der Vorderarmknochen mit der Stichsäge resecirt. Hierauf bringt man die Knochen in die ent-

sprechende Lage, vereinigt die Weichtheile durch tiefgreifende Etagennähte, drainirt und vernäht die Hautwunde; das resecirte Gelenk wird durch einen inamoviblen Verband (Organtinbinden und Fournierholz) festgestellt.

§. 125. Partielle Resectionen. a) Resection des Radiusköpfchens. 4 cm langer Schnitt von der Spitze des Epicondylus externus nach abwärts, Spaltung der Streckmuskeln, des Periostes und des Lig. annulare, Ablösung der Weichtheile, Abtragung des Radius mit der Stichsäge. Auch bei irreponibler Luxation des Radius nach vorne ist diese Schnittführung zu empfehlen, da man bei directem Einschneiden auf das Radiusköpfchen leicht den es nach vorne zu umschlingenden N. radialis verletzen kann.

b) Die Resection des Radius und des Humerus mit Erhaltung der Ulna oder wenigstens des Olecranon wird am Besten mittelst des Kocher'schen Schnittes ausgeführt. Zur Resection bei knöcherner Ankylose des Ellbogengelenkes, welche ja unter Umständen indicirt sein kann, eignet sich der Bilateralschnitt (Jeffray, Ollier, P. Vogt). Der Arm wird in abducirter Stellung gehalten und so gedreht, dass die äussere Fläche des Ellbogens direct nach oben gegen den Operateur gerichtet ist. Es wird ein radialer Längsschnitt 8—10 cm lang längs des freien Randes des Epicondyl. extern. und über das Radiusköpfchen geführt, die Weichtheile abgelöst, der Radius in situ abgesägt; dann setzt man den Meissel von vorne auf den Epicondylus extern. auf und trennt ihn an seiner Basis sammt Muskel- und Ligamentinsertion ab; hierauf hebelt man von der Radialseite die Weichtheile von der vorderen und hinteren Fläche des Humerus ab. Jetzt dreht man den Arm so, dass die innere Fläche des Gelenkes nach aufwärts sieht. Mittelst des ulnaren Längsschnittes, oberhalb des Condylus intern. und an dessen hinterem Rande 6 cm weit nach abwärts führend, wird der Epicondylus intern. von hinten her freigelegt, an seiner Basis abgemeisselt und nach vorne gelagert, dann die Weichtheile von der Ulnarseite aus vollends losgelöst. Nun ist das untere Ende des Humerus entblösst und kann in situ mittelst Ketten- oder Stichsäge abgetragen werden, während die Weichtheile nach vorne und nach rückwärts mittelst Gazestreifen abgezogen werden. Endlich setzt man den Meissel von der Seite aus auf das Olecranon und meisselt die Corticalis sammt Insertion der Tricepssehne ab, so dass sie in Verbindung mit den Weichtheilen bleibt; der Rest der Ulna wird dann mit der Stichsäge oder mit dem Meissel abgetragen. Jetzt lässt sich das ganze excidirte ankylosirte Gelenk mittelst Elevatoriums heraushebeln.

§. 126. Zur Arthrectomie bei tuberculöser Erkrankung des Ellbogengelenkes eignen sich vorzüglich der hintere Längsschnitt nach v. Langenbeck, modificirt von König, der Bajonettschnitt Ollier's und der Angelschnitt Kocher's. Nach König incidirt man die Gelenkskapsel am hinteren Rande des Olecranon und löst die Corticalis des letzteren sammt der Tricepsinsertion im Zusammenhange mittelst des Meissels ab; dann wird der N. ulnaris nach innen gezogen und der Condylus internus sammt seinen Muskelinsertionen abgemeisselt. Hierauf löst man die Kapsel nach aussen zu möglichst vollständig ab, während die Weichtheile stark retrahirt werden, und schlägt auch den Condylus externus an seiner Basis ab. Nun lassen sich die Gelenkenden ent-

blössen; man exstirpirt die Synovialis sorgfältig und entfernt auch von den Knochen alles Erkrankte. Der Ollier'sche Bajonettschnitt öffnet das Gelenk an der äusseren und hinteren Seite (vergl. pag. 137, Fig. 21 *BB*). Er beginnt bei stumpfwinkeliger (130 °) Beugung des Ellbogens 6 cm oberhalb der Gelenklinie längs des äusseren Randes des Humerus und reicht bis zur Spitze des Condylus externus; von da biegt er im Winkel nach innen ab und verläuft schräg über die hintere Fläche des Gelenkes bis zum äusseren (lateralen) Rande der Basis des Olecranon; dann wird er wieder parallel zur Axe des Gliedes 4—5 cm weit nach abwärts längs des hinteren Randes der Ulna geführt. Allmälig dringt man am oberen Theile des Schnittes zwischen Triceps und Supinator longus ein; der schräge Theil des Schnittes entspricht der Grenze zwischen Triceps und Anconaeus IV.; der untere Theil wird bis auf die Oberfläche der Ulna geführt.

Löbker empfiehlt zur Arthrectomie einen radialen Längsschnitt (nach Hueter), welcher zunächst das Radiusköpfchen freilegt. Nachdem dasselbe in situ mit der Stichsäge abgetragen ist, verlängert man den Schnitt nach aufwärts längs des vorderen Randes des Condylus externus, löst die Insertion der Kapsel ab bis zum oberen Rande der Fossa coronoidea, lässt das Gelenk beugen und die Weichtheile nach vorne zu abziehen und kann nun die Synovialis der vorderen Fläche des Gelenkes exstirpiren. Hierauf wird der Vorderarm wieder gestreckt, der Condylus extern. abgemeisselt und an der hinteren Seite des Gelenkes die Kapselinsertion abgelöst. Während der gestreckte Vorderarm in forcirte Supination gebracht wird, gelingt es, den hinteren Antheil der Synovialis zu exstirpiren; dann können die etwa erkrankten Knochenpartien entfernt werden.

Tilling bildet einen hinteren Hautweichtheillappen mit unterer Basis, dessen oberer convexer Rand 3—4 Querfinger breit oberhalb der Spitze des Olecranon liegt. In dieser Höhe wird der Triceps quer durchtrennt, und der Lappen vom Perioste abgelöst; der N. ulnaris wird aus seiner Rinne gehoben und nach innen dislocirt. Dann meisselt man den Condylus extern. und internus sammt ihren Muskel- und Bänderinsertionen ab und lässt sie nach vorne und unten retrahiren. Die Gelenkskapsel ist nun nach hinten zu eröffnet; man exstirpirt die kranken Theile, bringt dann die Condyli wieder an Ort und Stelle, nagelt sie fest, näht den Triceps und vereinigt schliesslich die Hautwunde.

Th. Kölliker hat zwei Verfahren der Resection angegeben, von denen das erste bei Erkrankungsherden im Oberarm oder im Humerus, das zweite bei rein synovialer Tuberculose oder tuberculöser Affection des Humerus indicirt ist. Das Princip seiner Methoden ist, keine typische Resection auszuführen, sondern nur alles erkrankte Gewebe zu entfernen.

Das erste Verfahren der „Arthrectomia synovialis" besteht darin, dass durch einen hinteren Längsschnitt der Triceps gespalten und das Olecranon in der Weise freigelegt wird, dass die Corticalis in Form einer Schale an beiden Seiten an den beiden Hälften der längsgespaltenen Tricepssehne hängen bleibt. Im rechten Winkel zu dem Längsschnitte wird ein kurzer Querschnitt geführt, welcher das Radiohumeralgelenk freilegt. Das Olecranon wird in der Höhe des Proc. coronoideus mittelst der Stichsäge abgetragen, während das Radiusköpfchen erhalten bleibt oder nur eine dünne Scheibe von ihm abgetragen wird, damit man sich

freier bewegen kann. Jetzt wird die Exstirpation der Synovialis vorgenommen, welche nur in der Gegend der Fossa anterior major etwas schwieriger ist, doch kann man sich auch diese zugänglich machen, indem man den Humerus bei mässig gebeugtem Vorderarme mit einem scharfen Knochenhaken nach hinten zieht. Zum Schlusse wird die Tricepssehne genäht und die Wunde geschlossen.

Das zweite Verfahren unterscheidet sich von dem ersteren dadurch, dass der Längsschnitt mehr medialwärts durch den Triceps verläuft, so dass er hart an der medialen Seite des Olecranon herab bis zur Höhe der Gelenklinie zwischen Capitulum radii und Humerus reicht. Der rechtwinkelig zu dem ersten an dessen unterem Ende beginnende Querschnitt wird über die Basis des Olecranon und über das Radiohumeralgelenk lateralwärts geführt; hierauf wird das Olecranon in der Richtung des Hautschnittes mit dem Meissel quer durchtrennt und der rechteckige, Triceps und Olecranon enthaltende Lappen nach oben und aussen umgeschlagen, wodurch das Innere des Gelenkes frei zu Tage liegt. Die Synovialis, sowie Knochenherde des Humerus können bequem entfernt werden. Nach Beendigung der Operation wird das abgemeisselte Olecranon wieder an die Ulna angenäht oder angenagelt. Die beiden Methoden setzen eine sehr geringe Verletzung und die Function des Gelenkes bleibt in der Regel vollkommen erhalten.

Bei veralteten Luxationen des Ellbogengelenkes hat Trendelenburg eine Methode der temporären Resection angegeben mittelst querer Durchsägung des Olecranon und Naht desselben nach vollendeter Reduction. Nach seiner Angabe löst man mittelst eines vom Condyl. externus zum Condyl. internus reichenden nach oben convexen Schnittes die Haut von der Tricepssehne und dem Olecranon ab; ebenso hebelt man die Weichtheile von der Innenfläche des Olecranon sammt Nervus ulnaris mit Schonung des Periostes ab; dann spaltet man den darunter liegenden Theil der Kapsel in querer Richtung, meisselt das Olecranon an seiner Basis von der Ulna quer ab und schlägt es, nachdem man noch in derselben Ebene den M. anconaeus IV. und die Kapsel unter ihm durchschnitten hat nach aufwärts. Nun ist das Gelenk in gebeugter Stellung so weit zugänglich, dass die nöthigen Reductionsmanöver ausgeführt werden können. Das gleiche Resultat erreicht man durch Bildung eines Lappens mit oberer Basis, welcher zusammen mit dem Olecranon in die Höhe geklappt wird (Esmarch). Ist die Einrichtung gelungen, so wird der Vorderarm gestreckt, das Olecranon mit der Ulna durch Knochennähte vereinigt und die Weichtheilwunde vernäht. Wenn die Reduction nicht ausführbar ist, kann sofort die partielle Resection vorgenommen werden. — Aehnlich ist das Verfahren von Völker.

Nach der Resection wie nach der Arthrectomie des Ellbogengelenkes ist es nach Roser zweckmässig, den Vorderarm in extendirte Stellung zu bringen und ihn in derselben zu fixiren um die Verschiebung der Vorderarmknochen nach hinten zu vermeiden. Ich finde, dass eine ganz geringe, stumpfwinkelige Beugung desselben, in voller Supinationsstellung der Hand, vortheilhafter ist, als die vollkommene Streckung, bei welcher sich leicht eine Hyperextension herausstellt. Diese Position wird übrigens nur so lange beibehalten, bis die Wunde nahezu geheilt ist; dann trachtet man den Vorderarm allmälig in die

Beugestellung zu bringen und fixirt ihn in derselben. Erst wenn die Heilung vollendet ist, beginnt man damit passive Bewegungen mit grosser Vorsicht auszuführen, denen allmälig active Uebungen folgen. Dabei muss jedoch das resecirte Gelenk stets unterstützt sein und die Beuge- und Streckbewegungen dürfen nur bis zu einer gewissen Grenze getrieben werden, damit nicht ein Schlottergelenk entstehe. Man bedient sich zu diesem Zwecke eines Stützapparates mit articulirten Schienen, deren Charnier nach vorne und nach hinten eine Hemmung hat. Hat sich ein Schlottergelenk entwickelt, so wird der Vorderarm durch einen Stützapparat in rechtwinkeliger Beugung festgestellt, damit wenigstens die Bewegungen der Hand und der Finger möglichst vollkommen seien. Bei ausgedehnten Resectionen des Ellbogengelenkes ist es das Beste, auf ein bewegliches Gelenk gänzlich zu verzichten und eine knöcherne Ankylose anzustreben. Es hängt dann von der Hantirung des Patienten ab, ob man die Ankylose in gebeugter oder gestreckter Stellung herbeiführen soll. Für manche Beschäftigungen ist nämlich die letztere entschieden vortheilhafter und mir ist es wiederholt vorgekommen, dass Patienten mit einem in rechtem Winkel fixirten Ellbogengelenke verlangten, man möge ihnen den Vorderarm extendiren, wenn er auch in der extendirten Stellung wieder steif werden sollte.

§. 127. Resection der Humerusdiaphyse. Schnitt längs des Sulcus bicipitalis externus, vom Collum chirurgicum angefangen bis zum Epicondylus externus; die Fascie des Deltamuskels wird gespalten, der Vorderrand des Muskels wird bei abducirtem Arme nach rückwärts gezogen, dann die Scheide des Biceps eröffnet, worauf man dicht am Rande desselben und längs des M. coracobrachialis und des Brachialis intern. gegen den Knochen vordringt. Im oberen Theile des Schnittes müssen die Art. circumflexae und der N. circumflexus geschont werden; im mittleren Drittel liegt der N. radialis und die ihn begleitende Art. profunda brachii s. collateralis radialis dicht am Knochen auf; man lässt beide Gebilde nach aussen (lateralwärts), den Nervus musculo-cutaneus, welcher zwischen Biceps und Brachialis intern. nach abwärts zieht, nach innen (medialwärts) retrahiren; der Triceps wird nach hinten, Biceps und Brachialis intern. nach vorne gezogen, dann das Periost in der erforderlichen Ausdehnung gespalten und zurückgeschoben und der Knochen mit der Stichsäge doppelt durchtrennt.

Resection des Schultergelenkes.

Je nachdem die Erkrankung mehr den Kopf des Humerus oder die Pfanne betrifft, wird die Resection entweder von vorne oder von hinten vorgenommen.

§. 128. a) Resection des Schultergelenkes von vorne her (nach Baudens, v. Langenbeck u. A. modificirt durch Hueter, Ollier und Chauvel). Der ursprüngliche, gewöhnlich nach Langenbeck benannte Schnitt war ein vorderer Längsschnitt, vom Acromion nach abwärts durch den Deltamuskel, der jedoch später in einen vorderen Schrägschnitt verwandelt wurde, der den Muskel resp. den ihn innervirenden N. circumflexus unverletzt lässt, was für die späteren Functionen der Nearthrose von grosser Bedeutung ist.

Bei der Resection des Schultergelenkes wird die Esmarch'sche Blutleere nicht in Anwendung gebracht, sondern die durchschnittenen grösseren Gefässe werden sofort gefasst und unterbunden. Der Patient liegt mit etwas erhöhtem Oberkörper auf dem Rücken, die kranke

Schulter am Rande des Tisches, durch ein Kissen unterstützt, der Arm in leichter Abduction. Der Operateur steht an der Aussenseite und führt den Hautschnitt unmittelbar nach aussen, vom Proc. coracoideus auf der Clavicula beginnend, am vorderen (medialen) Rande des M. deltoïdes nach abwärts bis unter das Tuberculum minus des Humerus; zwischen M. deltoïdes und der Clavicularportion des M. pectoralis major erscheint die Vena cephalica: sie wird oben durchschnitten und doppelt unterbunden oder gegen den Pectoralis zurückpräparirt; zuweilen muss die Clavicularinsertion des Deltamuskels mittelst eines kurzen Querschnittes von der Clavicula etwas losgelöst werden, wobei die Aeste der Art. thoracico-acromialis und transversa scapulae unterbunden

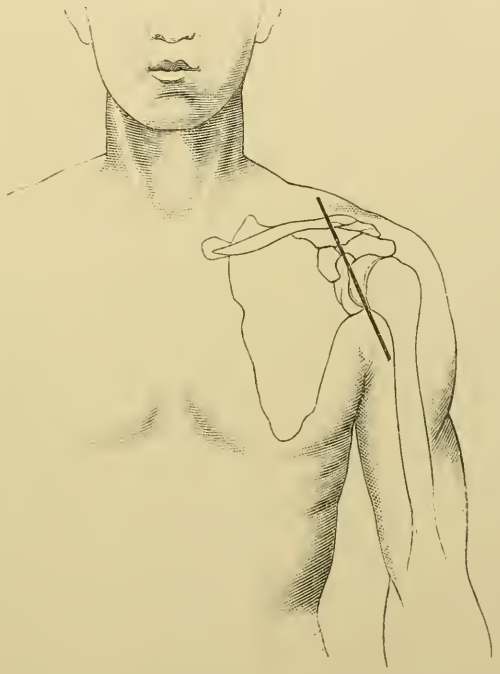

Fig. 22. Hautschnitt für die Resection des Schultergelenkes. Vorderer Schrägschnitt nach Ollier.

werden. Der Operateur lässt den vorderen (medialen) Rand des Deltoides nach aussen ziehen, wodurch die am Processus coracoideus entspringenden Muskeln, Pectoralis minor, kurzer Kopf des Biceps und Coracobrachialis sichtbar werden. Am äusseren (lateralen) Rande des M. coracobrachialis dringt er bis zum Knochen vor und spaltet die Kapsel bei leicht einwärts rotirtem Arme über der deutlich fühlbaren Rinne, in welcher die Sehne des langen Kopfes des Biceps gleitet, so zwar, dass dieselbe von unten bis zu ihrer Insertion am oberen Pfannenrande freigelegt wird und leicht aus der Rinne herausgehoben und nach einwärts retrahirt werden kann. Nun wird die Kapsel in Verbindung mit dem Periost vom Humerus losgelöst. Diess muss durchaus mit kurzen, senkrechten und parallel zur Rinne der Bicepssehne hart am

Knochen geführten Schnitten geschehen, niemals durch Querschnitte, oder aber man bedient sich hiezu des Raspatoriums oder des Ollier-schen Hakens. Wenn der Gelenkkopf des Humerus allein resecirt werden soll, so muss die Resection in situ vorgenommen werden; indem man von der Gelenkhöhle aus die Ablösung der Muskelansätze so weit als nothwendig vornimmt, führt man unter dem Schutze des Raspatoriums eine Stichsäge ein und sägt den Humerus etwa 1 cm unterhalb des Randes der Gelenkfläche durch (Chassaignac, Hueter). Dann fasst man das Caput humeri mit einer starken Resectionszange, dreht es nach aussen und löst an der Innenseite desselben die Kapsel mit dem Perioste in Zusammenhang ab; zum Schlusse wird der Gelenkkopf aus der Wunde herausbefördert und entfernt. Dasselbe Resultat kann man zuweilen erreichen, indem man nach Eröffnung des Gelenkes und Ablösung der Kapsel auf das Collum chirurgicum den Meissel aufsetzt und den Gelenkkopf in Gestalt eines Keiles mit oberer Basis — der Gelenkfläche — zwischen den Tuberculis herausstemmt, wodurch letztere sammt ihren Muskelinsertionen absolut intact und in Verbindung mit der Diaphyse des Humerus erhalten werden. Wenn ein grösseres Stück des Humerus resecirt werden soll, so muss die Kapsel in Verbindung mit dem Perioste und mit den Muskelansätzen an den Tuberculis weiter abgelöst werden. Um letztere zugänglich zu machen rotirt man zunächst den Oberarm nach auswärts, indem man das Periost, eventuell sammt der Corticalis bis an das Tuberculum minus heran abschält; dann meisselt man dasselbe mit der Insertion der Subscapularissehne ab, rotirt den Arm wieder nach einwärts und löst vorsichtig an der Aussenfläche des Humerus das Periost ab, am Besten ebenfalls mit der Corticalis, weil dasselbe sehr dünn ist, und durchtrennt mittelst des Meissels die Insertion des Tuberculum majus sammt den Ansätzen, die Mm. supraspinatus, infraspinatus und teres minor. Nun kann man durch Druck von unten her, während ein Assistent die Wundränder mit scharfen Haken auseinanderzieht, den Kopf luxiren und aus der Wunde hervordrängen und den Knochen mittelst einer Bogensäge so tief als es nothwendig erscheint, reseciren. Es ist zweckmässig, die Schnittebene schräg von aussen oben nach innen unten anzulegen, so dass das resecirte Ende sich besser an die Gelenkpfanne anlegt. Ist die letztere erkrankt, was nicht immer der Fall zu sein braucht, so lässt sich zwar eine Auskratzung derselben vornehmen, allein die genauere Exstirpation der Synovialis und die Resection der Pfanne selbst ist von dem vorderen Schnitte aus nicht gut durchführbar, wesshalb für derartige Fälle der gleich zu beschreibende hintere Resectionsschnitt indicirt erscheint.

Nach der Resection wird die Blutung gestillt, die Wunde drainirt, indem man an der hinteren Seite des Gelenkes eine Gegenöffnung anlegt und durch dieselbe ein Drain bis an die Gelenkfläche der Scapula einführt; die vordere Incision wird durch Etagennähte genau vereinigt, der Arm an den Thorax und das resecirte Ende des Humerus an die Pfanne herangebracht und die Extremität bei rechtwinkelig gebeugtem Vorderarm, mit einem grossen Verbandpolster bedeckt, durch Gazebinden und Fournierholz immobilisirt.

Bei jugendlichen Individuen ist es wichtig, dass die Epiphysenlinie bei der Resection geschont werde, weil von der Erhaltung des Epiphysenknorpels wesentlich das Längenwachsthum der Extremität

abhängt. Ueberhaupt ist das Resultat nach der Resection um so besser je weniger vom Humerus weggenommen wurde, — am vollkommensten nach der sog. Decapitatio humeri, d. h. nach der Abtragung der halbkugeligen Gelenkfläche allein.

§. 129. b) Resection des Schultergelenkes von hinten her (Kocher). Sie ist besonders indicirt bei ausgedehnter Erkrankung der Pfanne oder bei diffuser Erkrankung des ganzen Gelenkes und hat den grossen Vortheil, einen vollkommen freien Einblick in das Gelenk zu

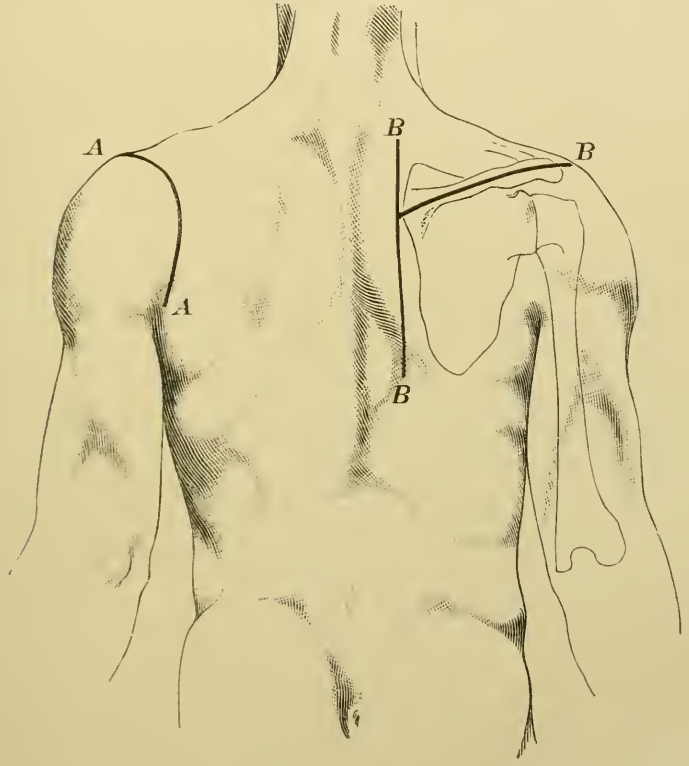

Fig. 23. Hautschnitte: *AA* für die Resection des Schultergelenkes von hinten her nach Kocher. *BBB* für die Resection der Scapula.

verschaffen, ohne dass der Deltamuskel und sein Nerv, der N. circumflexus, verletzt wird, während sie andererseits gestattet, den Humeruskopf und die Kapsel am vorderen Umfange sammt M. subscapularis und Lig. coracohumerale, falls sie sich während der Operation als ganz oder grösstentheils intact herausstellen, zu erhalten. Der Patient liegt auf der gesunden Seite, so dass die hintere Fläche der Schulter zugänglich ist; der Arm wird nach einwärts rotirt und adducirt. Der Operateur beginnt den Hautschnitt am Acromioclaviculargelenke und führt ihn über die Schulterhöhe längs der Crista scapulae bis zur Mitte derselben, und von da in einem nach hinten convexen Bogen nach abwärts gegen die hintere Achselfalte, bis 2 Fingerbreiten oberhalb der-

selben. Indem er das Lig. acromioclaviculare durchschneidet, dringt er in das Acromioclaviculargelenk ein, spaltet das Periost längs des oberen Randes der Crista scapulae, dann die derbe Fascie am hinteren Rande des Deltoides und durchschneidet, indem er denselben kräftig mit dem Finger nach vorne zieht, die weiter rückwärts an der Crista sich ansetzenden Fasern des Muskels, wodurch ein kleiner dreieckiger Theil an seinem hinteren Rande ausser Function gesetzt wird. Nun trennt er an der Crista nach oben den Cucullarisansatz und löst mit dem Raspatorium den M. supraspinatus oben, den infraspinatus unten ab, bis er mit dem Finger den lateralen Rand der Crista, dort wo sie sich von der Scapula abhebt, umgreifen kann.

Es handelt sich nun darum, die Crista temporär zu reseciren; um sie später durch die Knochennaht wieder vereinigen zu können, bohrt man schon jetzt zwei Löcher durch dieselbe. Dann setzt der Operateur den Meissel quer auf die Crista auf, während die Mm. supra- und infraspinatus abgezogen werden, und durchtrennt sie zwischen den Bohrlöchern, wobei auf den N. subscapularis Rücksicht zu nehmen ist, der unter den Muskeln, vom Lig. scapul. transversum inferius bedeckt, aus der Fossa supraspinata in die infraspinata zieht. Mittelst eines starken Knochenhakens wird nun der abgemeisselte Acromialtheil der Crista aus dem Claviculoacromialgelenke nach vorne zurückgeklappt und luxirt, wobei der Deltamuskel sich mit seiner glatten Unterfläche von selbst von der Muskulatur der Scapula abhebt, mit der er nur durch lockeres Zellgewebe verbunden ist, und es tritt die obere, äussere und hintere Fläche des Humeruskopfes, bedeckt von den Sehnen der Auswärtsroller, Supra- und Infraspinatus und Teres minor und die hintere Fläche dieser Muskeln zu Tage. Da wo die genannten Muskeln sich an das Tuberculum majus und die Spina tuberculi majoris ansetzen, also am Vorderrande dieser Ansätze und am Hinterrande der fühlbaren Rinne der Bicepssehne, führt der Operateur einen Längsschnitt auf den Knochen, welcher längs des oberen Randes des M. supraspinatus die Kapsel an ihrem oberen Umfange spaltet und die Sehne des langen Bicepskopfes bis an den Pfannenrand freilegt. Hierauf werden längs des hinteren Randes des Biceps die Ansätze der Auswärtsroller vom Tuberculum majus abgelöst und nach hinten gezogen. Hiedurch wird die Bicepssehne frei und kann aus ihrer Rinne dislocirt und nach vorne gezogen werden.

Während dieser Manipulationen wird der Ellbogen nach vorne gebracht und der Arm nach Aussen rotirt. Jetzt tritt der Ansatz des Subscapularis am Tuberculum minus zu Tage und wird nach vorne und innen vom Knochen abgelöst, während der Nervus circumflexus und die Vasa circumflexa, welche unter dem Teres minor hervortreten, ausser Bereich der Verletzung liegen.

Der Humeruskopf ist nun genügend isolirt, um resecirt werden zu können, falls es nothwendig sein sollte. Aber auch wenn er erhalten werden kann, lässt sich das ganze Gelenk vollkommen übersehen: man kann die Pfanne entweder mit der Stichsäge oder mit Meissel und Hammer abtragen und, bei tuberculöser Erkrankung des Gelenkes, die ganze Synovialis mit Scheere und Pincette exstirpiren. Zum Schlusse wird Alles wieder an Ort und Stelle gebracht, die abgestemmte Crista scapulae mittelst Metalldraht zusammengeheftet, die Wundhöhle drainirt und die Weichtheile durch Etagennähte vereinigt.

Ein anderes Verfahren zur Resection des Schultergelenkes hat mein Assistent Dr. Polis (Lüttich) angegeben: es ist bis jetzt nicht publicirt, hat sich aber als practisch bewährt, wesshalb ich es anführe. Der Patient liegt auf dem Rücken, die kranke Schulter durch ein Kissen unterstützt. Der Hautschnitt beginnt an dem Acromioclaviculargelenke und erstreckt sich medialwärts längs des vorderen Randes der Clavicula bis zur Grenze der Insertion der Claviculaportion des Deltamuskels. Nach Durchtrennung der Weichtheile sammt dem Perioste wird der obere Rand der Clavicula freigelegt. Nun setzt man einen gut schneidenden Meissel in schräger Richtung von hinten oben nach vorne unten auf die obere Fläche des Acromialendes der Clavicula auf und beginnt von hier aus die Insertion der Claviculaportion des Deltamuskels in Gestalt einer schmalen Knochenspange abzumeisseln; es gelingt sehr leicht, eine entsprechend dicke und hinreichend resistente Partie des Knochens so loszulösen, dass sie ohne einzubrechen mit dem Deltamuskel abgehoben werden kann. Nun führt man von dem medialen Ende des Horizontalschnittes eine Incision nach aussen unten, entsprechend dem Zwischenraume zwischen medialem Rande des Deltamuskels und lateralem Rande des M. pectoralis major, bis zur vorderen Grenze der Achselhöhle, und dringt allmälig in die Tiefe zwischen beiden Muskeln vor, bis man das lockere Zellgewebe zwischen dem Deltoides und der vorderen Wand der Gelenkskapsel der Schulter durchtrennen und die ganze Claviculaportion des Deltamuskels sammt ihrer Insertion an der Clavicula in Form eines Lappens nach auswärts schlagen kann. Die Vena cephalica kann geschont und medialwärts retrahirt werden: die Zweige der Arteria thoracico-acromialis werden vor der Durchtrennung gefasst und versorgt. Die vordere Wand der Gelenkskapsel liegt jetzt vollkommen frei: man eröffnet sie auf die früher (pag. 143) beschriebene Weise durch einen Längsschnitt parallel zur Axe des Humerus längs der Rinne, in welcher der lange Kopf des Biceps verläuft, löst die Kapsel im Zusammenhange mit dem Periost und der Corticalis vom Collum humeri ab, stemmt die Tubercula sammt ihren Muskelinsertionen los, luxirt zum Schlusse den Humeruskopf durch die Wunde nach aussen und resecirt ihn nach Bedarf in der bekannten Weise.

Die ganze Synovialis des Schultergelenkes lässt sich nach Luxation, resp. Resection des Gelenkskopfes übersehen und unter Controlle des Gesichtssinnes exstirpiren; ebenso kann man die Pfanne und das Collum scapulae genau untersuchen und eventuell reseciren; selbst ein periarticulärer Abscess in der Fossa infraspinata wurde in einem Falle von da aus eröffnet. Nachdem die Operation vollendet ist, wird der Deltamuskellappen wieder an Ort und Stelle gebracht, die abgemeisselte Knochenspange mittelst zweier Stahlstifte an die Clavicula genagelt oder durch Drahtsuturen fixirt; dann legt man Etagennähte an und vereinigt die ganze Weichtheilwunde mit Ausnahme des untersten Theiles der schrägen Incision: durch denselben führt man ein Drain bis an die Pfanne, resp. an das Collum scapulae ein oder tamponirt mittelst Streifen von Jodoformgaze oder Jodoformdochten.

Das eben angegebene Verfahren eignet sich vorzüglich bei tuberculösen Affectionen des Schultergelenkes; es bietet dieselben Vortheile dar wie die Kocher'sche Methode; mir scheint sogar, dass es einen

freieren Zugang von vorne her zu der Gelenkshöhle eröffnet. Ausserdem wird der M. deltoides sammt seinem Nerven vollkommen geschont und andere wichtige Theile kommen absolut nicht in Frage.

§. 130. Die Nachbehandlung nach der Resection des Schultergelenkes wird in der gewöhnlichen Weise durchgeführt, während der Oberarm an den Thorax fixirt und so unterstützt wird, dass das obere Ende des resecirten Humerus in Berührung mit der Gelenksfläche der Scapula bleibt. Erst wenn die Resectionswunde vollkommen geheilt ist, soll man damit anfangen, passive Bewegungen vorzunehmen und auch dann nur mit grosser Vorsicht und ohne die Excursionen, besonders die Elevation, zu übertreiben. Dabei muss der Patient den Arm stets durch einen Verband unterstützt tragen, damit die Last desselben nicht an der Narbe zerre und dieselbe ausdehne. Der resecirte Humerus hat gewöhnlich die Tendenz, sich unter den Proc. coracoideus nach vorne zu subluxiren, welchem Umstande durch die Kocher'sche Resectionsmethode entgegengearbeitet wird.

In früherer Zeit war nach der Resection der Schulter die Entwicklung eines Schlottergelenkes ein sehr häufiger Uebelstand; bei der modernen Technik der Resection ist dieselbe weniger zu befürchten; aber selbst wenn in Folge ausgedehnter, bis an die Diaphyse des Humerus reichender Resection eine genügende Festigkeit des Gelenkes nicht erzielt werden konnte, lässt sich das Schlussresultat durch Massage, Gymnastik, Electricität, Douchen u. s. w. so weit verbessern, dass der Vorderarm und die Hand brauchbar werden. Im Nothfalle muss der Oberarm mittelst eines Schultergürtels, von welchem zwei Schienen zum Vorderarme gehen, unterstützt werden, so dass das Schultergelenk festgestellt wird und das Gewicht der Extremität nicht durch die Narbe getragen zu werden braucht, während andererseits die Bewegungen des Vorderarms und der Hand frei sind.

Die isolirte Resection der Gelenkspfanne der Scapula, wenn das Caput humeri nicht erkrankt ist, kann entweder nach der pag. 145 beschriebenen Methode von Kocher vorgenommen werden, oder man verfährt (nach Perrin und Esmarch) folgendermaassen: Durch einen etwa 10 cm langen Bogenschnitt, fingerbreit vor der Spitze des Acromion beginnend und dasselbe längs des unteren Randes nach hinten umkreisend, wird die Haut gespalten und die Fasern des M. deltoides von ihrer Acromialinsertion abgetrennt, worauf sofort die hintere obere Wand der Gelenkskapsel frei wird. Von der Mitte dieses Schnittes aus spaltet man hierauf in sagittaler Richtung bis auf den hinteren oberen Rand des Proc. glenoidalis scapulae die Kapsel zwischen den Sehnen des Supraspinatus und des Infraspinatus bis zur Mitte des Tuberculum majus, und incidirt gleichzeitig die Haut und den Deltamuskel in derselben Richtung parallel zu seiner Faserung. Während die Weichtheile stark aus einander gezogen werden, löst man die Gelenkskapsel sammt der Sehne des Caput longum M. bicipitis und in Verbindung mit dem Periost vom Rande des Gelenkfortsatzes der Scapula ab, bis man eine Stichsäge einführen und das Collum scapulae absägen kann.

§. 131. Resection der Scapula. Die totale Resection ist in der Regel durch Tumoren indicirt und in einem solchen Falle ist es vortheilhaft, nicht nur

das Periost, sondern auch alle es bedeckenden Muskeln zu entfernen. Zu diesem Zwecke wird ein Bogenschnitt von der Artic. claviculoacromialis längs der Crista scapulae bis zum hinteren Rande derselben und ein zweiter vom inneren oberen Winkel der Scapula parallel zur Wirbelsäule nach abwärts bis etwas unterhalb des unteren Winkels der Scapula geführt, welcher letztere Schnitt mit dem ersten in annähernd rechtem Winkel zusammenstösst (vergl. pag. 145, Fig. 23 *BBB*). Hierauf wird die Haut in Form eines dreieckigen Lappens zurückpräparirt und dann sofort das Acromioclaviculargelenk eröffnet; der Deltamuskel wird auf dem unter seinem freigelegten hinteren Rande untergeschobenem Finger entlang der Crista und dem Acromion bis zum Gelenk durchschnitten. Dann werden die Sehnen wie bei der Resectio humeri vom Humeruskopfe, resp. vom Tuberc. minus der Subscapularis, Latissimus dorsi und Teres major, vom Tuberculum majus der Supra- und Infraspinatus und Teres minor abgelöst; am Unterrande des letzteren ist der N. axillaris zu schonen, und die Aa. circumflexae humeri und circumflexa scapulae zu unterbinden. Weiters wird der Cucullaris auf dem untergeschobenem Finger längs der Crista durchschnitten, die Scapula nach unten gezogen, die Muskelansätze längs des oberen Randes (Omohyoideus und Levator scapulae) getrennt und die blutenden Gefässe unterbunden. Zum Schlusse klappt man die Scapula um und schneidet den M. serratus anticus längs des hinteren Randes und zuletzt die Ansätze der Rhomboidei durch.

Bei der partiellen Resection, welche mit demselben Schnitte ausgeführt wird, ist es wichtig, ein möglichst langes Stück der Pars acromialis scapulae mit den Ansätzen des Deltoides und Cucullaris zu erhalten; dasselbe wird also abgemeisselt. Ausserdem wird womöglich das Collum scapulae mit der Pfanne geschont und nach Trennung der es bedeckenden Muskeln mit der Stichsäge abgesägt.

Die subperiostale Resection der ganzen Scapula kann mittelst eines dem Kocher'schen Schnitte zur Resection der Pfanne ähnlichen Schnittes, der längs der Crista und dann längs des medialen Randes der Scapula bis zur Spitze derselben nach abwärts verläuft, ausgeführt werden, wobei das Periost in Verbindung mit den Muskeln abgehebelt wird. Nach Drainage der Wundhöhle werden die Weichtheile durch Etagennähte vereinigt.

§. 132. Die Resection der Clavicula geschieht sowohl in der Continuität als an den beiden Gelenkenden (Sternoclavicular- und Claviculoacromial-Gelenk) mittelst eines einfachen Längsschnittes längs der vorderen Fläche des Knochens, an welchen sich je nach Bedarf ein kurzer Schnitt in verticaler Richtung anschliesst. Die Weichtheile werden sofort bis auf den Knochen gespalten und das Periost sammt den Muskelansätzen mittelst des Raspatoriums abgelöst, so weit es nothwendig ist. Dann schiebt man ein Elevatorium unter der Clavicula durch, zwischen ihm und dem Perioste der hinteren Fläche, und durchsägt auf demselben den Knochen; je nach der Indication wird dann entweder das erkrankte Gelenk eröffnet, und das betreffende Ende der Clavicula exstirpirt oder durch einen zweiten Sägeschnitt ein Stück aus der Continuität entfernt. Bei der totalen Resection durchsägt man zunächst den Knochen in der Mitte und löst dann jede Hälfte aus ihrer Gelenkverbindung. Es versteht sich von selbst, dass die Ablösung der Weichtheile an der Hinterseite des Schlüsselbeines mit grosser Vorsicht geschehen muss, damit keine Verletzung der grossen Gefässe erfolge.

II. Resectionen an der unteren Extremität.

§. 133. Resectionen an den Zehen und an den Metatarsusknochen. Entsprechend den anatomischen Verhältnissen am Fusse, welche im Capitel „Amputationen" besprochen wurden (vergl. pag. 86), eignen sich dazu nur Schnitte am Dorsum pedis, und zwar in der Längsaxe des Fusses. Die Resectionen an den Zehen und Zehengelenken werden wie die gleichartigen Operationen an den Fingern, aber mittelst zweier kurzer Incisionen längs beider Seiten der Strecksehnen ausgeführt. Zur totalen Resection der Metatarsusknochen verwendet man einen einfachen Längsschnitt am Fussrücken, der über die beiden anstossenden Gelenke hinausgeht und die Strecksehnen und Nervenäste schont; dabei wird zuerst der vordere Gelenktheil, das Capi-

tulum, und dann erst der hintere, die Basis des Metatarsusknochens freigemacht.

§. 134. Resection der Metatarso-Tarsalgelenke (sog. Resectio metatarso-tarsea).

Die häufigste Indication für diese Operation ist die tuberculöse Arthritis und Ostitis, welche letztere gewöhnlich in den Basen der Metatarsusknochen beginnt. Da nun in der Regel die vorderen Tarsalgelenke sämmtlich mit einander communiciren, so greift die Erkrankung sehr leicht um sich und es kann eine isolirte Resection eines Metatarsotarsalgelenkes wenig Vortheil bringen. Desshalb empfiehlt es sich, wenn die Tuberculose auf den vordersten Theil des Tarsus und die Metatarsi beschränkt ist, wenigstens die Basen aller Metatarsi und die Gelenksflächen der Ossa cuneiformia und des Os cuboideum zu reseciren; bei weiterer Ausbreitung der Erkrankung müssen die Ossa cuneiformia und ein Theil des Os cuboideum und des Os naviculare mit exstirpirt werden.

Zu diesem Zwecke werden zwei dorsale Längsschnitte gemacht, an der Innenseite vom Talonaviculargelenke nach vorne bis zum hinteren Drittel des Metatarsus I. reichend, entsprechend dem medialen Rande der Extensorsehne des Hallux, an der Aussenseite von der oberen Fläche des Körpers des Calcaneus bis zum hinteren Drittel des Metatarsus V. Von den beiden Schnitten aus werden die Sehnenansätze des Tibialus anticus am Metatarsus I. und 1. Keilbein, die des Peroneus tertius vom Metatarsus V. gelöst, dann die sämmtlichen Weichtheile, aber ohne das Periost, vom Fussrücken mit dem Raspatorium abgehoben; hierauf geschieht dasselbe an der Planta pedis, wobei am äusseren Fussrande die Sehne des Peroneus brevis vom Metatarsus V. losgetrennt und die des Peroneus longus aus ihrer Rinne herausgehoben und nach hinten retrahirt wird. Während die Weichtheile durch Gazestreifen zurückgehalten werden, trägt der Operateur die Basen der Metatarsusknochen parallel zu ihren Gelenkflächen, also in einem nach vorne zu convexen Bogen ab, entweder mit dem Meissel oder mit der Stichsäge; dann löst er sie aus ihrer Verbindung, exstirpirt die Keilbeine und sägt oder meisselt die vordere Gelenkfläche des Os naviculare und im gleichen Niveau das Os cuboideum ab.

Resectionen an den Tarsusknochen.

§. 135. Die Operation führt den allgemeinen Namen Tarsectomie; man unterscheidet partielle und totale Tarsectomien, je nachdem nur einzelne Theile des Tarsus oder aber die ganze Region resecirt wird. Die partiellen Tarsectomien bieten selbstverständlich eine sehr grosse Mannigfaltigkeit dar, insoferne nicht nur einzelne Tarsusknochen, sondern auch mehrere Knochen gleichzeitig, und zwar in den verschiedensten Combinationen resecirt werden können. Nach der Art und Weise, auf welche die Operation zur Ausführung gelangt, spricht man von atypischen und von typischen partiellen Tarsectomien. Erstere, die atypischen Tarsectomien, bestehen in der Entfernung der erkrankten Knochen ohne Rücksicht auf die natürlichen Grenzlinien der Region, indem man sich einzig und allein nach der Ausdehnung der Erkrankung

richtet (Ollier). Dabei kann sich die Exstirpation unter Umständen über ein grösseres Gebiet erstrecken, einzelne Metatarsusknochen und Phalangen können sich als erkrankt erweisen und müssen dann ebenfalls entfernt werden, so dass die Resection eine sehr bedeutende Ausdehnung erlangen kann. Man kann auch diese atypischen oder complexen (Ollier) Tarsectomien in verschiedener Weise ausführen, indem man entweder eine gewisse Gruppe neben einander liegender, mit einander verbundener Knochen des Tarsus und Metatarsus aus ihren Gelenkverbindungen auslöst und entfernt, oder indem man nur die erkrankten Partien der einzelnen Knochen des Fusses an der Grenze des Gesunden exstirpirt, und Alles conservirt, was zu conserviren möglich ist; dabei ist die Begrenzung der Operation eine ganz unregelmässige, indem einzelne Knochen ganz, andere nur theilweise entfernt oder ausgeschabt werden u. s. w. In der gleichen Weise werden auch die Weichtheile behandelt: die Ausführung der Operation richtet sich ganz nach dem speciellen Falle, es lassen sich keine allgemeinen Regeln für dieselbe aufstellen.

Als typische partielle Tarsectomien kann man vor Allem zwei Operationen bezeichnen: die Tarsectomia anterior, sie besteht in der Resection des vorderen Antheiles des Tarsus, welcher durch eine Gruppe von fünf Knochen gebildet wird, die drei Keilbeine, das Würfelbein und das Kahnbein, und die Tarsectomia posterior, bei welcher die beiden hintersten Knochen des Tarsus, das Fersenbein und das Sprungbein exstirpirt werden.

Tarsectomia anterior totalis. Dieselbe kann nach Michel und Ollier vorgenommen werden mittelst vier Incisionen, welche sämmtlich in der Längsrichtung an den Seiten und am Rücken des Fusses angelegt werden. Der erste Hautschnitt verläuft an der Innenseite, eventuell beginnt er etwas hinter der Tuberositas ossis navicularis und reicht nach vorne bis über das Tarsometatarsalgelenk hinaus. Man spaltet die Weichtheile entsprechend dem unteren Rande der Tarsusknochen längs des Abductor hallucis und oberhalb der Sehne des M. tibialus posticus. Der zweite Schnitt folgt dem äusseren Rande des Extensor hallucis, die Art. dorsalis pedis wird durch vorsichtiges Präpariren freigelegt und nach aussen geschoben, ebenso das innerste Sehnenbündel des Extensor digitor. brevis, Periost und Kapsel werden längs des äusseren Randes des Os cuneiforme I. gespalten. Der dritte Schnitt entspricht dem Gelenke zwischen Os cuboideum und cuneiforme III., und dringt zwischen der 4. und 5. oder der 3. und 4. Sehne des Extensor digitor. commun. longus und den correspondirenden Bündeln des M. extensor digitorum brevis in die Tiefe. Der 4. Schnitt, resp. der 1., wenn man von aussen beginnt, verläuft am äusseren Fussrande längs des Randes des Os cuboideum und reicht über die Basis des Metatarsus V. nach vorne. Nachdem die erwähnten Schnitte mit Schonung der Sehnen bis auf den Knochen geführt sind, beginnt der Operateur je nach den Umständen am äusseren oder am inneren Fussrande mit der Entblössung der Knochen. Wenn man am Cadaver operirt, ist es gut, mit dem Os cuneiforme I. zu beginnen, welches man vollkommen vom Periost befreit; dann attaquirt man von demselben Schnitte aus das Os naviculare, wobei die Sehne des M. tibialis anticus geschont werden muss. Von dem 2. Schnitte (von innen nach aussen gezählt)

aus vollendet man die Freilegung des Os naviculare und des Os cuneiforme I., dadurch dass man des letzteren Verbindung mit dem Os cuneiforme II. durchtrennt, und entfernt sofort die beiden Knochen, indem man die Weichtheile an der Plantarfläche ablöst, an welchen sie noch hängen. Hierauf wird das Os cuneiforme II. mit Hülfe des 3. Schnittes aus seinen Verbindungen mit den Weichtheilen des Fussrückens und mit dem Os cuneiforme III. gelöst und exstirpirt. Endlich gelangt man an das Os cuboideum, dessen Entfernung von dem äussersten, lateralen Schnitte aus in der Regel die grösste Mühe macht, weil es zwischen Basis des Metatarsus V. und Calcaneus eingeschlossen ist, und weil man von seiner Plantarfläche die Sehne des M. peroneus tertius ablösen muss. Ist das Os cuboideum exstirpirt, so bleibt nur mehr das Cuneiforme III. übrig, welches fast nur mehr an seinen plantaren Verbindungen hängt und von dem 3. Schnitte aus in Angriff genommen wird. Nach vollendeter Exstirpation der Knochen werden die Knorpel der Metatarsi und die Gelenkflächen des Talus und Calcaneus mit dem scharfen Löffel abgekratzt, wenn sie erkrankt sind; ebenso entfernt man sorgfältig mittelst desselben die Reste des Fungus — es handelt sich ja meistens um tuberculöse Affectionen — von der Innenfläche der Wunde. Dann wird die ganze Höhle drainirt und mit Jodoformgazestreifen tamponirt. Darüber kommt ein typischer antiseptischer Verband und der Fuss wird mittelst eines Gypsverbandes oder mittelst Fournirholz und Organtinbinden immobilisirt.

Wenn man bei Kindern operirt, ist es angezeigt, die noch nicht ossificirten, knorpeligen Partien an der Peripherie der Knochen, besonders das Tuberculum ossis navicularis, welche in der Regel gesund sind, zu erhalten, weil von ihnen aus eine mächtige Knochenreproduction erfolgt.

Ollier macht darauf aufmerksam, dass der resecirte Fuss nach der Tarsectomia anterior Anfangs eine eigenthümliche Deformation aufweist, welche er als „pied en patin“ (d. h. schlittschuhartige Form des Fusses) bezeichnet. Statt der plantaren Wölbung zeigt der Fuss nämlich eine nach unten zu convexe Krümmung, bedingt durch die Contraction der Wadenmuskeln einerseits, welche das Fersenbein in die Equinusstellung, und andererseits durch die Spannung der Extensoren der Zehen, welche das vordere Segment des Fusses nach oben und vorne ziehen, so dass die resecirten Flächen plantarwärts dislocirt werden. Allmälig verschwindet diese Anomalie, indem die Muskulatur der Planta pedis wieder functionstüchtig wird. Sollte jedoch die Deformität persistiren, so ist es angezeigt, einen permanenten elastischen Zug nach vorne in der Axe des Fusses anzubringen, mittelst Kautschukschnüren, die man durch amerikanisches Heftpflaster an den einzelnen Zehen befestigt, während ihre peripheren Enden an einem, die Planta pedis um einige Centimeter nach vorne zu überragenden, in den Verband eingegypsten, starken Drahtbogen angehakt werden.

Kocher führt die Tarsectomia anterior mittelst zweier dorsaler Seitenschnitte aus. Der innere (mediale) Schnitt beginnt in der Abductionsstellung des Fusses am inneren Umfange des proeminirenden Caput tali, durchtrennt daselbst nur die Haut, um die Kapsel des Sprunggelenkes nicht zu eröffnen, und reicht nach vorne bis zum hinteren Drittel des Metatarsus I. Nach einwärts von der Sehne des Ex-

tensor hallucis longus wird das Os naviculare und das 1. Keilbein freigelegt und die Ansätze der Sehne des M. tibialis anticus von letzterem und dem Metatarsus I. abgetrennt. Dann wird das Periost im Zusammenhange mit der Kapsel von der unteren Fläche des Os naviculare abgelöst, wobei die Sehne des M. tibialis posticus nach hinten und unten gezogen wird. Nun folgt der 2. Schnitt, vom hinteren Drittel des Metatarsus V. bis auf die obere Fläche des Calcaneus und zum Malleolus extern. reichend; die Strecksehnen bleiben nach innen, der M. peroneus tertius wird am Metatarsus V. abgehobelt, die Sehne des Peroneus longus wird aus der Rinne an der äusseren und unteren Fläche des Würfelbeines herausgehoben und nach hinten gezogen. Nachdem sämmtliche Knochen von den Weichtheilen entblösst sind, werden sie einzeln exstirpirt; dann folgt die Abtragung der Gelenkflächen von Talus und Calcaneus und der Basen der Metatarsi. Die Nachbehandlung wird in der früher beschriebenen Weise durchgeführt.

Das functionelle Resultat der Tarsectomia anterior ist ein vorzügliches, wenn auch der Fuss um ein beträchtliches Stück verkürzt wird, da die Knochenneubildung, wenn sie noch so ausgiebig ist, doch niemals den Substanzverlust des Tarsus ersetzen kann. In der Regel erfolgt überhaupt keine durchaus knöcherne Verbindung zwischen dem resecirten Metatarsus und dem Talus und Calcaneus, sondern der Zwischenraum zwischen beiden wird durch ein derbes fibröses Gewebe ausgefüllt, in welchem bei jugendlichen Individuen einzelne Herde von Knochengewebe eingesprengt sind (Ollier), während bei älteren Patienten die Knochenreproduction noch geringer ist. Trotzdem bewahrt der Fuss, abgesehen von seiner Verkürzung, die normale Form und Wölbung sammt den drei normalen Stützpunkten derselben, nur dass als äusserer Stützpunkt nicht mehr das Capitulum metatarsi V., sondern die Basis desselben fungirt (Ollier).

§. 136. Die tuberculösen Affectionen der Fusswurzelknochen sind sehr häufig complicirt durch ausgedehnte Erkrankung der Weichtheile, nicht nur der unmittelbaren Umgebung der Gelenke, sondern auch der Sehnenscheiden und des subcutanen Gewebes und durch Fistel- und Geschwürsbildung der Haut, welche bei der Resection eben so gründlich exstirpirt werden müssen, wie die Knochen.

Um die Operation zu erleichtern und eine exacte Entfernung alles krankhaften Gewebes durchzuführen, hat man versucht, den Tarsus auf andere Weise zugänglich zu machen, und zwar einerseits durch quere, andererseits durch longitudinale Spaltung des ganzen Fusses, so dass derselbe gewissermaassen auseinandergeklappt werden kann.

Die sog. Querexcision der Fusswurzelknochen (Bardenheuer, Link) wird eigentlich wie eine Continuitätsresection vorgenommen, als ob der Fuss aus einem einzigen Knochen bestehen würde. Man führt einen Querschnitt von der Basis des 1. zu der des 5. Metatarsus quer durch alle Weichtheile des Fussrückens bis auf den Knochen und von den Enden desselben je einen Längsschnitt nach aufwärts, so weit als es nothwendig ist, präparirt den so umschriebenen Weichtheillappen dicht am Periost zurück und sägt dann den Fuss vorne und hinten quer durch oder meisselt ihn durch, so aber, dass die Grenzen durch Sägeflächen, nicht durch Gelenke gebildet werden. Hierauf löst man

das ausgesägte Stück sammt Periost von den Weichtheilen der Planta pedis ab. Zum Schlusse werden die etwa vorhandenen tuberculösen Partien sorgfältig exstirpirt, der vordere Theil des Fusses an den hinteren gebracht und der Lappen vernäht. Eventuell wird die Wundhöhle tamponirt und erst wenn überall gesunde Granulationen vorhanden sind, die Vereinigung der beiden Flächen durch Secundärnähte vorgenommen. Die Sehnen am Dorsum brauchen nicht speciell genäht zu werden.

Ich habe diese Operation 2 Mal bei ausgedehnter Zerstörung der Weichtheile am Fussrücken so vorgenommen, dass ich statt einen Lappen zu bilden, die Weichtheile des Dorsum vollständig in den Ebenen der Knochentrennung durchschnitt und exstirpirte; also auch ein grosses Stück aus den Strecksehnen excidirte. Dann vernähte ich die einzelnen zusammengehörigen Sehnenstümpfe mit einander und schloss die ganze Wunde durch Etagennähte, wobei an der Planta selbstverständlich ein ziemlich starker Wulst entstand. Das Resultat war ein vorzügliches. Die eben beschriebenen Operationen geben trotz der Verkürzung des Fusses ein äusserst brauchbares Glied: die Vereinigung der Knochenflächen geschieht durch knöcherne Narbe und der Wulst an der Planta verliert sich bald.

Die Resection des Tarsus durch longitudinale Spaltung des Fusses ist fast gleichzeitig durch Obalinski und Studsgaard empfohlen worden, und zwar wird als Vorzug vor dem Bardenheuer'schen und Link'schen Verfahren bezeichnet, dass einerseits die quere Durchtrennung der Sehnen und der Nerven am Fussrücken vermieden wird und andererseits, dass der Fuss nicht so sehr verkürzt wird. Die Operation wird folgendermaassen ausgeführt: Der Operateur, gegen die Plantarfläche des kranken Fusses gewendet, fasst mit der linken Hand die zwei äusseren Zehen der rechten, oder die drei inneren der linken Extremität, während die übrigen Zehen von dem Assistenten nach der entgegengesetzten Seite gezogen werden, dringt mit einem mittelgrossen Amputationsmesser von vorne her in den Zwischenraum zwischen 3. und 4. Metatarsus ein, und spaltet den Fuss nach hinten zu zwischen Os cuboideum einerseits und Os cuneiforme III. und Os naviculare andererseits bis an die Chopart'sche Gelenklinie, d. h. bis an die Gelenkflächen von Talus und Calcaneus. Dabei werden nur die Sehnen des Extensor und des Flexor der beiden lateralen Zehen (der 4. und 5.) und die des Peroneus longus und der Nervus plantaris externus durchschnitten. Bevor man die Sehnen trennt, ist es practisch einen Faden zweimal durch dieselben zu ziehen, damit die Stümpfe später sofort mit einander vereinigt werden können. Nun wird der Fuss so weit aus einander geklappt, dass seine beiden Hälften beinahe einen rechten Winkel zu einander bilden, dessen Scheitel im Chopart'schen Gelenke liegt, und wenn diess geschehen ist, die Exstirpation der einzelnen Metatarsus- und Tarsusknochen der Reihe nach vorgenommen und ebenso auch die erkrankten Weichtheile entfernt. Es versteht sich von selbst, dass statt der totalen Tarsectomie anterior auch die partielle Resection und zwar sowohl in typischer als in atypischer Weise vorgenommen werden kann.

Nach Vollendung der Operation werden die beiden Hälften des Fusses wieder zusammengeklappt, die Wundhöhle mit Jodoformgaze tamponirt und die Weichtheile, also vor Allem die durchtrennten Sehnen mittelst Seidennähten vereinigt. Darüber kommt ein typischer Verband

und eine immobilisirende Einwicklung mittelst Gyps- oder Organtinbinden und Fournierholzstreifen.

Es unterliegt keinem Zweifel, dass die Ausführung der Operation leichter ist, als die der älteren Methoden. Das functionelle Resultat dürfte wohl das gleiche sein — ich habe keine persönlichen Erfahrungen über dasselbe.

§. 137. Die keilförmige Resection in der Continuität des Tarsus ist bei hochgradigem Klumpfusse indicirt, besonders um die winkelige Knickung des Fusses nach innen und die Torsion zu beseitigen und sofort das Redressement zu ermöglichen. Man führt einen leicht bogenförmigen Schnitt über die stark convexe Aussenseite des Fussrückens, im Niveau der Chopart'schen Gelenkslinie; die Sehnen der Dorsalfläche werden medialwärts verschoben, die Sehne des Peroneus longus aus ihrer Rinne am Calcaneus und Cuboideum herausgehoben und nach hinten gezogen, der Extensor digit. brevis wird an seinem oberen Rande vom Knochen abgelöst und nach vorne und abwärts dislocirt. Ein Schnitt in der Chopart'schen Linie eröffnet das Gelenk zwischen Calcaneus und Os cuboideum, worauf das Periost sammt der Kapsel und den Weichtheilen nach beiden Seiten des Schnittes hin zurückgeschoben wird. Nun folgt mittelst Meissels die Excision des Keiles, dessen Basis nach aussen, dessen abgeflachter Scheitel nach innen gerichtet ist. In der Regel wird vom Cuboideum und vom Calcaneus ein Theil, die vordere Gelenkfläche des Talus und das ganze Os naviculare entfernt, bis der Pes varus sich ohne Kraftanwendung gerade richten lässt. Hierauf werden die Weichtheile vollständig, ohne Drainage vernäht und ein Gypsverband in der redressirten Stellung angelegt.

Ich führe hier auch die Ogston'sche Operation des Plattfusses an; sie besteht in der Resection der Gelenkflächen von Talus und Naviculare, um eine knöcherne Vereinigung zwischen beiden zu erzielen; sie gehört zu der unter dem Namen Arthrodesen zusammengefassten Gruppe von Resectionen.

Nach sorgfältiger mit Bimsstein und Terpentin vorgenommener Abreibung und mehrere Tage lang fortgesetzter Reinigung und Desinfection der Haut des Fusses wird unter Anwendung der Esmarch'schen Binde die Operation folgendermaassen ausgeführt: Der Fuss liegt mit dem Aussenrande lose auf einer festen Unterlage auf; am Innenrande sucht man die Chopart'sche Gelenkslinie auf und führt parallel zur Sohle $2^1/_2$ cm peripherwärts von der Tibia beginnend einen $3^1/_2$ cm langen Schnitt bis auf den Knochen. Hierdurch wird das Caput tali wie durch ein Knopfloch freigelegt und man kann die Kapsel und den Bandapparat des Chopart'schen Gelenkes mit flachen Messerzügen vom Os naviculare ablösen. Nun setzt man einen abgeschrägten Meissel von innen auf den Taluskopf auf und trägt die Gelenkfläche desselben ab — hierauf macht man dasselbe mit der Gelenkfläche des Os naviculare. Dadurch gelingt es, den Fuss vollkommen zu redressiren, ja sogar ihn in Hypercorrection zu bringen, wobei das Os naviculare mit seinem medialen Rande oft um ein gutes Stück über den Talus nach innen hervorragt. Um den Fuss in der normalen Stellung zu fixiren bohrt man von der oberen Fläche des Naviculare aus zwei Löcher durch dasselbe und in den Talus und, während der Fuss redressirt wird, schlägt man zwei

Elfenbeinstifte durch die beiden Knochen durch. Dieselben werden im Niveau der Knochenoberfläche abgekneipt und die Wunde sorgfältig vernäht; nach Application eines typischen aseptischen Verbandes wird die constringirende Binde gelöst und der Fuss durch Gypsbinden fixirt. Die knöcherne Vereinigung erfolgt fast immer; die Patienten dürfen aber erst nach 3 Monaten zu gehen anfangen.

Ich habe die Ogston'sche Operation in einer Reihe von Fällen ausgeführt und halte sie für durchaus rationell, Schwierigkeiten macht zuweilen das Nageln, dadurch, dass entweder die Elfenbeinstifte die Spongiosa sprengen und dann nicht genügend fest halten oder dadurch, dass man die Richtung verfehlt, in welcher die Stifte eindringen sollen, wobei dann der Fuss aus seiner redressirten Stellung weicht. Ich pflege aus diesen Gründen nur einen einzigen Stift zu benützen und denselben von einer kleinen Incision am vorderen Rande des Os naviculare aus in der Richtung gegen den Talus einzuschlagen. Wenn diess in entsprechender Weise gemacht wird, so hält der Fuss in der redressirten Stellung ohne jede Unterstützung. Uebrigens genügt es, wenn der Stift nicht ganz fest sitzt, die Extremität durch den Gypsverband zu immobilisiren. Die Elfenbeinstifte heilen in der Regel reactionslos ein; ausnahmsweise muss man sie später entfernen, weil sie beim Gehen Schmerz erregen. Bei beträchtlicher Erschlaffung des Tarsus, wie sie in manchen Fällen von Plattfuss vorkommt, genügt die Arthrodese des Chopart'schen Gelenkes nicht, man thut gut in derselben Sitzung auch das Gelenk zwischen Os naviculare und cuneiforme I. zu eröffnen und dessen Knorpelflächen ebenfalls zu reseciren, man braucht sie jedoch nicht zu nageln. Golding Bird hat zur Beseitigung des Plattfusses das Os naviculare vollständig exstirpirt und in einem Falle eine quere Durchtrennung des Tarsus vorgenommen. Wichtig ist es, die Correction nicht übermässig weit zu treiben, sonst entsteht statt des Plattfusses ein Varus, und die Patienten sind im Gehen behindert. Mir scheinen diese Operationen gerade so wenig zweckmässig als die Exstirpation des Talus, welche Margary zu demselben Zwecke empfahl, und neuerdings Lucas Championnière ausführte.

Der Vollständigkeit halber möge hier bereits die Plattfussoperation von Gleich Erwähnung finden. Sie besteht in der Osteotomie oder der keilförmigen Resection des Calcaneus. Man beginnt mit der Tenotomie der Achillessehne; hierauf führt man einen dem Pirogoff-schen Steigbügelschnitte ähnlichen Bogenschnitt bis auf den Calcaneus und legt dessen untere Fläche bloss. Nun kann man den Knochen in schräger Richtung von vorne unten nach hinten oben durchsägen, so dass der hintere, die Tuberositas tragende Theil längs der Trennungsfläche, parallel der ursprünglichen Stellung, um etwa 2 cm nach vorne geschoben werden kann. Dadurch wird der Winkel, den die Axe des Calcaneus mit der Bodenfläche bildet und der beim Plattfuss nahezu verloren gegangen ist, beträchtlich vergrössert, während der Fersenhöcker etwas mehr nach vorne zu liegen kommt. Genügt diese Correctur nicht, so kann man aus dem Calcaneus einen Keil von $1^1/_2$ cm Basis, mit der Schneide nach hinten und oben gekehrt, aussägen und dadurch eine winkelige Knickung des Calcaneus herbeiführen, durch welche eine Erhöhung des Knochens um mehr als 1 cm erzielt wird. Ausserdem ist nach der Keilexcision auch eine Verschiebung

des hinteren Antheiles, der Tuberositas, längs der Sägefläche nach vorne möglich.

Nachdem der Fuss redressirt ist, wird die Wunde geschlossen und ein fester Verband angelegt. Ein nicht zu unterschätzender Nachtheil des Verfahrens bei einseitigem Plattfusse ist meines Erachtens der Umstand, dass die operirte Extremität in Folge des Herabrückens der unteren Fläche des Calcaneus länger wird als die gesunde.

§. 138. Die isolirte Resection des Talus ist hauptsächlich indicirt bei Verletzungen (z. B. bei vollständiger Luxation des Talus nach vorne, wonach stets Necrose des Knochens eintritt, auch wenn die Haut nicht zerrissen und die Reduction sofort erfolgt war), bei hochgradigem Pes varus oder valgus congenitus und acquisitus (Gross, E. Boeckel) und bei tuberculöser Ostitis, wobei gleichzeitig die Exstirpation der

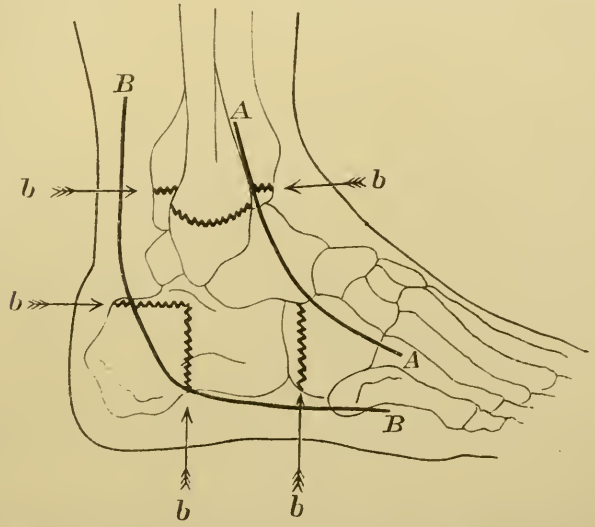

Fig. 21. *AA* Hautschnitt für die Resectio tali nach P. Vogt. *BB* Hautschnitt. *bbbb* Sägeschnitte für die Resectio tarsea posterior nach Kocher.

Synovialis des Fussgelenkes vorgenommen werden kann. Die Operation wird am Besten mittelst eines Längsschnittes an der vorderen lateralen Seite des Fussgelenkes (P. Vogt) vorgenommen. Der Operateur schneidet handbreit oberhalb der Gelenkslinie an der Verbindung zwischen Tibia und Fibula ein und nach abwärts über das Fussgelenk und den Fussrücken bis an die Basis des Metatarsus IV.; die Fascie und das Lig. cruciatum werden gespalten, die Sehnen des Extensor digit. longus mit dem Messer abgelöst und medianwärts, der Extensor digit. brevis incidirt und lateralwärts gezogen. Hierauf wird das Talocrural- und das Talonaviculargelenk eröffnet, die Kapsel an beiden Gelenken wird vom Talus abgelöst, ebenso die Insertion der Kapsel am Vorderrande der Tibia und Fibula und das Lig. talo-naviculare durchschnitten. Man soll nun noch einen zweiten Schnitt hinzufügen, der von der Mitte des Längsschnittes quer nach aussen bis zur Spitze des Malleolus externus reicht, jedoch ist diess nicht absolut nothwendig, wenn der erste Schnitt

weit genug nach aufwärts reichte. Es lassen sich auch so die Verbindungen zwischen Talus und Calcaneus am äusseren und hinteren Rande des Talus lösen und in forcirter Supinationsstellung die Lig. talo-fibulare antic. und postic. und calcaneo-fibulare, sowie die Bandmassen im Sinus tarsi durchschneiden oder mit dem scharfen Meissel durchstechen. Wenn man den Fuss so stark als möglich adducirt, so kann man unter den Talus ein Elevatorium einsetzen und ihn so weit emporheben, dass die Insertion des Lig. laterale intern. am Talus sammt Kapsel abgehebelt und die Verbindung mit dem Calcaneus längs des hinteren Randes gelöst werden kann. Nach Entfernung des Talus wird der Calcaneus in die Gabel zwischen den beiden Malleolen eingefügt, die Wundhöhle drainirt und die Weichtheile vereinigt.

§. 139. Die isolirte Resection des Calcaneus kann vorgenommen werden mittelst eines hinteren Bogenschnittes (Ried, Erichsen) oder mittelst eines hakenförmigen Schnittes (Ollier). Letzterer scheint mir vortheilhafter. Er beginnt 2 cm oberhalb der Spitze des Malleolus

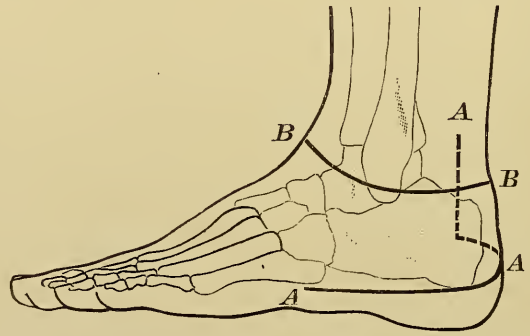

Fig. 25. *AAA* Hautschnitt zur Resectio calcanei nach Ollier-Kocher. *BB* Hautschnitt zur Resection des Fussgelenkes. Aeusserer Querschnitt nach Kocher.

extern. am lateralen Rande der Achillessehne, zieht senkrecht nach abwärts bis zum unteren Rande des Fersenhöckers und von da im rechten Winkel nach vorne bis zur Basis Metatarsi V. Unter Schonung der Peroneussehnen wird das Periost gespalten und in Verbindung mit den Weichtheilen von der Aussenseite des Calcaneus abgelöst. Die Insertion der Achillessehne kann sammt der Corticalis mit dem Meissel losgetrennt werden. Dann folgt die subperiostale Ablösung der Weichtheile an der Planta und endlich an der Innenfläche des Knochens. Jetzt kann unter Retraction der Peronei die Gelenkverbindung zwischen Calcaneus und Os cuboideum und zwischen Talus und Calcaneus mit dem Resectionsmesser getrennt werden, worauf das Elevatorium in das letztere Gelenk eingesetzt und die Gelenkflächen so weit zum Klaffen gebracht werden, dass an der Innenseite des Processus anterior die Ligam. calcaneonavicularia und das Lig. calcaneo-cuboideum intern. durchschnitten werden können. Zum Schlusse fasst man den Calcaneus mit der Resectionszange und luxirt ihn aus seinen Verbindungen heraus.

Kocher hat die Methode Ollier's insoferne modificirt (vergl. Fig. 25 *AAA*), als er den senkrechten Schnitt statt an der lateralen an der

medialen Seite des Fussgelenkes, also am inneren Rande der Achillessehne führt, dann am unteren Rande des Calcaneus angekommen in rechtem Winkel nach aussen ablenkt und längs des hinteren und des äusseren unteren Randes des Fusses bis zur Tuberositas metatarsi V. fortführt. Dieses Verfahren ist eigentlich eine Combination des hinteren Bogenschnittes mit dem Hakenschnitte und gewährt mehr Raum für die Exstirpation des Calcaneus.

Bogdanik gibt folgendes Verfahren zur Resection des Talus oder des Calcaneus an: der Operateur steht an der rechten Seite des Kranken und beginnt, wenn am linken Fusse operirt wird, den Schnitt dicht unterhalb des Malleolus externus; er führt ihn schräg nach hinten und abwärts über die grösste Convexität der Ferse in einem nach hinten und unten convexen Bogen hinüber bis unterhalb der Spitze des Malleolus internus. Dieser hintere untere Bogenschnitt bleibt mit seiner grössten Convexität 1 cm von der Fusssohle entfernt, während seine beiden Enden nach oben zu längs der Achillessehne parallel zu den hinteren Rändern der Malleolen etwas verlängert werden; dann dringt er direct bis auf den Knochen ein. Hierauf setzt man in der Richtung des Hautschnittes eine Säge ein und durchsägt den Calcaneus schräg von hinten unten nach vorne oben, während gleichzeitig der Assistent den vorderen Theil des Fusses gegen den Unterschenkel dorsal flectirt. Sowie die Durchsägung vollendet ist, kann der Fuss vollkommen nach vorne zu umgeklappt werden, so dass der Fussrücken mit der vorderen Fläche des Unterschenkels in Contact ist. Jetzt wird der Talus mit einer Knochenzange gefasst und mittelst Messers und Scheere exstirpirt, während von beiden Seiten stumpfe Haken in die Wunde eingesetzt werden, um die Sehnen, Nerven und Gefässe abzuziehen. Nachdem diess geschehen ist, wird eventuell vom Calcaneus abgetragen, was erkrankt ist, oder der ganze Knochen, respective die beiden Fragmente desselben entfernt, und auch von den Gelenkflächen der Tibia und Fibula kann ein Theil resecirt werden. Nach vollendeter Exstirpation des Talus wird der durchsägte Calcaneus, wenn er erhalten werden konnte, respective nach Ausmeisselung der erkrankten Partien wieder vereinigt, entweder durch die Knochennaht oder durch Nageln, und der Fuss in seine normale Lage gebracht; die Wundhöhle wird drainirt, der Hautschnitt vernäht. Das functionelle Resultat der Operation ist günstig, auch die Form des Fusses wird erhalten.

§. 140. Die Resection des Gelenkes zwischen Talus und Calcaneus (Annandale) lässt sich mittelst zweier seitlicher Längsschnitte ausführen; der äussere beginnt 3 cm oberhalb des Malleolus extern. und zieht unterhalb des letzteren in einem nach hinten convexen Bogen nach vorne bis zum Os cuboideum; der innere beginnt an der Spitze des Malleolus intern. und verläuft längs des hinteren Randes der Sehne des Tibialis posticus bis zum Os naviculare. Die Sehne des Tibialis postic. wird nach hinten, die anderen Sehnen an der Innenseite werden sammt den Nerven und den Gefässen nach vorne gezogen. Mittelst des Meissels wird von dem inneren Schnitte aus der vordere Antheil der beiden Gelenkflächen von Talus und Calcaneus abgetragen; von dem äusseren Schnitte aus geschieht nach Abhebung der Sehnen der Peronei dasselbe für den hinteren Antheil des Gelenkes.

Wenn die hintere Fläche des Talus und die obere freie Fläche des Calcaneus erkrankt sind, so kann man von denselben Schnitten aus, indem man die Weichtheile sammt Periost vom Calcaneus abhebelt und die Achillessehne soviel als möglich nach hinten abzieht, die Stichsäge einerseits vor ihr, andererseits hinter den Sehnen der Peronei und des Sehnenbündels an der Innenseite, welche sammt dem Nerv und den Gefässen nach vorne verlagert werden, durchführen und so aus dem Calcaneus einen knöchernen Keil mit oberer Basis aussägen, wodurch der hintere Abschnitt des Talo-calcaneusgelenkes zugänglich wird. Mittelst des Meissels können von da aus die erkrankten Partien, eventuell ein centraler Sequester entfernt werden (Ollier).

§. 141. Totale Resection des Talus und Calcaneus und eventuell der anstossenden Gelenkflächen (Resectio Tarsea seu Tarsectomia posterior totalis). Diese Operation giebt, trotzdem sie anscheinend den Fuss seiner wesentlichsten Stützpunkte beraubt, ein sehr gutes functionelles Resultat, wenn die Muskeln und Sehnen des Fusses intact erhalten werden können (Kocher, Kummer, Ollier). Der Hautschnitt ist derselbe wie für die Exstirpation des Calcaneus (vergl. pag. 157, Fig. 24 *BB*). Wenn man, wie diess nicht selten geschieht, die Absicht hat, nur den Calcaneus zu exstirpiren und während der Operation erst sich überzeugt, dass auch der Talus entfernt werden muss, so kann man diess von demselben Schnitt aus nachträglich thun. Andererseits erlaubt die Resection des Talus mittelst des früher beschriebenen äusseren Längsschnittes auch die spätere Entfernung des Calcaneus. Hat man bei ausgedehnter Erkrankung des Tarsus sich von vorneherein die hintere Tarsectomie vorgenommen, so führt man einen Schnitt handbreit über dem Fussgelenke am Aussenrande des Tendo Achillis beginnend, der etwa zwei Querfinger hinter der Spitze des Malleolus externus in einem nach vorne concaven Bogen den Knöchel umkreist und dann längs des äusseren Fussrandes bis zur Tuberositas metatarsi V. zieht. Die Sehnenscheiden der Peronei werden eröffnet, die Sehnen abgehoben und nach vorne dislocirt, dann wird zunächst der Talus und hierauf der Calcaneus in der Weise wie es früher für jeden dieser Knochen angegeben wurde, exstirpirt. Jetzt muss die Gelenkfläche der Unterschenkelknochen abgetragen werden; man resecirt zu diesem Zwecke die Tibia sammt Malleolus internus und sägt dann die Fibula etwas tiefer unten ab, so dass ein Stück des Malleolus externus erhalten bleibt, um die Peronei-Sehnen hinter demselben lagern zu können. Nach vorne zu werden die Gelenkflächen des Os naviculare und das Os cuboideum subperiostal und subcapsulär resecirt, indem man die Stichsäge senkrecht auf die Dorsalfläche des Fusses in querer Richtung aufsetzt. Wenn der hintere Abschnitt des Calcaneus, der Fersenhöcker, gesund ist, so kann man ihn conserviren (Kocher), indem man statt die Weichtheile von ihm abzulösen, mit der Stichsäge zwei in einem rechten Winkel convergirende Schnitte durch den Calcaneus führt, von denen der eine horizontal verläuft und die obere Fläche des Fersenhöckers abträgt, während der andere in senkrechter Ebene und parallel zu dem vorderen Sägeschnitt durch das Naviculare und Cuboideum gelegt wird. Es entsteht dadurch zwischen dem conservirten Fersenhöcker und den resecirten vorderen Tarsusknochen durch Hinwegnahme des Talus und des grösseren Theiles vom Calcaneus ein Raum, in

welchen die resecirten Unterschenkelknochen gerade hineinpassen, so dass der Fuss, obschon er im verticalen Durchmesser verkürzt erscheint, doch seine Gestalt und besonders den Vorsprung der Ferse beibehält.

§. 142. Die totale Resection des Tarsus (Conner, Cheever, Kappeler) ist eine relativ seltene Operation, weil man bei den ausgedehntesten Resectionen der Fusswurzel gewöhnlich doch den einen oder den anderen Knochen, am Häufigsten den unteren oder den hinteren Antheil des Calcaneus erhalten kann und zu erhalten trachtet. Der ganze Tarsus, obschon er aus mehreren Knochen zusammengesetzt ist, lässt sich in operativer Hinsicht betrachten als eine einzige Knochenmasse, mit einer hinteren Gelenkfläche, der Talusrolle, zur Verbindung mit dem Unterschenkel, und einer vorderen, welche mit dem Metatarsus das Lisfranc'sche Gelenk bildet. Wenn man alle Knochen des Tarsus mit Schonung des Periostes entfernt, so bleibt eine zusammenhängende Hülle, ein Hohlcylinder zurück, welcher nach rückwärts durch die Insertion des Tendo Achillis, nach unten durch die mächtigen plantaren und an den Seiten durch die lateralen Bänder zwischen Unterschenkel und Tarsus verstärkt wird und aus welchem sich durch herdweise Neubildung von Knochengewebe im Innern einer fibrösen Narbenmasse eine sichere Stütze für den Körper und eine solide Verbindung zwischen Unterschenkel und Metatarsus entwickeln kann (Ollier). Kann man ausserdem noch einzelne gesunde Knochenpartien des Tarsus erhalten, so ist das functionelle Resultat ein vortreffliches, wie es die Beobachtungen von Conner, Poncet, Ollier u. A. in der That bewiesen haben. Ganz besonders ist diess der Fall bei den secundären Resectionen nach traumatischer Vereiterung der Gelenke des Tarsus, selbst wenn noch von den Unterschenkelknochen ein Stück mitgenommen werden musste.

Die totale Tarsectomie kann mittelst eines äusseren Winkelschnittes (Ollier) ausgeführt werden. Man beginnt $2^1/_2$ cm oberhalb der Gelenklinie des Talocruralgelenkes am äusseren Rande der Achillessehne, führt den Schnitt vertical nach abwärts bis unter die Tuberositas externa calcanei, von da biegt man im rechten Winkel nach vorne und schneidet längs des äusseren Fussrandes in der Höhe des unteren Randes des Calcaneus und des Os cuboideum bis über das Gelenk zwischen letzterem Knochen und dem Metatarsus V. hinaus. An der vorderen inneren Fläche des Fusses wird ein Schnitt angelegt, welcher den vorderen Rand des Malleolus internus im Bogen umkreist bis hinter seine Spitze; von der Mitte dieses Schnittes, also von der Basis des inneren Knöchels zieht ein zweiter Schnitt nach vorne und abwärts im rechten Winkel, bis zu dem Gelenke zwischen Os naviculare und Cuneiforme I. Der äussere Hautschnitt wird allmälig bis auf den Knochen vertieft, mit sorgfältiger Schonung des Tendo Achillis und der Peroneisehnen. Hierauf beginnt man mit der Ablösung des Periostes von der hinteren äusseren Fläche des Calcaneus, dann wird die Insertion der Achillessehne mit einem scharfen Raspatorium oder mit dem Meissel sammt der Corticalis vom Knochen getrennt und die Sehne sammt der sie bedeckenden Haut nach einwärts gezogen. Nun attaquirt man die untere Fläche des Calcaneus und das hintere Drittel seiner Innenfläche und kehrt wieder an die äussere Seite an den vorderen Abschnitt des

Knochens zurück. Die Sehnen der Peronei werden mittelst stumpfen Hakens nach aufwärts gezogen, die Insertion des Ligamentum calcaneofibulare wird abgehebelt und zuletzt der vordere Theil des Calcaneus freigemacht. Jetzt wird das Gelenk zwischen Calcaneus und Os cuboideum eröffnet, nachdem die Kapselinsertion abgelöst wurde. Unmittelbar darauf dringt man mit einem schmalen Resectionsmesser in das Gelenk zwischen Calcaneus und Talus ein und durchschneidet das Zwischenknochenband. Nun kann man das Fersenbein mit einer starken Knochenzange fassen und während man es nach abwärts zieht, um das Talocalcaneargelenk zum Klaffen zu bringen, trennt man mittelst des scharfen Raspatoriums das Ligamentum calcaneonaviculare, dreht den Knochen vollends aus seinen Verbindungen heraus und entfernt ihn.

Jetzt beginnt die Auslösung des Talus von dem T-Schnitte an der vorderen inneren Seite aus, mit sorgfältiger Schonung der Sehnen, Nerven und Gefässe; der Rand des inneren Knöchels wird freigelegt und das starke innere Seitenband (Lig. deltoides) hart am Knochen durchschnitten; dann wird der Taluskopf und, von der äusseren Incision aus, die Aussenfläche des Knochens entblösst und der ganze Talus schliesslich entfernt, auf die Weise, wie es später bei Besprechung der Sprunggelenkresection noch ausführlich beschrieben werden wird.

Wenn die beiden Knochen, Talus und Calcaneus, einmal ausgelöst sind, so bietet die Exstirpation des Os naviculare, des Cuboideum und der Keilbeine keine so grosse Schwierigkeiten mehr dar. Im Nothfalle kann man am Fussrücken 2 Längsincisionen zwischen den Sehnen der Extensoren hinzufügen, wie bei der Tarsectomia anterior. Dabei ist es angezeigt, so radical als möglich zu verfahren und lieber die vorderen Tarsalknochen methodisch einen nach dem andern zu exstirpiren, als sie nur mittelst des scharfen Löffels auszukratzen. Auch der Talus muss stets vollständig entfernt werden (Ollier). Wenn bei der totalen Tarsectomie etwas geschont werden kann und soll, so sind es gesunde Partien der Corticalis, die man mit dem Perioste und der Kapsel in Verbindung lässt und namentlich die untere Fläche und der hintere Abschnitt des Fersenbeines. Alles was man daselbst von letzterem Knochen erhalten kann ist von grösstem Vortheile für die spätere Function des resecirten Fusses.

Bei herabgekommenen, bejahrten Individuen, deren Ernährungszustand an und für sich eine regenerative Thätigkeit des Periostes sehr fraglich erscheinen lässt, ist die totale Tarsectomie überhaupt nicht indicirt, weil man in solchen Fällen keine feste Verbindung zwischen Unterschenkelknochen und Metatarsus erzielt. Der vordere Theil des Fusses verschiebt sich dann sehr bald, so dass der Patient nicht mehr auftreten kann. Unter derartigen Umständen ist die Exarticulation im Fussgelenke, welche einen soliden Stumpf giebt, unbedingt vorzuziehen.

§. 143. Die atypischen Resectionen im Bereiche des Tarsus und Metatarsus. Wie schon erwähnt versteht man unter diesem Namen die Entfernung der erkrankten Knochen, welche sich nicht auf eine bestimmte Region beschränken. In der Regel combinirt sich dabei die totale oder partielle Exstirpation einzelner Knochen mit dem Evidement, der Cauterisation u. s. w. anderer und mit der Entfernung der erkrankten Weichtheile. Durch derartige Operationen werden unregel-

mässige, mehr oder minder ausgedehnte Wundhöhlen geschaffen, welche nicht anders zur Ausheilung kommen können, als durch concentrische Retraction ihrer Wandungen. Die Knochenreproduction ist nach diesen Operationen, die ja fast ausschliesslich wegen tuberculöser Affectionen ausgeführt werden, ganz ungenügend, selbst bei Kindern, so dass die Substanzverluste nur durch Verschiebung der umgebenden Knochen und Weichtheile ersetzt werden können, auf deren definitives Resultat eine Menge von Umständen einwirken. Daraus ergiebt sich, dass es kaum möglich ist, die Umformung, welche der Fuss durch derartige atypische Resectionen erleiden wird, a priori zu bestimmen und etwas allgemein Gültiges über die functionellen Resultate derselben auszusagen. Nicht selten bedarf der Operirte später einer eigenen Prothese, eines Schuhes, um auftreten zu können, oder er kann nur mit Hülfe eines Stockes oder mit Krücken gehen, aber in einer ganzen Reihe von Fällen erzielt man doch ein absolut brauchbares Glied. Desshalb sind diese Operationen ausserordentlich wichtig und um so häufiger indicirt, je mehr man es mit vorgeschrittenen Fällen von tuberculöser Erkrankung zu thun hat. Die wesentlichsten Bedingungen die man bei der Operation zu erfüllen hat sind subperiostale Auslösung der Knochen mit Erhaltung ihrer fibrösen Verbindungen und Fixation des operirten Fusses in derjenigen Stellung, welche bei der unvermeidlich zu Stande kommenden Schrumpfung und Formveränderung des Skeletes die günstigsten Verhältnisse darbietet. Was die technische Ausführung der atypischen Resectionen des Fusses betrifft, so können verschiedene Methoden angewendet werden, entweder dorsale Längsincisionen nach Bedarf, an den erkrankten Stellen ausgeführt, oder Querincisionen (Bardenheuer, Link, König), wobei einzelne Knochen oder eine oder mehrere Querreihen aus der Längsrichtung des Fusses ausgeschaltet werden oder endlich Exstirpationen vermittelst der Längsspaltung des ganzen Fusses (Obalinski, Studsgaard). Die weitere Behandlung richtet sich nach dem speciellen Falle und es lassen sich dafür keine besonderen Regeln aufstellen.

§. 144. Die Resection des Fussgelenkes.

Sie bietet der operativen Technik eine ganz besonders schwierige Aufgabe zu lösen, einerseits wegen der complicirten anatomischen Verhältnisse, andererseits weil die Hauptindication der Operation, die tuberculöse Arthritis, abgesehen von einer sehr wechselnden Localisation im Gelenke selbst eine besondere Tendenz zur Ausbreitung zeigt und daher sehr häufig die benachbarten Knochen und Gelenke mit erkrankt sind. Diess kann man im Vorhinein nicht immer mit Sicherheit bestimmen und es ist desshalb von Wichtigkeit, die Operation so auszuführen, dass man sich einerseits von der Ausdehnung der Erkrankung die genaueste Rechenschaft geben kann und andererseits im Stande ist auch die gesammten erkrankten Partien zu exstirpiren ohne der späteren Function des resecirten Fusses Eintrag zu thun. In der That existiren eine Menge von Methoden (Bruns zählte deren im Jahre 1891 mindestens 35) der Resection des Fussgelenkes sowie der Freilegung desselben behufs Arthrotomie und es giebt keine Seite, welche man nicht für die Schnittführung empfohlen hätte. Diess ist wohl der beste Beweis, dass dem Chirurgen immer wieder Fälle begegnen, bei denen ihn die übliche

Methode im Stiche lässt. Ich will zunächst zwei Methoden beschreiben, die beide sehr rationell sind, und welche zugleich als Typen für die Methoden der Längsschnitte und der Querschnitte gelten können.

§. 145. Totale Resection des Fussgelenkes mit bilateralem Längsschnitte nach König und Riedel. Der Patient liegt mit gestrecktem Beine auf dem Rücken, der Fuss wird auf ein festes Kissen gelagert. Der Operateur schneidet 3 cm oberhalb der Gelenklinie in der Verlängerung des vorderen Randes des Malleolus internus auf die Tibia ein und führt das Messer parallel zur Axe des Fusses über die vordere Fläche des Fussgelenkes und den Talushals bis an das Talonaviculargelenk. Dann folgt der 2. Schnitt, beginnend im gleichen Niveau wie der erste, und längs des vorderen (medialen) Randes des Malleol. externus nach abwärts über den Sinus tarsi und bis an das Calcaneo-Cuboidalgelenk reichend. Beide Schnitte trennen die Weichtheile bis auf den Knochen und dringen sofort ins Sprunggelenk ein. Von den Schnitten aus wird nach der Mitte zu das Periost sammt der Kapsel und die dasselbe bedeckenden Weichtheile der vorderen Fläche des Gelenkes mittelst des Messers und des Raspatoriums in Form eines brückenförmigen Dorsallappens abgelöst, wobei die Strecksehnen, die Gefässe und Nerven sorgfältig zu schonen sind. Nun wird ein Meissel in die Längsincision eingesetzt und der innere Knöchel so der Länge nach gespalten, dass das mediale Stück desselben in Verbindung mit dem Perioste und den Seitenbändern bleibt und mit denselben abgehebelt werden kann, wobei die Corticalis an der Basis des inneren Knöchels, dort wo sie sich in die Diaphyse der Tibia fortsetzt, eingeknickt wird. Ganz dasselbe Manöver wird dann am äusseren Knöchel vorgenommen. Nun folgt die Abtragung der Gelenkfläche der Tibia mittelst eines grossen sehr breiten Meissels. Der Assistent hält dabei den dorsalen brückenartigen Weichtheillappen durch scharfe Haken und einen Gazestreifen zurück und in die Höhe; der Operateur setzt den Meissel vorsichtig von dem inneren Schnitte aus auf und trennt mit kurzen kräftigen Hammerschlägen die Gelenkfläche der Tibia und das innere überknorpelte Stück des inneren und des äusseren Knöchels ab. Indem man den Fuss stark extendiren lässt, gelingt es, das abgemeisselte Stück mit der Knochenzange und dem Elevatorium zu entfernen. Nun wird ebenfalls mit dem Meissel die obere Gelenkfläche des Talus abgetragen. Sollte aber der Talus in ganzer Ausdehnung erkrankt sein, so muss er exstirpirt werden, was mittelst Elevatoriums, Messer und Scheere am Lebenden ohne Schwierigkeit gelingt; eventuell kann auch die obere Gelenkfläche des Calcaneus abgemeisselt werden. Der schwierigste Theil der ganzen Operation beginnt eigentlich, nachdem die Gelenkenden resecirt sind: nämlich die Exstirpation der Synovialis und der tuberculös erkrankten Weichtheile. Durch starkes Retrahiren der Wundränder und Extendiren des Fusses gelingt es bei geeigneter Verschiebung nach und nach die Innenfläche des Brückenlappens und dann den nach hinten gelegenen Recessus des Gelenkes zugänglich zu machen. Sind sämmtliche erkrankte Theile entfernt, so wird der Fuss in die normale Stellung gebracht, die abgeknickten Malleolenstücke werden von rechts und links an ihn angedrückt, so dass er wie bei der normalen Gelenkverbindung in die

gabelförmige Verlängerung der Unterschenkelknochen zu liegen kommt; dann wird die Wundhöhle drainirt und vernäht.

§. 146. Totale Resection des Fussgelenkes mit äusserem seitlichen Querschnitte (nach Reverdin und Kocher). Der Hautschnitt beginnt auf der Dorsalseite des Fusses in der Höhe der Gelenklinie am Aussenrande der Strecksehnen und zieht in einem leichten Bogen nach aussen und hinten über die Spitze des Malleolus externus bis auf die Mitte der Achillessehne (vergl. pag. 158, Fig. 25 *BB*). Nach Spaltung der Fascie, wobei vorne der Nervus peroneus superficialis und hinten der N. saphenus externus sammt Vena saphena minor womöglich geschont werden, dringt der Operateur vorne zwischen den Extensorensehnen und der Fibula in das Fussgelenk ein, und während die Sehnen stark abgezogen werden, trennt er die Ansätze der Kapsel an dem Vorderrande der Tibia und Fibula und am Halse des Talus, von aussen nach innen (medialwärts) fortschreitend und hebt die Kapsel sammt der auf ihr liegenden A. dorsalis pedis und dem N. peroneus profundus von den Knochen ab. Hierauf müssen die Bänder vom Malleolus externus, namentlich von der Innenseite sammt der Kapsel dicht am Knochen sorgfältig abgelöst werden; dabei wird die Scheide der Peroneisehnen eröffnet und zwar so weit nach aufwärts, dass dieselben mittelst eines Hakens herausgehoben und abgezogen werden können. Sollte diess nicht ausführbar sein, so müssen die Sehnen vorläufig durchschnitten und später genäht werden. Indem man nun die hintere, d. h. dem Gelenke aufliegende Wand der Sehnenscheide incidirt, eröffnet man gleichzeitig das Gelenk und zwar muss die Incision ausgiebig gemacht werden bis an die Tibia heran und dann längs ihres hinteren Randes bis an den Malleolus internus. Hiemit ist der Fuss an seinem vorderen, äusseren und hinteren Umfange von den Unterschenkelknochen getrennt und man kann ihn durch eine kräftige Flexion nach innen so über den inneren Knöchel hinüberwälzen, dass er nach innen luxirt wird, wobei die Planta an der Innenfläche des Unterschenkels nach oben sieht und der Innenrand des Fusses den Innenrand des Unterschenkels berührt. Die aus ihrer Rinne herausgehobenen Sehnen der Peronei laufen gespannt um die untere Peripherie der Talusrolle herum. — Hat man nun noch die Bänder an der Spitze des Malleolus internus vorsichtig durchschnitten, so übersieht man das ganze Gelenk und kann sowohl die Synovialis exstirpiren, als die Resection der erkrankten Knochen vornehmen. Vom Talus wird, wenn es möglich ist, nur die Gelenkfläche mit der Stichsäge oder mit dem Meissel abgetragen, ebenso von der Tibia; den Malleolus externus sucht man unbedingt zu erhalten, weil derselbe für die spätere Function des Fusses von grosser Bedeutung ist. Doch kann auch eine sehr ausgedehnte Resection von demselben Schnitte aus gemacht werden. Zum Schlusse wird der Fuss wieder in seine normale Lage gebracht, die Peroneisehnen eventuell genäht, die Wunde drainirt oder tamponirt und vereinigt.

Bruns hat bei tuberculöser Erkrankung des Fussgelenkes dasselbe durch einen vorderen bogenförmigen Lappenschnitt eröffnet, den Talus exstirpirt, dann die Gelenkenden der Unterschenkelknochen und die obere Gelenkfläche des Calcaneus in der Horizontalebene abgetragen und schliesslich die beiden Sägeflächen auf einander gepasst und durch einen

von der Ferse aus eingeschlagenen Nagel vereinigt. Wenn die Weichtheile an der hinteren Seite des Gelenkes ausgedehnt erkrankt sind, so kann man dieselbe Operation auch mittelst eines hinteren Bogenschnittes, von der Spitze eines Knöchels quer zu der des anderen, ausführen.

§. 147. Die Arthrectomie des Fussgelenkes. In neuester Zeit bricht sich unter den Chirurgen mehr und mehr die Ueberzeugung Bahn, dass bei den tuberculösen Erkrankungen der Gelenke die Entfernung der Gelenkenden weit weniger wichtig ist als die exacte Exstirpation der ganzen Synovialis mit allen ihren Anhängen und der periarticulären Herde, ja dass man in vielen Fällen von der Resection ganz absehen kann, wenn nur die erkrankten Weichtheile des Gelenkes entfernt werden. Diess muss jedoch auf das Genaueste geschehen, gerade so, als ob es sich um die Exstirpation eines malignen Tumors handeln würde, und damit dieses Postulat erreicht werden könne, ist es nothwendig, das Gelenk in möglichster Ausdehnung zu eröffnen und dem Gesichtssinne zugänglich zu machen, ohne dass dabei die das Gelenk umgebenden Weichtheile, besonders Nerven, Gefässe und Sehnen verletzt werden. Wie schon erwähnt, bietet die Freilegung des Fussgelenkes ganz besondere Schwierigkeiten dar, welche noch erhöht werden, wenn die Knochen nicht resecirt werden sollen. Desshalb tauchen in der letzten Zeit noch immer neue Vorschläge zur Arthrectomie des Tibiotarsalgelenkes auf, welche vor Allem bezwecken, die Exstirpation des Talus, die Ollier gewissermassen als das Grundprincip der Fussgelenksresection erklärt hatte, zu vermeiden.

Bruns empfiehlt zu diesem Zwecke das König-Riedel'sche Verfahren der zwei vorderen Längsschnitte derart zu modificiren, dass man zwei hintere Längsschnitte hinzufügt; dieselben sollen zu beiden Seiten der Achillessehne von hinten her in das Sprunggelenk eindringen. Durch den äusseren hinteren Längsschnitt wird das Gelenk zwischen Tibia und Fibula eröffnet und kann ebenfalls ausgeräumt werden; ausserdem wird es durch die vier Längsschnitte möglich, die ganze Kapsel von vorne und von hinten sammt der fungösen Synovialis zu exstirpiren, ohne dass man die Knochen und Knorpel oder die Bänder berührt, und auch die etwa vorhandenen periarticulären tuberculösen Herde in den Sehnenscheiden, die Fisteln in der Haut u. s. w. zu entfernen. Nach vollendeter Operation wird die Wundhöhle drainirt, die Incisionen grösstentheils vernäht und die Extremität durch einen festen Verband immobilisirt. Unter günstigen Verhältnissen erfolgt die Heilung mit einem functionstüchtigen, sogar im Sprunggelenke beweglichen Fusse.

Riedel führt die Arthrectomie des Fussgelenkes ebenfalls nach der König'schen Methode aus, die er jedoch etwas modificirt hat. Er ist für frühzeitiges Operiren, sobald die Diagnose der tuberculösen Erkrankung feststeht. Es werden zunächst zwei etwa 15 cm lange Längsschnitte (nach König, vergl. pag. 164) auf die beiden Knöchel und nach abwärts einige Centimeter weit über das Fussgelenk hinaus geführt. Dann werden zwischen den beiden Schnitten die Weichtheile ohne Verletzung des Periostes abgelöst; von den Incisionen aus exstirpirt man hierauf den vorderen Theil der Gelenkkapsel. Nun werden zwei neue Incisionen, ebenfalls gegen 15 cm lang, längs der hinteren Ränder

der Unterschenkelknochen hinzugefügt, welche bogenförmig die Knöchel umkreisen. Von diesen aus dringt man unter Schonung der Gefässe und Nerven nach Spaltung der Sehnenscheiden gegen das Fussgelenk vor und exstirpirt die hinteren Antheile der Kapsel. Jetzt erst erfolgt die schräge Durchmeisselung beider Knöchel, aber ohne Ablösung des Periostes, und zwar so, dass das distale Ende des Meisselschnittes im Niveau der unteren Fläche der Tibia liegt. Durch Einsetzen scharfer Doppelhaken werden die mit den Gelenkbändern in Verbindung bleibenden, abgemeisselten Knöchel auseinandergezogen, so dass man das Fussgelenk luxiren kann und die Gelenkflächen desselben sichtbar werden. Dadurch wird es möglich, die untere Fläche der Tibia, den Spalt zwischen ihr und der Fibula, die inneren Flächen der Knöchel und die Talusrolle von allem Krankhaften zu reinigen. Wenn der Talus gesund ist, so ist damit die Operation beendigt, der Fuss wird wieder eingerenkt, die Knöchel an ihre Stelle gebracht, die Incisionen werden offen gelassen und die ihre normale Form bewahrende Extremität durch einen typischen Verband immobilisirt. Die Heilung erfolgt besonders bei Kindern nicht selten mit beweglichem Gelenke.

Wenn der Talus theilweise oder in toto entfernt werden muss, so ist es zweckmässig, die Malleolen durch weiteres Abmeisseln der Fibula und Abschrägen der Tibia entsprechend weit nach oben zu verlagern, damit sie bei der unvermeidlichen Verkürzung, welche die Extremität erleidet, nicht zu tief nach unten zu stehen kommen, wodurch der Fuss eine plumpe Form erhalten und kaum in einen normalen Schuh passen würde.

Einen eigenthümlichen Vorschlag macht Paulsen um die Arthrotomie des Fussgelenkes zu erleichtern, ohne den Talus zu opfern: die temporäre Entfernung des ganzen Knochens mit Wiederimplantirung desselben. Ström hat die Operation wirklich ausgeführt, den gesunden Talus ausgelöst und eine halbe Stunde in 0,5 pro mille Sublimatlösung aufbewahrt, während er die tuberculöse Synovialis excidirte und nach Entfernung sämmtlicher Knorpelflächen den Talus wieder an Ort und Stelle gebracht und die Wunde vereinigt. Die Heilung erfolgte, mit gutem functionellen Resultate. Die Beobachtung ist an und für sich von grossem Interesse, aber empfehlen würde ich die Operation doch nicht.

§. 148. Die Totalresection (osteoplastische Resection) des Tarsus nach Wladimiroff-Mikulicz (vergl. pag. 168, Fig. 26 *BBB*). Die Operation besteht in der Entfernung der hinteren Fusswurzelknochen sammt den Weichtheilen der Ferse und der Sohlengegend und Vereinigung der Unterschenkelknochen mit dem vorderen Theile des in volle Equinusstellung gebrachten Fusses. Die Ausführung geschieht nach Mikulicz auf folgende Weise: Der Patient liegt auf dem Bauche, der Operateur steht der Fusssohle zugewendet; etwas vor der Tuberositas ossis navicularis durchschneidet er die Weichtheile vom Innenrande des Fusses quer durch die Fusssohle bis hinter die Tuberositas metatarsi V.; dann führt er von beiden Endpunkten der Incision je einen Längsschnitt nach aufwärts längs des äusseren und des inneren Fussrandes, bis an die Spitzen der beiden Malleolen und verbindet schliesslich die beiden oberen Endpunkte durch einen hinteren Querschnitt (von der Spitze eines Knöchels zu der des anderen), welcher die Achillessehne durchtrennt und wie alle anderen Schnitte sofort bis auf den Knochen geführt wird. Nun wird der Fuss stark

dorsal flectirt und das Talocruralgelenk von hinten her eröffnet, worauf sofort der Talus und Calcaneus im Zusammenhange aus den Weichtheilen des Fussrückens und aus der Chopart'schen Gelenkverbindung herauspräparirt werden, ohne Erhaltung des Periostes und der Kapsel; von hinten her sägt man dann die Malleolen sammt der Gelenkfläche von Tibia und Fibula ab und resecirt ebenso die hinteren Gelenkflächen des Naviculare und Cuboideum. Es folgt die Blutstillung durch Unterbindung der sichtbaren Gefässe, besonders der Art. tibialis postica zwischen Tendo Achillis und hinterem Rande der Tibia und der peripheren Stümpfe der Art. plantaris intern. und ext. Zum Schlusse werden die Sägeflächen des Naviculare und Cuboideum mit denen der

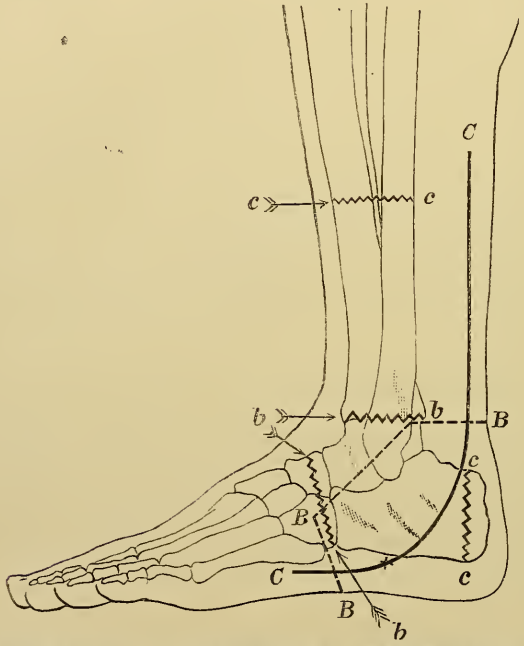

Fig. 26. *BBB* Weichtheilschnitte, *bb—bb* Sägeschnitte zur osteoplastischen Resection des Tarsus nach Wladimiroff-Mikulicz. *CC* Weichtheilschnitt, *cc—cc* Sägeschnitte zur osteoplastischen Resection des unteren Drittels des Unterschenkels (Kocher).

Tibia und Fibula vereinigt, so dass der vordere Theil des Fusses in die Verlängerung der Axe des Unterschenkels zu liegen kommt. In dieser Stellung werden nach subcutaner Tenotomie der Zehenbeuger in der Planta die Zehen in den Metatarsophalangealgelenken stark dorsalflectirt und der Fuss durch tiefgreifende Etagennähte, eventuell auch ein paar Knochensuturen fixirt und die Wunde vereinigt. Ueber der Vereinigung der Sägeflächen müssen die Weichtheile am Fussrücken, weil sie viel zu lang sind im Verhältnisse zum Knochengerüste, in Form einer queren Falte verkürzt werden, was durch Matratzennähte geschieht, die von hinten nach vorne durch dieselbe gezogen werden (Plattennähte mit Silberdraht). Der Fuss wird sammt dem Unterschenkel in der forcirten Spitzfussstellung in ein grosses Verbandkissen eingehüllt und durch einen leichten Gyps- oder Kleisterverband im-

mobilisirt. Ich halte dies für zweckmässiger als die Lagerung in einer Schiene.

Die Operation, wie sie eben beschrieben wurde, hatte Mikulicz für einen Fall ersonnen, bei welchem die Exstirpation der Knochen durch die Zerstörung der Weichtheile an der Ferse und Sohle nothwendig gemacht war. Wenn die Weichtheile erhalten sind, kann man ja den Talus und den Calcaneus sammt den anstossenden Gelenken auch durch eine weniger eingreifende Resection entfernen. Aber die Operation lässt sich auch mit Erhaltung der Weichtheile an Ferse und Sohle ausführen, wenn dieselben intact sind, und gestattet dann die Resection des ganzen Tarsus bis zu den Basen der Metatarsi vorzunehmen und trotzdem, wenn der Heilungsverlauf ein günstiger ist und eine knöcherne Verbindung zwischen dem Unterschenkel und den Metatarsis erfolgt, noch einen festen, ohne Prothese brauchbaren Fuss zu erzielen, auf welchem der Patient gerade so gut geht, wie ein Mensch mit reinem, nicht paralytischem Pes equinus. Der einzige, allerdings unleugbare Nachtheil der Wladimiroff-Mikulicz'schen Operation ist, dass durch das Ansetzen des vorderen Antheiles des Fusses an den Unterschenkel genau in seiner Axe die operirte Extremität länger wird als die gesunde; diess lässt sich noch am ehesten vermeiden, wenn man den ganzen Tarsus bis in die Tarsometatarsalgelenke resecirt. Man verfährt dabei auf folgende Weise: Bogenförmiger, nach vorne concaver Hautschnitt an der Aussenseite wie zur Resectio tarsea posterior nach Kocher, handbreit über dem Fussgelenke beginnend und längs des vorderen äusseren Randes des Tendo Achillis hinter dem Malleol. extern. und den Peroneisehnen zum äusseren Fussrande ziehend und diesem entlang bis zur Mitte des Metatarsus V. reichend; die Freilegung der Knochen und Gelenke geschieht gerade so wie bei der früher (pag. 160) beschriebenen Resectio tarsea posterior, das Periost wird am Calcaneus sammt der Insertion der Achillessehne abgelöst, die Sehnen der Peronei aus ihren Scheiden heraus- und nach vorne gezogen, dann mit Erhaltung der Nerven und Gefässe die Ansätze der 3 Peroneussehnen (Peroneus tertius, brevis und longus), des Tibialis anticus und Tibialis posticus von den Metatarsalknochen losgetrennt und die Resection der Gelenkflächen des Unterschenkels und der hinteren Gelenkenden der Metatarsusknochen vorgenommen. Die Vereinigung der Sägeflächen geschieht auf die früher beschriebene Art, indem der vordere Theil des Fusses in die Verlängerung des Unterschenkels gebracht und in dieser Lage fixirt wird.

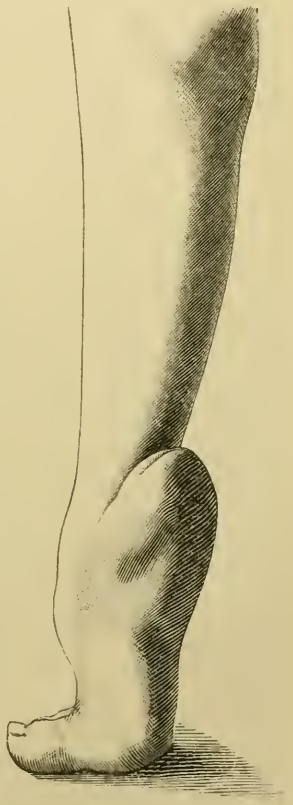

Fig. 27. Geheilter Stumpf nach osteoplastischer Resection des Tarsus nach Wladimiroff-Mikulicz (nach Kocher).

Ollier wirft der Schnittführung, welche wir für die Operation von Wladimiroff-Mikulicz beschrieben haben, vor, dass sie den Nervus tibialis posticus nicht schont, und er schreibt die Entstehung trophischer Störungen, welche zuweilen bei den derartig resecirten Patienten beobachtet wurden, der Verletzung dieses Nerven zu. Roser nähte den durchschnittenen Nerven nach vollendeter Operation zusammen. Ollier hat vorgeschlagen diese Complication zu vermeiden durch eine andere Schnittführung, welche allerdings nur für jene Fälle Geltung haben kann, bei welchen die Weichtheile an der hinteren Seite des Fusses nicht zerstört sind. Der Patient liegt auf dem Bauche; der Hautschnitt beginnt 8 cm oberhalb des hinteren Fersenhöckers und wird längs des äusseren Randes der Achillessehne parallel der Axe des Fusses nach abwärts über den hinteren Umfang der Ferse und in der Mittellinie der Planta pedis nach vorne geführt, indem man ihn etwas nach auswärts gegen die Basis des Metatarsus V. dirigirt, um den Verlauf des Nervus plantaris externus zu verfolgen, welcher sammt der ihn begleitenden Arteria plantar. extern. geschont werden soll. Nachdem die Haut gespalten ist, werden die Wundränder stark retrahirt und zunächst die Achillessehne hart an ihrer Insertion durchschnitten, dann vertieft man den Schnitt bis auf die hintere Fläche des Fussgelenkes und auf das Fersenbein. Längs der Planta pedis dringt man praeparando in die Tiefe vor, um den Nerv. plantaris ext. und die gleichnamige Arterie freizulegen und nach innen retrahiren zu können. Handelt es sich um eine Knochenaffection, so wird das Periost des Calcaneus und des Talus incidirt und im Zusammenhange mit den Weichtheilen abgelöst. Dann wird zunächst der Calcaneus exstirpirt, dann der Talus; hierauf kann man die vorderen Tarsalknochen nach Bedarf einzeln entfernen. Zum Schlusse werden die Gelenkflächen von Tibia und Fibula resecirt und ebenso die Gelenkenden der Metatarsi, resp. jener Knochen des vorderen Tarsalabschnittes, welche man erhalten konnte. Den peripheren Theil des Fusses bringt man in der Verlängerung der Axe des Unterschenkels mit diesem in Verbindung und vereinigt die Knochenflächen durch die Naht oder durch Nägel. Ollier meint, man könne von dem an der Hinterseite des resecirten Fusses entstehenden Wulste von Weichtheilen so viel fortnehmen, als man will, wenn man nur das Gefäss- und Nervenbündel intact erhält.

In ähnlicher Weise wie Ollier operirte Berger, dessen Methode mir sehr practisch zu sein scheint, und welche überdiess den Vorzug hat, gewissermaassen als Explorativschnitt dienen zu können in Fällen, in denen es zweifelhaft ist, welche Operation und in welcher Ausdehnung sie zu machen sein wird. Längs des äusseren Fussrandes führt man einen Schnitt von der Ansatzstelle der Achillessehne am Calcaneus nach vorne bis zur Tuberositas metatarsi V. und einen zweiten fast senkrecht auf den ersten verlaufend von der Spitze des Malleolus extern. nach aufwärts am Aussenrande der Fibula; im Nothfalle kommt noch ein kurzer 3. Schnitt an der Innenseite des Fussgelenkes in der Längsrichtung hinzu. Mit Schonung der Weichtheile wird das Tibiotarsalgelenk eröffnet und zunächst der Talus enucleirt. Nun kann man sich von der Ausdehnung der Erkrankung überzeugen und entweder nur die Fussgelenksresection oder die Wladimiroff-Mikulicz'sche Operation ausführen, in welchem Falle sofort der Calcaneus exstirpirt und dann

die vorderen Reihen der Tarsalknochen, eventuell bis zu den Metatarsis ausgelöst, und endlich die Gelenkflächen der Unterschenkelknochen abgetragen werden, und zwar, wie es Ollier fordert, mit Erhaltung des Nervus tibialis posticus und der gleichnamigen Gefässe. Sollte aber eine Resection selbst in dieser Ausdehnung nicht genügen, um alles Krankhafte zu entfernen, so kann man mit denselben Hautschnitten die osteoplastische Amputation nach Pirogoff oder Lefort oder die Exarticulation im Fussgelenke nach J. Roux ausführen.

Der Nachtheil, den man der Operation von Wladimiroff-Mikulicz vorgeworfen hat, besteht darin, dass die Patienten auf einer Stelze gehen, statt auf einem Fusse, die überdiess in vielen Fällen erheblich länger ist, als die gesunde Extremität. Kümmel hat diesen Uebelstand zu beseitigen getrachtet, indem er das periphere Stück des resecirten Fusses nicht in der Verlängerung der Axe des Unterschenkels, sondern im rechten Winkel zu demselben zum Anheilen brachte. Da es sich bei derartigen Eingriffen ausser der sehr ausgedehnten Zerstörung der Knochen des Tarsus in der Regel auch um Ulcerationen, Fistelbildungen und tuberculöse Herde der Weichtheile handelt, so richtet sich die Anlegung der Hautschnitte am Besten nach dem speciellen Falle. Man kann entweder zwei seitliche Längsschnitte, wie zur Resection des Fussgelenkes, oder, wenn die Weichtheile an der Dorsalseite des Fusses zerstört sind, einen vorderen Querschnitt (Hueter) anlegen. In letzterem Falle lassen sich die erkrankten Weichtheile exstirpiren, die Sehnen der Extensoren durchschneiden, eventuell reseciren, und man vermeidet die Bildung eines durch die Verkürzung des Fussskelettes sonst unfehlbar zu Stande kommenden dicken Weichtheilwulstes an der Vorderseite der resecirten Extremität. Nach Freilegung des Fussgelenkes erfolgt die Exstirpation der Tarsusknochen, bis man auf gesunde Partien kommt, innerhalb welcher dann in querer Richtung die Durchsägung ausgeführt wird; hierauf trägt man die Gelenkflächen von Tibia und Fibula ab, so weit sie erkrankt sind, und zugleich wird die vordere Fläche der beiden Unterschenkelknochen angefrischt, um daselbst die Sägefläche des peripheren Theiles des Fusses befestigen zu können. Wie schon erwähnt, wird derselbe dem Unterschenkel im rechten Winkel, analog der physiologischen Stellung des Fusses angepasst und mittelst einer langen Stahlschraube befestigt. Dann werden die durchschnittenen oder resecirten Extensorensehnen zusammengenäht, die Wundhöhle mit Jodoformgaze tamponirt und die Hauträndер ganz oder theilweise vereinigt; die Extremität wird in der beschriebenen Stellung immobilisirt.

Das functionelle Resultat der Kümmel'schen osteoplastischen Resection war in den von ihm operirten Fällen ein günstiges; die Patienten konnten mit dem Fusse vortrefflich auftreten, ja es zeigte sich in mehreren Fällen sogar eine geringe Beweglichkeit desselben. Die operirte Extremität ist um 3—4 cm kürzer als die gesunde, welche Differenz durch einen Schuh mit erhöhter Sohle ausgeglichen wird. Der Fuss hat die Form eines hochgradigen Plattfusses, weil die plantare Wölbung fehlt.

§. 149. Die Arthrodese des Fussgelenkes. Der Vorschlag, bei unheilbarer Paralyse der unteren Extremität an Stelle des abnorm

beweglichen Gelenkes eine knöcherne Ankylose zu setzen, ist von Albert ausgegangen und von ihm durch die Eröffnung des Gelenkes, Anfrischung der Knorpelflächen und Vereinigung mit oder ohne Naht mit Erfolg ausgeführt worden. Seitdem sind von mehreren Chirurgen verschiedene Verfahren der Arthrodese veröffentlicht worden. Am Fussgelenke ist die Erzeugung einer knöchernen Ankylose nicht ganz leicht, wenigstens habe ich in mehreren Fällen trotz ausgedehnter Resection der Gelenkflächen des Talus und der Unterschenkelknochen und Fixation der Knochen durch die Naht oder durch Elfenbeinstifte zwar eine feste fibröse Verbindung, aber keine knöcherne Ankylose erzielen können. Der Grund scheint mir darin zu liegen, dass es bei der gewöhnlichen Art des Operirens nach der Abtragung der Gelenkknorpel schwer ist, einen genauen Contact zwischen oberer Talusfläche und unterer Fläche der Tibia herbeizuführen, weil der Talus durch starke Bänder an die Malleolen, besonders an der Innenseite fixirt ist. Ich habe diesen Umstand zu eliminiren gesucht, indem ich den Zwischenraum zwischen Unterschenkelknochen und Talus durch Implantation kleiner Knorpel- und Knochenstücke, welche ich bei der Anfrischung gewonnen hatte, oder durch Glaswolle ausfüllte, aber es erfolgte trotzdem keine knöcherne Vereinigung. Auch das Schede'sche Verfahren, Ausfüllen der Höhle durch ein Blutcoagulum, habe ich angewendet, kann aber Döllinger nicht beipflichten, der ihm eine besondere Wirksamkeit in Bezug auf die Ankylosirung zuschreibt. Dagegen hat sich mir eine von meinem Assistenten, Dr. Roersch, ersonnene Operationsweise in den letzten Jahren bewährt, so dass ich sie als empfehlenswerth beschreibe.

Nach Anlegung der Esmarch'schen Binde führt man längs des äusseren (lateralen) Randes des Malleolus internus eine kurze Längsincision aus, welche das Sprunggelenk eröffnet, und trennt mittelst eines schmalen Resectionsmessers die festen Bandmassen, welche zwischen innerem Knöchel und medialer Fläche des Talus liegen; dann wird der äussere Knöchel durch eine nach unten convexe Incision umschnitten und die Verbindungen zwischen ihm und dem Talus getrennt, mit sorgfältiger Schonung der Sehnen der Peronei. Mit einem etwas schräg von innen oben nach aussen unten aufgelegten Meissel durchschlägt man von dem äusseren Schnitte aus den äusseren Knöchel in der Höhe des unteren Randes der Tibia und drängt das untere mit dem Perioste und der Haut zusammenhängende Stück nach aufwärts. Indem man die Hautränder beiderseits retrahiren lässt, wird die Gelenkverbindung zwischen Tibia und Talus sichtbar und man kann mit einem schmalen Meissel die Knorpelfläche der Tibia abtragen, während man die obere Gelenkfläche des Talus mittelst des scharfen Löffels nicht abkratzt, sondern abschneidet, bis die Spongiosa offen zu Tage liegt. Diess lässt sich bei Kindern, an denen man ja doch meistens operirt, ganz gut ausführen.

Auf dieselbe Weise trägt man die laterale Gelenkfläche des Talus und die ihr entsprechende, überknorpelte mediale Fläche der Fibula ab. Zum Schlusse bringt man den Fuss in die richtige Stellung, vernäht die Hautwunden vollständig und drückt von unten her das Fersenbein und mit ihm den Talus stark nach oben, um die angefrischten Knochenflächen in möglichst genauen Contact zu bringen. Um sie in demselben zu erhalten schlägt man einen langen Elfenbeinstift durch eine ganz

kleine Hautöffnung an der Aussenseite sehr schräg von aussen oben nach innen unten in den äusseren Knöchel ein und treibt ihn durch ihn in den Talus bis in den Calcaneus. Dadurch ist das Sprunggelenk fest fixirt, es behält seine Stellung ohne weitere Unterstützung bei. Der Stift wird im Niveau des Knochens abgekneipt und die Haut darüber vereinigt. Ein typischer aseptischer Verband bedeckt den ganzen Fuss; jetzt erst wird die Esmarch'sche Binde gelöst und die Extremität bis oberhalb des Kniegelenkes durch einen Gypsverband immobilisirt.

§. 150. Die isolirte Resection des unteren Endes der Tibia sammt Malleolus internus hat eine ganz andere Bedeutung als die Resection des Fussgelenkes, weil die Indication in der Regel eine total verschiedene ist: die Fussgelenksresection wird am häufigsten wegen tuberculöser Erkrankung vorgenommen, während die isolirte Resection des unteren Endes der Tibia, — sowie die gleichartige Operation an der Fibula — besonders wegen Trauma, und zwar wegen complicirter Gelenkbrüche, namentlich Schussfracturen, wegen complicirter Luxationen, wegen Necrose u. s. w. auszuführen ist. Es handelt sich demnach nicht um eine möglichst ausgedehnte Eröffnung der Gelenkhöhle, sondern um Entfernung des Knochens mit Erhaltung des Periostes, eventuell der periostalen Knochenneubildung bei secundärer Resection nach Trauma, und Schonung sämmtlicher Weichtheile. Desshalb eignen sich für diese Operationen am besten die klassischen Schnittführungen v. Langenbeck's.

Resection des unteren Endes der Tibia mittelst des v. Langenbeck'schen Ankerschnittes. Der Fuss liegt auf der Aussenseite; der Operateur führt um den unteren Rand des inneren Knöchels einen 3—4 cm langen halbmondförmigen Schnitt mit der Convexität nach abwärts, und von dessen Mitte einen zweiten, mindestens 5 cm langen Schnitt senkrecht nach aufwärts längs der inneren Fläche der Tibia (Ankerschnitt). Die Weichtheile werden sofort bis auf den Knochen gespalten und das Periost in Form zweier dreieckiger Lappen in Verbindung mit der Haut von der Innenfläche der Tibia abgehebelt. Dann dringt man, stets dicht am Knochen vorgehend, auf die Vorderfläche der Tibia ein, löst daselbst das Periost mit den darüberliegenden Sehnen der Extensoren und thut dasselbe an der hinteren Fläche. Zuletzt wird das Ligam. deltoides mittelst des Resectionsmessers vom unteren Rande des inneren Knöchels abgetrennt. Besondere Sorgfalt ist auf die Schonung der Membrana interossea zu verwenden, weil dieselbe sehr viel zur Knochenregeneration beiträgt. Nun durchsägt man mittelst der Stich- oder Kettensäge am oberen Ende des Längsschnittes die Tibia, und zwar wegen des beschränkten Raumes in etwas schräger Richtung von oben innen nach aussen unten, fasst das Fragment am oberen Ende mit der Resectionszange und dreht es aus der Wunde heraus, während man mittelst des Raspatoriums seine Verbindungen mit der Membrana interossea an der lateralen Fläche löst. Schliesslich hängt das zu resecirende Stück der Tibia nur mehr an der Gelenkskapsel: diese wird längs des vorderen und des hinteren Randes mit dem Messer durchschnitten, wobei die Sehnen, besonders die des M. tibialis posticus geschont werden müssen. Nach vollendeter Operation wird die Wundhöhle drainirt und ihre Ränder genäht.

Die isolirte Resection des unteren Endes der Fibula wird mittelst eines längs des hinteren Randes des Knochens verlaufenden, 6 cm langen, bis zur Spitze des Malleolus extern. reichenden und dann denselben umgreifenden und $1^1/_2$ cm nach aufwärts am vorderen Rande der Fibula sich fortsetzenden Schnittes (v. Langenbeck's Hakenschnitt) ausgeführt. Nachdem das Periost gespalten ist, wird es sammt der Haut, den Muskeln und Sehnenscheiden an der vorderen und hinteren Fläche vom Knochen abgelöst, wobei besonders die Sehnenscheide des M. peroneus longus zu schonen ist. Dann wird die Fibula, nachdem sie ganz frei ist, am oberen Wundwinkel mit der Stich- oder Kettensäge durchtrennt, das untere Fragment mit der Knochenzange allmälig hervorgezogen und von den Ansätzen der Membrana interossea und der Gelenkskapsel frei gemacht. Zum Schlusse müssen noch die starken Gelenkbänder, das Ligam. malleol. ext. postic., talo-fibulare antic. und postic. und calcaneo-fibulare, hart am Knöchel durchschnitten werden.

Die Resection des unteren Drittels der beiden Unterschenkelknochen kann durch den für die Resectio tarsea posterior bestimmten (vergl. pag. 160) äusseren Lateralschnitt vorgenommen werden, nur muss derselbe genügend weit nach aufwärts verlängert werden, oder man bedient sich der soeben erwähnten v. Langenbeck'schen Schnitte (innerer Anker- und äusserer Hakenschnitt). Wenn man nach der erstgenannten Methode vorgeht, so wird zunächst das Talocruralgelenk auf die bekannte Weise (vergl. pag. 160) eröffnet; hierauf wird die Fibula und die Tibia von unten nach aufwärts von Weichtheilen entblösst, bis an die Stelle, an welcher die Resection vorgenommen werden soll. Daselbst werden die Knochen quer durchsägt, dann entfernt man die unteren Fragmente, welche aber nicht mehr als höchstens ein Drittel der ganzen Länge des Unterschenkels betragen dürfen.

Um den Defect in einem derartigen Falle zu ersetzen, wenn die Fusswurzelknochen gesund sind, hat Kocher vorgeschlagen (vergl. pag. 168, Fig. 26 *CC*), die hintere Fläche des Calcaneus durch Ablösen der Weichtheile sammt der Insertion der Achillessehne frei zu machen, die Tuberositas calcanei durch einen senkrechten, in der Frontalebene verlaufenden Sägeschnitt abzutragen und nun den Fuss so an die resecirten Enden der Unterschenkelknochen heranzubringen, dass die periphere (vordere) Sägefläche des Calcaneus auf die Sägefläche von Tibia und Fibula zu liegen kommt und der Fuss in die Verlängerung der Axe des Unterschenkels, also in vollkommene Equinusstellung gebracht wird, wie bei dem Verfahren von Wladimiroff-Mikulicz. Die Sägeflächen werden durch die Knochennaht vereinigt, die Weichtheilwunde drainirt und vernäht. — Dieselbe Operation könnte auch mittelst des hinteren Längsschnittes von Ollier oder durch eine Modification der Bergerschen Schnittführung vollzogen werden (vergl. pag. 170).

Die Resection in der Continuität der Fibula. Der Knochen kann subperiostal in jeder beliebigen Ausdehnung, ja sogar in toto exstirpirt werden, ohne dass die Gehfähigkeit dadurch beeinträchtigt wird. Man führt einen Längsschnitt an der Aussenseite der Fibula bis auf den Knochen, hinter den Mm. peroneis, hebelt das Periost sammt den Weichtheilen ab, wobei die Arteria peronea und der Nervus peron. zu schonen ist, und löst den Knochen sorgfältig aus. Eventuell werden die Gelenkverbindungen oben und unten mit dem Messer getrennt. Die

ganze Wundhöhle wird mit Jodoformgaze tamponirt und die Haut grösstentheils vernäht.

Die Resection in der Continuität der Tibia ist ohne grosse Schwierigkeit ausführbar von einem vorderen Längsschnitte aus, der längs der Crista geführt wird. Die Operation ist aber nur dann indicirt, wenn ein genügender Ersatz für das zu entfernende Stück des Knochens vorhanden ist (also z. B. bei Nekrose der Diaphyse und Bildung einer starken Sequesterlade) oder mit einiger Wahrscheinlichkeit beschafft werden kann, denn ein grösserer Substanzverlust aus der Tibia hebt die Gehfähigkeit auf und die Knochenregeneration von Seite des Periostes nach der Continuitätsresection ist zu gering, als dass sie die Körperlast tragen könnte. Man müsste daher eine Knochenplastik vornehmen. Kocher hat gelegentlich die Fibuladiaphyse des gesunden Beines exstirpirt und sie in der Weise auf das kranke Bein überpflanzt, dass er das Knochenstück mit seinen beiden Enden in die ausgehöhlten Fragmente (das oberste und unterste Drittel der resecirten Tibia) hineinsteckte und die Wunde vereinigte. Das Resultat war ein gutes. Man könnte im Nothfalle auch versuchen, den frisch ausgelösten Knochen eines jungen Thieres (den Vorderarmknochen eines Hundes) zur Transplantation zu benützen oder nach dem Vorgange von Senn den Substanzverlust nach sorgfältiger Stillung der Blutung mit sterilisirten Knochenspähnen auszufüllen.

§. 151. Die lineäre Osteotomie und die keilförmige Resection aus der Continuität der Tibia wird als orthopädische Operation bei Verkrümmungen des Unterschenkels, in Folge von Rhachitis, oder nach schlecht, mit winkeliger Dislocation der Fragmente geheilten Fracturen, namentlich der Malleolen, oder auch zur Heilung des Pes valgus und Pes planus (Trendelenburg-Hahn) unternommen, wenn die Widerstandsfähigkeit der Knochen zu gross ist, als dass dieselben mit Händekraft gebrochen werden könnten. Die Operation besteht darin, dass man nach Application der Esmarch'schen Binde an der Stelle der stärksten Krümmung einen queren Schnitt an der vorderen Seite der Tibia, von der Crista nach einwärts führt, welcher die Haut und das Periost spaltet. Dann wird das letztere etwas zurückgeschoben, man setzt einen breiten Bildhauermeissel quer auf die Crista auf und durchtrennt von der lineären Wunde aus den Knochen so weit, bis er sich mit Leichtigkeit infrangiren lässt. Bei sehr hochgradiger Verkrümmung muss aus der Tibia ein keilförmiges Stück, mit der Basis nach der Convexität, mit der Schneide nach der Concavität der Krümmung gerichtet, ausgemeisselt werden. Die Breite des Keiles muss nach dem Augenmaasse bestimmt werden. Um den Unterschenkel gerade richten zu können, ist selbstverständlich auch die Fibula zu redressiren; wenn sie der Händekraft widersteht, so wird sie von einem kleinen äusseren Querschnitte aus durchgemeisselt. Nachdem die Extremität gerade gerichtet ist, wird die Weichtheilwunde vollständig vernäht (ohne Drainage), ein antiseptischer Dauerverband angelegt und dann erst die Esmarch'sche Binde gelöst. Wenn die Circulation wieder im Gange ist, applicirt man sofort einen immobilisirenden Gypsverband.

Die durch Trendelenburg und Hahn vorgeschlagene supramalleoläre Osteotomie zur Heilung des Pes valgus und Pes planus giebt ein

vortreffliches Resultat, wenn es sich um eine nach schlecht geheilter Malleolarfractur zurückgebliebene Verschiebung des Fusses nach aussen handelt, und auch beim Pes valgus, d. h. bei der Abductionsstellung des Fusses. Dagegen ist nach meiner Erfahrung die Operation wirkungslos beim reinen Plattfuss, d. h. bei der Abflachung, respective Umlegung des Fussgewölbes. Dieselbe wird, wie der Augenschein lehrt, durch die supramalleoläre Osteotomie nicht verändert und in jenen Fällen von Pes valgus, welche ausser der Abductionsstellung eine Abflachung des Fussgewölbes zeigen, wird nur die erstere Anomalie corrigirt; die Patienten sind dann auf ganz kurze Zeit nach der Operation von ihren Schmerzen befreit, sowie sie aber zu gehen anfangen, kehren die charakteristischen Symptome der „Tarsalgie" wieder, und ebenso ist es bei den Individuen, die man wegen eines reinen Plattfusses operirt hat. Ich musste bei allen derartigen Fällen, die ich der Osteotomie nach Trendelenburg-Hahn unterzogen hatte, nachträglich die Ogston'sche Plattfussoperation ausführen, worauf erst die normale Stellung des Fussgewölbes erzielt wurde und vollkommene Heilung eintrat.

Um bei hochgradiger Verkrümmung des Unterschenkels eine Verkürzung der Extremität in Folge der Keilexcision zu vermeiden, kann man eine bogenförmige Durchmeisselung der Tibia machen, so dass der ausgeschnittene Keil durch zwei gegen die Peripherie zu convexe Flächen gebildet wird. Poulsen hat folgende Operationsweise angegeben: der Schnitt verläuft 3 cm längs der Crista tibiae, biegt dann halbmondförmig nach innen über den inneren Rand der Tibia und dann wieder nach aussen zur Crista um, und wird längs derselben noch 3 cm weiter fortgesetzt; er dringt sofort bis auf den Knochen. Die Breite des halbmondförmigen Schnittes beträgt 2½ cm. Entsprechend der halbmondförmigen Continuitätstrennung wird nun die Tibia durchgemeisselt, so dass ein aus Haut, Periost und Knochen bestehender Lappen gebildet wird, den man nach aussen klappt. Vom ganzen convexen Theile der Tibia wird hierauf das Periost abgelöst und dieser Theil des Knochens selbst wird mittelst des Meissels entfernt, so dass ein entsprechend langer und tiefer Substanzverlust in der Tibia entsteht, neben welcher nur durch eine schmale Brücke von Knochensubstanz der Zusammenhang zwischen dem oberen und dem unteren, geraden Abschnitte der Tibia erhalten bleibt. Nun wird der Unterschenkel redressirt und der nach aussen geschlagene Haut-Periost-Knochenlappen in die nach dem Redressement zurückbleibende, wesentlich verminderte Concavität eingepasst und mittelst Knochennähten fixirt. Die Weichtheilwunde wird vollkommen geschlossen, ohne Drainage, und sofort ein immobilisirender Verband angelegt. Das kosmetische und functionelle Resultat der Operation ist vollkommen befriedigend.

§. 152. Die Arthrotomie und die Resection des Kniegelenkes.

Kein Gelenk ist so häufig der Gegenstand operativer Eingriffe als das Kniegelenk, und in der überwiegenden Zahl der Fälle handelt es sich dabei um die Behandlung tuberculöser Affectionen oder ihrer Folgezustände. Je nachdem die Tuberculose vorzugsweise die Synovialis betrifft oder die Gelenkenden der Knochen, ist die Technik der Operation verschieden. Im ersten Falle trachtet man, durch Exstirpation der Synovialis (Arthrotomie), eventuell mit Ausschabung oder Aus-

meisselung kleinerer tuberculöser Knochenherde (Arthrectomie), das Kniegelenk beweglich zu erhalten, im letzteren führt man die typische Resection der Gelenkenden aus in der Absicht, eine knöcherne Ankylose zu erzielen. Endlich wird die Resection unternommen, um eine in Beugestellung befindliche Ankylose des Kniegelenkes in eine solche in gestreckter Stellung zu verwandeln.

§. 153. Die totale Resection des Kniegelenkes wird von der Mehrzahl der Chirurgen mittelst eines vorderen Querschnittes ausgeführt. Ueber die weitere Durchführung der Operation existiren zahlreiche Vorschriften: ich folge der Methode Kocher's, welche mir als die rationellste erscheint.

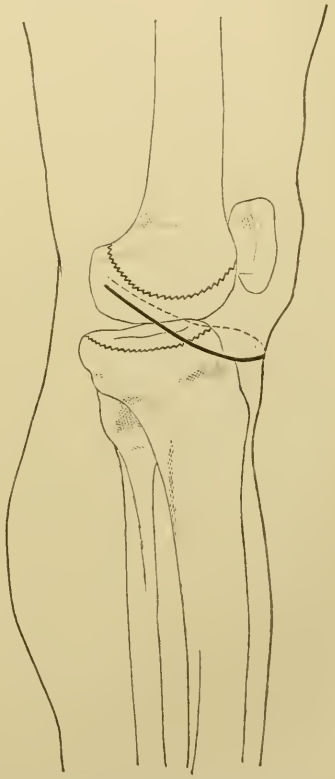

Fig 28. Resection des Kniegelenkes nach Kocher, mit bogenförmiger Absägung der Knochenenden.

Kocher geht von dem Grundsatze aus, dass die totale Kniegelenksresection zu dem Zwecke gemacht wird, um eine knöcherne Ankylose an Stelle des erkrankten Gelenkes zu setzen. Um diess zu erreichen, genügt eine exacte knöcherne Vereinigung der resecirten Knochenflächen von Femur und Tibia, und diese wird um so sicherer erfolgen, je einfacher die Wundverhältnisse sind. Da Bewegungen in dem ankylosirten Gelenke nicht möglich sind, so ist es ganz überflüssig, diejenigen Theile zu schonen, die man für eine bewegliche Nearthrose sonst zu erhalten pflegt: die Muskelansätze, die Kapsel u. s. w. — im Gegentheil, diese Theile sollen gerade exstirpirt werden, weil sie die Wunde nur compliciren. Ebenso ist auch die Erhaltung der Patella und des Lig. patellae ganz zwecklos, denn ganz abgesehen davon, dass der ganze Streckapparat des Kniegelenkes zur Bewegung nichts beitragen kann und der Quadriceps mit seiner Sehne und dem Ligam. patellae sammt dem eingeschalteten Sesamknochen (der Patella) nach der Resection zu lang wird, hat die Patella, wenn sie, wie das gewöhnlich geschieht, mit der Vorderfläche des resecirten Femur verwächst, keinen besonderen Werth für die Festigkeit der knöchernen Ankylose. Entsprechend diesem vollkommen logischen Raisonnement trachtet Kocher bei der totalen Kniegelenksresection danach, die ganze Kapsel sammt dem Inhalte des Gelenkes, Patella und Ligam. patella zu exstirpiren, ohne irgend etwas zu erhalten, als Haut, Fascie und Muskulatur, und die Gelenkflächen von Femur und Tibia in genauen Contact zu bringen. Er verfährt daher auf folgende Weise:

Der Patient liegt auf dem Rücken, die kranke Extremität wird

im Kniegelenke durch ein Kissen unterstützt. Der Operateur führt einen nach unten zu convexen Bogenschnitt durch Haut und Fascie von einem Condylus femoris beginnend bis etwas unterhalb des vorderen Randes der Tibia hinab und zum anderen Condylus zurück, wobei jedoch die beiden Endpunkte des Schnittes so weit nach rückwärts fallen müssen, dass zwei Drittel der Peripherie des Gelenkes umschnitten werden, und präparirt den Lappen bis über die Patella hinauf von seiner Unterlage ab. Dann durchschneidet er die sehnige Ausbreitung der Vasti sammt der Quadricepssehne in einem nach oben zu convexen Bogen in einiger Entfernung vom oberen Rande der Patella, aber nur bis auf die Aussenfläche der Gelenkskapsel, welche nicht eröffnet wird. Vielmehr verfolgt der Operateur nun die Kapsel nach aufwärts bis zu ihrem Ansatze am Femur, indem er die sie bedeckenden sehnigen Partien von ihrer Aussenfläche ablöst, und an ihrer Umschlagstelle angelangt, präparirt er die ganze geschlossene Kapsel, sich stets hart am Knochen haltend, längs ihrer vorderen äusseren und inneren Peripherie ab bis zum oberen Rande des Gelenkknorpels des Femur, und an den Seitenflächen der Condylen löst er mit der Kapsel gleichzeitig die Lig. lateralia ab. Hierauf präparirt er den unteren Abschnitt der sehnigen Fascie von der uneröffneten Kapsel in peripherer Richtung ab, bis der Ansatz derselben an der Tibia von aussen her vollkommen freigelegt ist, wobei das Lig. patellae und der untere Ansatz der Seitenbänder durchschnitten wird; es ist also die ganze vordere sehnige Ausbreitung des Quadriceps in zwei Lappen nach aufwärts und nach abwärts zurückpräparirt worden, mit Ausnahme der Patella und ihrer unmittelbaren Umgebung und des Lig. patellae, welche dadurch, dass oben die Sehne des Quadriceps und unten das Lig. patellae durchschnitten wurden, aus ihrem Zusammenhange mit der Streckmuskulatur und der Tibia gelöst werden und mit der Kapsel in Verbindung geblieben sind. Nun wird auch am Unterschenkel die Kapsel vom Rande der Tibia längs der ganzen Ausdehnung des Hautschnittes abgelöst bis zu den Knorpelflächen und die Cartilagines semilunares längs ihrer vorderen Insertion getrennt. Der Zweck dieser ganzen Präparation ist, die ganze vordere und beide seitlichen Flächen der Kapsel sammt der in sie eingesetzten Patella und dem Lig. patellae im Zusammenhange freizulegen und ohne die Kapsel zu eröffnen, das Ganze wie einen Tumor aus der Gelenkverbindung exstirpiren zu können, was namentlich infectiösen, besonders tuberculösen Affectionen von Vortheil ist.

Mit Messer und Pincette entfernt, wie gesagt, der Operateur von vorne her Alles: Kapsel, Patella sammt Ligam. patellae, den Fettwulst hinter derselben und die Cartilagines semilunares bis an die Kreuzbänder; diese letzteren werden bei stark flectirtem Gelenke von ihren Insertionen dicht am Knochen losgelöst. Nun ist die hintere Fläche des Gelenkes frei zugänglich und es kann die hintere Kapselwand sammt der Synovialis und der Bursa poplitea, dann der grosse Recessus unterhalb der Quadricepssehne und überhaupt alles erkrankte Gewebe gründlich exstirpirt werden, bis eine ganz reine Wundfläche zurückbleibt. Jetzt erst, nachdem Alles desinficirt und mit Jodoform ausgerieben wurde, folgt die Absägung der Knochen. Dieselbe soll so geschehen, dass am Femur die Epiphysenlinie nicht verletzt wird und dass die beiden Sägeflächen von Femur und Tibia genau aneinander

passen. Zu diesem Zwecke führt Kocher die Durchsägung des Femur an der Grenze des Knorpels in einer den Condylen annähernd parallelen, von vorne nach hinten convexen Fläche aus, während er an der Tibia eine entsprechende concave Sägefläche anlegt. Durch geeignete Führung der Bogensäge lassen sich zwei vollkommen aufeinander passende Knochenflächen erzielen, welche ohne jede weitere Fixation die Aneinanderlagerung von Unter- und Oberschenkel in geradem Winkel gestatten. Die Anwendung von Nägeln oder Klammern oder Knochensuturen erscheint daher ganz überflüssig: es genügt, die Weichtheile, und zwar die Ränder der Fascien- und der Hautlappen durch tiefgreifende Nähte zu vereinigen, nachdem man ein paar kurze Drains durch ad hoc geschnittene Hautöffnungen eingelegt hat. Das resecirte Gelenk wird durch einen festen, das ganze Glied umfassenden Verband wie eine complicirte Fractur immobilisirt und gerade so behandelt. Bei normalem Verlaufe verheilen die Weichtheilwunden per primam; nach 14 Tagen kann man bereits einen geschlossenen inamoviblen Verband anlegen und nach 6 Wochen pflegt die Heilung so weit vollendet zu sein, dass der Patient mit einer Kniekappe aufstehen kann.

§. 154. Die Arthrectomie des Kniegelenkes. Nach ganz anderen Principien muss man verfahren, wenn es nach dem Grade und der Ausdehnung der Erkrankung möglich scheint, durch die Operation die Heilung mit beweglichem Kniegelenke zu erzielen. Diess ist nur dann möglich, wenn die wesentlichen Theile des Gelenkes conservirt werden können, so dass also der Mechanismus der Gelenkverbindung im Grossen und Ganzen erhalten wird. Für derartige Fälle ist die intacte Function des Streckapparates des Unterschenkels von grösster Wichtigkeit. Derselbe büsst aber immer etwas an seiner kräftigen Action ein, wenn seine Continuität auf irgend eine Weise, sei es durch Durchsägen der Patella oder Durchschneiden des Lig. patellae oder der Sehne des Quadriceps, wenn auch nur temporär, unterbrochen wird. Desshalb ist es rationell, den Quadriceps sammt seiner Insertion ganz intact zu lassen, und diess ist auch ganz gut ausführbar, selbst wenn die Erkrankung des Gelenkes sehr ausgedehnt ist. Man verfährt dabei auf folgende Weise: Der Hautschnitt, die Ablösung der Haut- und Fascienlappen geschieht wie bei der eben beschriebenen Operation, statt aber die Quadricepssehne über der Patella quer zu durchtrennen, wird zu beiden Seiten derselben schräg nach aufwärts der Rand des Vastus internus und des Vastus externus freigelegt, dann die Kapsel beiderseits längs des Randes der Patella und des Lig. patellae gespalten und dann nach aussen und rückwärts ihr Ansatz am Femur gleichzeitig mit den Ansätzen des Lig. laterale intern. und des Lig. laterale extern. vom Femur bis hinter und über den Condylen desselben abgelöst und die Kapsel nach abwärts geschlagen. Jetzt lässt sich die Patella mittelst eines scharfen Hakens zuerst auf die eine Seite, nach aussen, dann auf die andere, nach innen, luxiren, so dass man bereits Einblick in das Gelenk gewinnt. Um jedoch dasselbe noch besser zugänglich zu machen, kann man nach Kocher die Lig. cruciata an ihrem Ansatze zwischen den Condylen des Femur durchschneiden, so dass sie jedoch mit dem Periost der hinteren Fläche des Femur und mit der Tibia in Zusammenhang bleiben. Durch diese Manipu-

lation erlangt man eine genügende Verschiebbarkeit der Gelenkflächen und kann nun zunächst mit der Pincette und einer starken Scheere die Synovialis entweder in toto oder einzelne Theile derselben exstirpiren; wichtig ist namentlich die Ausräumung des Recessus unter der Quadricepssehne, welche dadurch vervollständigt wird, dass man die Patella ganz umkehrt, so dass ihre Knorpelfläche nach vorne zu liegen kommt. Ist die Patella selbst erkrankt, so wird sie nöthigenfalls bis auf die Corticalis ausgeschabt. Auch die Schleimbeutel in der Kniekehle können exstirpirt werden. Nun revidirt man die Gelenkenden des Femur und der Tibia, trägt die Knorpel mit dem Messer ab, wo sie erkrankt, verfärbt oder gelockert sind, und entfernt circumscripte Knochenherde. Ich pflege dieselben nicht eigentlich auszuschaben, sondern mit dem scharfen Löffel gewissermaassen auszustechen, so wie man aus rohen Kartoffeln kleine runde Kugeln ausschneidet, so dass also nicht das erweichte Gewebe abgeschabt wird, bis man auf gesunden Knochen kommt, sondern der tuberculöse Herd mit einer Schale von gesunder Spongiosa herausgegraben wird. Wenn es sich zeigt, dass derartige Herde aus den Epiphysen ins Gelenk durchgebrochen sind, was namentlich an der Tibia nicht selten der Fall ist, so ist es angezeigt, die betreffenden Stellen direct durch specielle Einschnitte auf die Corticalis freizulegen und sie von da aus auf dem kürzesten Wege zu exstirpiren. Dagegen vermeide man, wenn man ein bewegliches Gelenk erzielen will, einen Condylus femoris oder tibae in toto zu reseciren, weil ja dadurch die Mechanik des Gelenkes dauernd gestört würde. Zeigt sich bei der Operation, dass eine derartige unregelmässige Resection nothwendig ist, dann muss man die Aussicht auf ein bewegliches Gelenk aufgeben und die knöcherne Ankylose des intacten Condylus mit dem ihm gegenüberstehenden Knochen anstreben.

Nachdem das Gelenk sorgfältig gereinigt ist, wird Jodoform eingerieben, drainirt und zuerst die Kapsel durch feine Nähte, dann die Fascien- und Hautlappen durch tiefe und oberflächliche Nähte vereinigt. Um eine genaue Hämostase zu erzielen, wende ich die temporäre Tamponade mit Jodoformgaze an (beiläufig gesagt, übte ich diese Methode lange bevor sie Gegenstand der Mittheilungen anderer Chirurgen wurde). Man stopft zu diesem Zwecke die ganze Wundhöhle mit Streifen von Jodoformgaze aus, legt dann die Nähte an, knüpft sie jedoch nur an jenen Stellen, wo sie das Herausziehen der Gaze nicht stören. Dann wird ein Compressivverband mit Sägemehlkissen applicirt und jetzt er, nachdem die Extremität in Elevation gebracht wurde, die Esmarch'sche Binde entfernt, und das Glied durch einen festen Verband mittelst Fournirholz und Organtinbinden immobilisirt. Nach 48 Stunden wird der Verband entfernt, die Gazestreifen werden unter einem Strahle warmer Kochsalzlösung (7 : 1000) vorsichtig ausgezogen und die Nähte vereinigt, eventuell noch ein paar neue hinzugefügt. Eine Drainage ist dann nicht mehr nothwendig.

Nachdem Billroth seine Methode der Behandlung tuberculöser Herde mit Implantation von Jodoformglycerin-Emulsion bekannt gemacht hat, wird man in geeigneten Fällen, d. h. wenn man auf absolute Asepsis rechnen kann, dieses Verfahren anwenden.

Wenn das erkrankte Kniegelenk in starker Flexionsstellung fixirt ist, so ist es angezeigt, einige Wochen vor der Arthrectomie die con-

trahirten Fascien und Sehnen in der Kniekehle durch 2 Längsschnitte freizulegen und dieselben so vollständig als möglich zu durchtrennen (Riedel); hierauf trachtet man durch einen Extensionsverband das Kniegelenk gerade zu richten und nimmt erst, wenn diess geschehen ist, die Arthrectomie vor, so dass man Wenig oder gar Nichts von den Knochen wegzunehmen braucht, um das Gelenk in die vollkommen gestreckte Stellung zu überführen.

§. 155. Die Resection der Patella allein ist bei den allerdings nicht häufigen Fällen von primärer Erkrankung dieses Knochens indicirt. Ein Längsschnitt in der Mitte der Vorderfläche legt die Corticalis bloss, die Quadricepssehne und das Periost sammt Insertion des Lig. patellae werden abgelöst und dann die Kapsel hart am Rande der Patella ringsum durchschnitten, worauf die Knochen entfernt und die Weichtheile genäht werden.

§. 156. Die bogenförmige Resection bei Beugungsankylosen des Kniegelenks nach Helferich und Kummer. Die Operation unterscheidet sich insoferne von der typischen Totalresection, als es sich dabei vor Allem darum handelt, das gebeugte Gelenk mit möglichst geringem Knochenverluste in eine geradlinige Stellung zu bringen, wodurch die Gefahr, die Epiphysengrenze zu überschreiten, vermieden wird. Besonders indicirt ist das Verfahren, wenn durch eine früher ausgeführte Resection bei einem jugendlichen Individuum in Folge von Wachsthumsstörungen eine winkelige Ankylose des Kniegelenks eingetreten war, die nun definitiv beseitigt werden soll. Durch einen vorderen Bogenschnitt über das Gelenk werden die Weichtheile bis auf den Knochen getrennt und sammt dem Perioste vom unteren Theile des Femur und der Patella zurückpräparirt; die Extremität wird durch einen an der rechten Seite des Patienten stehenden Assistenten festgehalten und zwar so, dass das Femur vollkommen vertical steht; der Operateur, an der linken Seite des Patienten stehend, setzt eine Bogensäge mit schmalem, dünnem Blatte möglichst nahe an der dorsalen Grenze des Knorpelüberzuges des Femur an, wobei dieselbe zunächst fast nach oben gerichtet ist und durchsägt den Knochen so, dass die Sägefläche gegen die Tibia zu convex ist. Hierauf wird die Säge an den vorderen Rand der Tibia angesetzt, zuerst nach hinten unten gerichtet, und dann in flachem Bogen nach hinten oben geführt, so dass die Sägefläche nach oben zu concav wird; dabei steht der Operateur an der rechten Seite des Patienten, der Assistent an der linken. Der Unterschenkel wird in verticaler Richtung gehalten, der Fuss auf den Operationstisch aufgestellt. Damit während des Sägens keine Abweichung von der Richtung stattfinde, steht ein Assistent in gehöriger Entfernung am Fussende des Operationstisches und visirt die Säge, um sofort, wenn dieselbe nicht auf beiden Seiten gleich hoch und horizontal steht, den Operateur darauf aufmerksam machen zu können. Die beiden Sägeflächen begrenzen nun einen Keil, welcher aus dem ankylotischen Gelenke entfernt wird. Bei manchen Fällen von breiter Verwachsung der Knochenenden in mässiger Beugung genügt es sogar, wenn statt der doppelten eine einfache bogenförmige Durchsägung gemacht wird, welche der unteren Contourlinie der ankylotischen Stelle ent-

spricht. Die Säge wird an dem höchsten Punkte der vorderen Convexität des ankylotischen Gelenkes angesetzt und in einer nach abwärts zu stark convexen Bogenlinie nach hinten geführt. — Nachdem die Knochen durchtrennt sind, folgt die Exstirpation der Kapselreste an der hinteren Seite und die Durchschneidung aller spannenden Weichtheile in der Kniekehle, von zwei Längsschnitten aus, welche an der äusseren und der inneren Seite des Gelenkes geführt werden. Man geht langsam praeparando vor, namentlich an der Aussenseite, wo der N. peroneus zu schonen ist: es wird die Fascie breit quer durchschnitten, dann die Sehnen des Biceps, Semimembranosus und Semitendinosus. Gewöhnlich lässt sich jetzt die Geraderichtung ohne Gewalt ausführen; die Knochenenden brauchen nicht fixirt zu werden, die Weichtheile werden ohne Drainage vernäht. Die Extremität wird in gestreckter Stellung durch einen festen Verband immobilisirt und suspendirt. Ist der Widerstand der Weichtheile zu bedeutend, so wird die Geraderichtung allmälig in mehreren kurz auf einander folgenden Sitzungen vollzogen.

§. 157. Als orthopädische Operationen, besonders bei Genu valgum, werden die lineare Osteotomie und die Keilexcision an der Tibia oder am Femur vorgenommen.

Die lineare Osteotomie und die Keilresection an der Tibia bei Genu valgum (vergl. pag. 183, Fig. 29 *A*). Querer Schnitt 2 Finger breit unterhalb der Gelenklinie des Knies an der Innenseite von der Spina tibiae bis an den inneren Rand der Wadenmuskulatur, Spaltung und Ablösung des Periostes der Tibia, lineare Durchtrennung der Tibia mittelst eines breiten Meissels in der Richtung des Hautschnittes oder Excision eines Keiles mit nach innen (medialwärts) gerichteter Basis. Der Ansatz des Lig. patellae darf dabei nicht verletzt werden, weil unter dem Ligamente ein Schleimbeutel liegt, der häufig mit dem Kniegelenke communicirt. Nach dem Redressement wird die Weichtheilwunde ohne Drainage genäht und die Extremität immobilisirt.

Osteotomie am Oberschenkel bei Genu valgum (vergl. pag. 183, Fig. 29 *B*). Schnitt an der Aussenseite, 3 Finger breit ober der Gelenklinie des Knies, in etwas schräger Richtung von hinten oben nach vorne unten; der Vastus externus wird an seinem hinteren Rande freigelegt, nach aufwärts gezogen und das Periost vom Epicondylus extern. nach oben zu gespalten und abgelöst; ein breiter Meissel wird (Mac Ewen) quer auf den Knochen aufgesetzt und das Femur zu $^3/_4$ seiner Dicke durchtrennt; die noch übrige Knochenbrücke wird infrangirt. Einige Aeste der Art. articul. genu müssen unterbunden werden.

§. 158. Resection der Femurdiaphyse. Der Oberschenkel ist von der Basis des Trochanter major bis zum Condyl. extern. femor. zugänglich zu machen durch einen Längsschnitt an der Aussenseite, indem man zwischen äusserem Rande des Vastus extern. und vorderem Rande des Biceps auf das Periost eindringt.

§. 159. Lineare Osteotomie und Resectio femoris cuneiformis subtrochanterica (vergl. pag. 183, Fig. 30 *AA*). Von Volkmann wurden diese Operationen angegeben, um eine Stellungsverbesserung herbeizuführen in Fällen, wo der Oberschenkel in Folge von Coxitis

oder von veralteter oder congenitaler Hüftgelenksluxation in fehlerhafter Position (Flexion, Adduction, Verkürzung) fixirt ist, wenn eine Correctur durch Redressement oder Infraction auf unblutigem Wege nicht ausführbar ist. Der Patient liegt auf der gesunden Seite; an der Basis des Trochanter major, unterhalb des Niveaus des Trochanter minor wird die Haut an der Aussenseite des Schenkels in querer Richtung so weit durchtrennt, dass der Schnitt etwa fingerbreit nach vorne und nach hinten über den Knochen hinausreicht; sofort durchschneidet man die Fascie des Glutaeus maximus und den sehnigen Ansatz des M. vastus externus bis

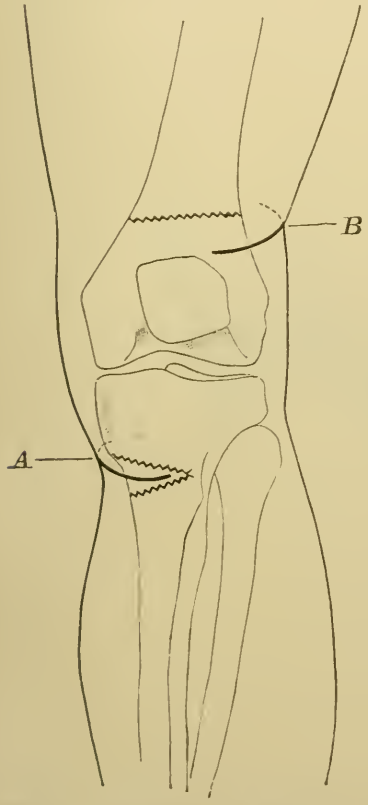

Fig. 29. *A* Keilexcision der Tibia. *B* Lineare Osteotomie des Femur.

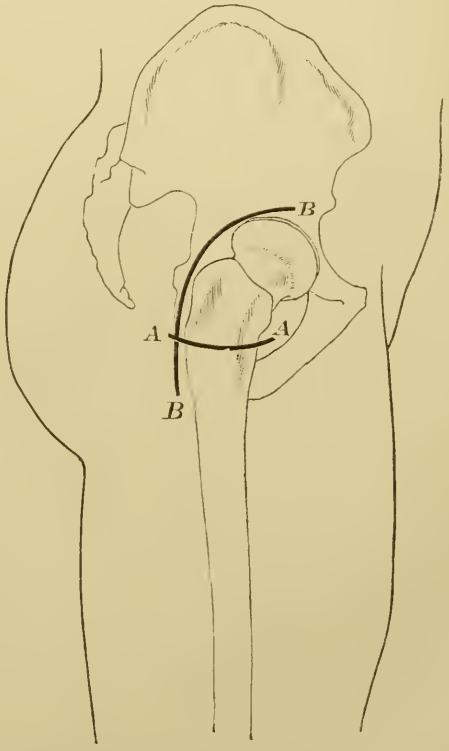

Fig. 30. *AA* Schnitt für die Osteotomia subtrochanterica (Volkmann). *BB* Schnitt für die Hüftgelenksresection nach White.

auf den Knochen. Durch die quere Schnittführung wird die Art. circumflexa externa geschont. Nach Spaltung des Periostes setzt man einen breiten Meissel etwas schräg von hinten aussen oben nach vorne innen unten etwas unter der dicksten Stelle des grossen Trochanters auf und durchmeisselt den Knochen in der angegebenen Richtung, so dass der kleine Trochanter oberhalb der Trennungslinie bleibt. Die schräge Continuitätstrennung hat den Zweck, zu verhindern, dass bei dem späteren Redressement das untere Fragment sich nach innen oder nach vorne verschiebe. Der Schenkel muss nämlich, abgesehen von der Streckung, um so mehr in Abduction gebracht werden, je stärker

die Verkürzung ist, damit durch Beckensenkung an der operirten Seite die Differenz zwischen beiden Extremitäten möglichst ausgeglichen werde. Wenn die einfache Osteotomie nicht genügt, so wird das Periost nach beiden Seiten des Weichtheilschnittes abgehebelt und ein Keil mit der Basis nach aussen aus der Regio subtrochanterica ausgemeisselt. Sollten die Weichtheile an der Innenseite, besonders die Fascia lata und die Adductoren durch ihre Spannung das Redressement unmöglich machen, so werden sie durch directes Einschneiden getrennt. Nach vollendeter Geraderichtung der Extremität werden die Weichtheilwunden

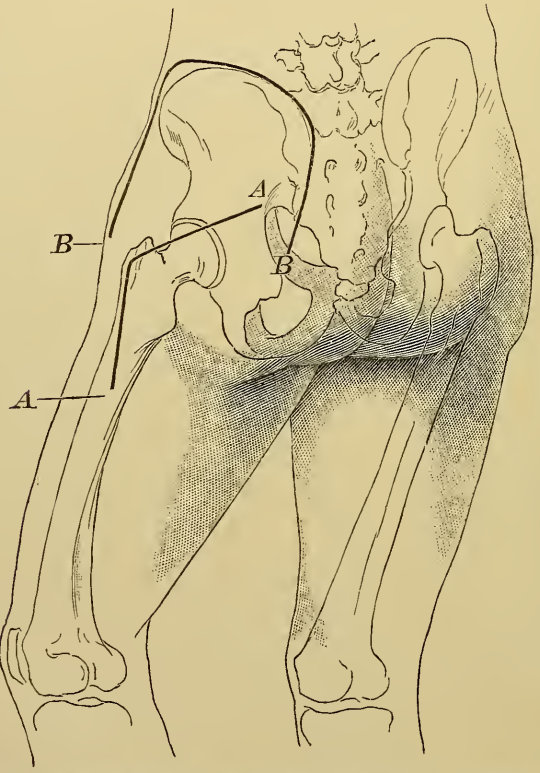

Fig. 31. *AA* Resection des Hüftgelenkes. Hinterer Winkelschnitt nach Kocher. *BB* Schnitt zur Resection des Darmbeins nach Kocher.

vernäht und ein Gypsverband über die ganze operirte Extremität, das Becken und bis zum Kniegelenke des gesunden Beines angelegt.

§. 160. Die Resection des Hüftgelenkes.

Die Operation wird heut zu Tage von den meisten Chirurgen mit der Absicht unternommen, eine bewegliche Nearthrose zu erzielen, weil die Functionsbehinderung durch ein ankylotisches Hüftgelenk eine beträchtliche ist, namentlich bei Patienten weiblichen Geschlechts. Es giebt zwei Hauptmethoden, je nachdem man sich den Weg zum Gelenke von der Aussenseite oder von der Vorderseite bahnt. Letzteres Verfahren ist hauptsächlich für jene Fälle indicirt, bei welchen der Schenkelkopf

(z. B. durch eine traumatische oder spontane Luxation) bereits nach vorne und innen dislocirt ist, oder auch dann, wenn es sich nur um die Entfernung desselben handelt, während die Pfanne und die Synovialis unberührt bleiben. Die häufigste Indication zur Hüftresection bietet jedoch die tuberculöse Coxitis und dabei ist die Incision an der Aussenseite entschieden vorzuziehen.

Die Form und Richtung des Schnittes an der Aussenseite ist einigermaassen verschieden; nach Ollier lassen sich sämmtliche Schnitte, die für die Resection von aussen her gewählt werden können, in eine Zone zusammenfassen, welche die Form eines Y hat. Der untere kurze Schenkel desselben ist höchstens 2 cm breit und entspricht der äusseren Fläche und dem hinteren Rande des Femur; von demselben gehen divergirend zwei Schenkel aus, der eine nach oben zum Mittelpunkte einer Linie, welche man sich von der Spina anter. super. zur Spina poster. sup. gezogen denkt, der andere nach hinten, zur Spina posterior: zwischen beiden befindet sich eine dreieckige, fächerförmige Fläche, deren spitzer Winkel der hinteren Hälfte der Aussenfläche des grossen Trochanters entspricht. Von den Schnittführungen, welche in den beschriebenen Raum fallen, sind die gebräuchlichsten: ein nach vorne concaver Bogen- oder Winkelschnitt längs des oberen und hinteren Randes des Schenkelkopfes und des grossen Trochanters (Textor d. Ae., White, Billroth, C. Fock u. A.), ein gerader Schnitt längs der Aussenfläche des Trochanter maj. (v. Langenbeck), ein nach hinten concaver Bogen- oder Winkelschnitt (Kocher). Letzterer gewährt den meisten Raum und schont zugleich die Muskeln und Nerven am Sichersten, wesshalb ich seine Ausführung beschreiben werde.

a) Resection des Hüftgelenkes nach Kocher (vergl. pag. 184, Fig. 31 AA). Bei der Hüftgelenksresection ist die Anwendung der Esmarch'schen Binde nicht möglich, man unterbindet daher die durchschnittenen Gefässe sofort. Der Patient liegt auf der gesunden Seite, die kranke Extremität ist etwas gebeugt, der Operateur steht an der dem Rücken des Patienten entsprechenden Seite des Tisches. Er beginnt den Hautschnitt an der Basis der Aussenseite des Trochanter maj. und setzt ihn schräg aufwärts zur vorderen Trochanterspitze und von da winkelig abbiegend entsprechend der Faserung des Glutaeus maximus schräg auf- und medianwärts fort bis etwa 3 Querfinger unterhalb des oberen Randes des Darmbeins. Nach Spaltung des subcutanen Zell- und Fettgewebes wird längs der Aussenfläche des Trochanter maj. die Fascie des Glutaeus maximus incidirt und hiedurch das Periost und der die Trochanterspitze bedeckende Ansatz des Glutaeus medius freigelegt. Weiter oben und nach hinten durchschneidet der Operateur die Fasern des Glutaeus maximus (Unterbindung der durchschnittenen grösseren Gefässe), dann die unterhalb dieses Muskels liegende Fettschicht und lässt beide Gebilde nach vorne abziehen, worauf das Interstitium zwischen unterem Rande des Glutaeus medius nebst dem Glutaeus minimus einerseits und dem M. pyriformis andererseits erscheint. In dieses Muskelinterstitium dringt der Operateur vor; indem er den Pyriformis nach abwärts ziehen lässt, gelangt er unmittelbar auf die hintere Fläche der Kapsel der hinteren Pfannenwand und längs des oberen Randes der Sehne des Pyriformis an den Ansatz des Glutaeus medius am grossen Trochanter. Dieser breite sehnige Ansatz muss zunächst von der oberen Spitze und von

der Aussenfläche des grossen Trochanters nach vorne zu abpräparirt werden, was im Zusammenhange mit der Corticalis geschehen kann; zugleich wird die Sehne des Glutaeus minimus vom vorderen Rande des Trochanters abgelöst. Beide Muskeln, Glutaeus medius und minimus, welche vom Nervus glutaeus super. versorgt werden, zieht der Assistent mittelst Hakens nach vorne gegen den M. tensor fasciae latae, welcher dem Gebiete desselben Nerven angehört. Jetzt folgt die Abhebelung des Periostes von der Innenfläche des Trochanter major und der Fossa trochanterica, wobei gleichzeitig die Sehnen des Pyriformis, des Obturator. internus, der Gemelli und des Obturator. externus vom Knochen losgelöst werden, worauf dieselben sammt Periost nach hinten gezogen werden. Alle diese Muskeln werden vom Nervus glutaeus infer. versorgt. Auf die beschriebene Weise wird die hintere Fläche der Gelenkkapsel freigelegt, wobei einige Aeste der Art. circumflexae unterbunden werden.

Handelt es sich um eine tuberculöse Erkrankung des Gelenkes, so eröffnet man die Kapsel nicht sofort, sondern präparirt sie sammt der Synovialis zuerst von ihren Ansätzen an der Pfanne und am Schenkelhalse los und excidirt dann die ganze hintere Wand in toto. Nun wird der Schenkel stark adducirt, flectirt und nach innen rotirt, so dass er das gesunde Bein kreuzt und in dieser Stellung das Messer in die Gelenkhöhle vorgeschoben, um das Lig. teres zu durchtrennen, worauf der Schenkelkopf nach rückwärts luxirt wird. Jetzt wird die Absägung des Kopfes oder des Schenkelhalses vorgenommen, wobei man die Sägefläche nachträglich so abrunden kann, dass sie convex wird; ist der grosse Trochanter erkrankt, so erfolgt die Durchtrennung des Knochens in der Linea subtrochanterica; dann exstirpirt man die Synovialis der vorderen Kapselwand, räumt die Pfanne aus, cauterisirt sie mittelst des Thermocauters oder entfernt eventuell die ganze Gelenkfläche mit dem scharfen Löffel. Ist alles Krankhafte sorgfältig beseitigt, so wird die Wundfläche mit Jodoform eingerieben, der resecirte Schenkel in abducirter und gestreckter Stellung so nahe als möglich an die Pfanne herangebracht, die Weichtheile werden durch Etagennähte vereinigt mit Ausnahme desjenigen Theiles der Wunde, welcher der Pfanne entspricht und an welchem ein Drainrohr bis an den Grund derselben eingelegt wird. Ueber das Ganze kommt ein typischer Compressivverband mit einem grossen Verbandkissen; die Extremität wird auf eine Volkmann'sche Schiene gelagert oder mittelst Organtinbinden und Fournierholz immobilisirt und die permanente Extension etablirt.

§. 161. b) Resection des Hüftgelenkes mit temporärer Resection des grossen Trochanters nach Ollier. Das Verfahren („procédé à tabatière") ist darauf berechnet, bei Erkrankung des grossen Trochanters denselben theilweise reseciren zu können, mit Erhaltung der wichtigsten Muskelansätze. Der bogenförmige Hautschnitt verläuft an der Aussenfläche des Gelenkes, mit der Convexität nach abwärts, ungefähr entsprechend den beiden oberen Schenkeln der Y-förmigen Figur, von welcher früher die Rede war, so dass dessen tiefster Punkt der Basis des Trochanter maj. entspricht. Nach Durchschneidung der Haut, des Fettgewebes und der Fascia lata erscheint der grosse Trochanter bedeckt von der

sehnigen Insertion des Glutaeus. Etwa 4 cm unterhalb der Spitze des Trochanters schneidet man in der Richtung des Hautschnittes zwischen dem unteren Rande des Glutaeus medius und der Fascia lata auf den grossen Trochanter ein, um den Knochen so freizulegen, dass er durchsägt werden kann. Dann setzt man die Amputationssäge quer auf die Basis des Trochanter major in einem Winkel von 45° zur Axe des Femur auf und sägt von aussen unten nach innen oben etwa 35—40 mm weit in denselben hinein, worauf man die Säge zurückzieht und die Corticalis des Schenkelhalses mit dem Elevatorium infrangirt, so dass man den ganzen Trochanter sammt allen Muskelinsertionen abheben und nach aufwärts klappen kann. Bei Kindern lässt sich diese Trennung mit einem starken Resectionsmesser bewerkstelligen. Nun ist der Schenkelhals und der Kopf von aussen zugänglich: man spaltet die Kapsel und das Periost längs der oberen Fläche des Schenkelhalses bis zum Limbus fibrosus, hebelt dieselben ab und lässt sie mit dem grossen Trochanter nach hinten und oben ziehen. Schrittweise vorgehend wird der ganze Schenkelhals ausgelöst, dann luxirt man auf die früher beschriebene Weise das Caput femoris, wobei das Lig. rotundum, wenn es nicht bereits zerstört ist, durchschnitten wird, durchsägt das Collum an der gewünschten Stelle und entfernt das obere Fragment sammt dem Kopfe. Nun kann die Pfanne ausgeräumt und die Synovialis exstirpirt werden. Der abgesägte grosse Trochanter wird, so weit er erkrankt ist, ausgeschabt oder ausgemeisselt; man kann das hintere Drittel oder sogar die hintere Hälfte desselben gänzlich abtragen, kann auch von der Innenfläche der Femurdiaphyse noch so viel, als nöthig ist, reseciren. Wenn alles Kranke entfernt ist, so bringt man die Theile in ihre Lage zurück, vereinigt den abgesägten Trochanter major durch einige Knochennähte wieder mit dem Femurschafte, drainirt die Wundhöhle und vernäht die Weichtheile.

König verfährt auf ähnliche Weise; statt jedoch den grossen Trochanter in toto abzusägen, meisselt er den vorderen und den hinteren Antheil desselben im Zusammenhange mit den Muskelinsertionen in zwei gegen einander und gegen den Schenkelhals convergirenden Ebenen ab, so dass er dieselben infrangiren kann, ohne sie aus dem Zusammenhange mit dem Perioste und der Corticalis des Femur zu bringen; das zwischen ihnen übrig bleibende keilförmige Stück des Knochens, dessen Basis nach aussen, dessen Spitze in der Substanz des Schenkelhalses liegt, wird hierauf entfernt und der Schenkelhals selbst mit der Stichsäge oder dem Meissel durchtrennt und das Caput femoris erst nachträglich aus der Pfanne gelöst; zum Herausheben desselben bedient man sich mit Vortheil eines stumpfen löffelartigen Elevatoriums (Willemer, Löbker).

§. 162. c) Resection des Hüftgelenkes von der Vorderseite aus (Lücke-Schede, C. Hueter). Der Patient liegt auf dem Rücken, der Operateur steht an der Aussenseite des kranken Gelenkes. Der Hautschnitt beginnt unterhalb und fingerbreit nach innen von der Spina anterior superior und wird gerade nach abwärts, 10—12 cm weit geführt (Lücke-Schede) oder er beginnt in der Mitte einer Linie, welche die Spina anterior super. mit der Spitze des grossen Trochanters verbindet und folgt in schräger Richtung von aussen oben nach innen unten 10—15 cm weit dem äusseren Rande des Sartorius

(C. Hueter). Im ersteren Falle dringt man am inneren Rande des Sartorius und des Rectus femoris und in der Tiefe am äusseren Rande des M. ileopsoas vor, so dass der N. cruralis ausser Spiel bleibt. Die Muskeln werden bei leicht gebeugter, abducirter und nach aussen rotirter Extremität nach aussen und innen retrahirt, worauf die Gelenkkapsel sichtbar wird und gespalten werden kann. Der Hueter'sche Schrägschnitt gestattet das Vordringen zwischen äusserem Rande des Sartorius einerseits, Glutaeus medius und Tensor fasciae latae andererseits, wobei nur einige Fasern des Vastus extern. getrennt werden. Im unteren Wundwinkel ist die Art. circumflexa externa zu schonen. Der fernere Verlauf der Operation ist annähernd der gleiche: es wird zunächst der Schenkelhals ringsum freigelegt und mittelst der Stichsäge senkrecht auf seine Längsaxe, also von aussen oben nach innen unten durchsägt; dann wird der Limbus fibrosus an mehreren Stellen mit dem Messer eingekerbt und der Schenkelkopf mit Hülfe des löffelartigen Elevatoriums, welches man zwischen Kopf und Pfanne einschiebt, aus derselben herausgehoben, wobei eventuell noch das Lig. rotundum durchschnitten werden muss. Ohne dieses Instrument ist die Entfernung des Kopfes ziemlich schwierig. Die schräge Incision Hueter's gestattet allerdings auch die Resection unterhalb des grossen Trochanter oder schräg durch denselben, allein im Allgemeinen ist die Methode des vorderen Schnittes doch vorzüglich für jene Fälle geeignet, bei welchen nur das Caput femoris abgetragen werden soll.

Nach beendigter Operation macht man eine Gegenöffnung nach hinten durch die Gesässmuskulatur um das Gelenk an der tiefsten Stelle drainiren zu können und vernäht die vordere Incision.

§. 163. Die Frage, wie man sich bei der Nachbehandlung nach der Hüftgelenksresection zu verhalten habe, damit die Patienten ein bewegliches Gelenk und doch eine möglichst sichere Stütze des Körpers erlangen, hat die Chirurgen lange Zeit beschäftigt. Dabei standen sich besonders die Anschauungen von König und Riedel einerseits, von Schede andererseits gegenüber in Beziehung auf die Stellung, welche der resecirte Schenkel zur Pfanne einnimmt und auf die Art und Weise, wie man die günstigste Stellung erreichen könne. Schede meint, dass das resecirte obere Ende des Femur in die Pfanne eingestellt werden müsse, damit es an dem oberen Pfannenrande eine sichere Stütze finde, und um diess zu bewirken, empfiehlt er den Schenkelhals hart am Schafte abzutragen, die Spitze des grossen Trochanters im Niveau des oberen Randes des Halses zu entfernen und hierauf das obere Femurende mittelst Messers und schneidender Knochenzange so abzurunden, dass nirgends mehr Kanten und Ecken bestehen. Nachdem diess geschehen und die Exstirpation der Synovialis vollendet ist, soll das resecirte Bein resp. das abgerundete obere Femurende in die Pfanne gebracht werden, was durch geringe Neigung des Beckens nach der operirten Seite und durch Abductionsstellung der Extremität leicht zu bewerkstelligen sei, und die Nachbehandlung solle diese Stellung zu erhalten trachten. — Dagegen machen König und Riedel den Einwand, dass, wenn man wirklich das obere Femurende nach der Resection in die Pfanne einstellen wollte, dazu eine so hochgradige Abduction des Schenkels und Schiefstellung des Beckens erforderlich wäre,

dass dadurch eine skoliotische Verkrümmung der Weichtheile entstünde und die Operirten schlecht gehen müssten. König glaubt, dass in den Fällen, in denen man den Schenkelhals senkrecht auf seine Axe durchsägt, sowohl als wenn man den grossen Trochanter mit fortnimmt, an der Innenfläche des Schenkels der Trochanter minor übrig bleibt, welcher sich an den Pfannenrand stützt und an welchem sich eine Gelenkfläche abschleift. Ausserdem wird der resecirte Schenkel mit der Pfanne durch neugebildetes Bindegewebe, eine Art neuer Gelenkkapsel verbunden, welche ebenfalls als Stütze für den resecirten Schenkel dient, gerade so wie es die normale Kapsel bei einem congenital luxirten Gelenke thut. Riedel hält die extreme Abductionsstellung nach der Hüftgelenksresection eher für einen Nachtheil als für einen Vortheil, weil die Operirten beim Gehen nach der geheilten Seite so stark einknicken, dass der Gang kein vollkommener sei. So viel geht aus den Mittheilungen Schede's und König's hervor, dass nach beiden Methoden der Operation und der Nachbehandlung ein functionell günstiges Resultat zu erreichen ist, dass es daher nicht so sehr davon abhängt, wie man resecirt als vielmehr davon, dass die Heilung in möglichst vollkommener Weise zu Stande komme. Die Nachbehandlung besteht darin, dass sofort die permanente Extension, nebst einem das ganze Becken einhüllenden, durch Gazebinden und eingelegte Streifen von Fournierholz verstärkten, typischen Verbande angelegt wird, wobei man das kranke Bein in mässige Abductionsstellung bringt; die Contraextension wird durch Tieferstellen des Kopfendes des Bettes erzielt. Sobald die Wunde geheilt ist, vertauscht man die Extensionsbehandlung mit einem Lorenz'schen Verbande, wie er bei Coxitis-Patienten verwendet wird (vide Verbandlehre).

Uebrigens macht sich unter den Chirurgen gegenwärtig mehr und mehr die Tendenz geltend, die Hüftgelenksresection so viel als möglich einzuschränken. Für mich persönlich war die Operation stets ein Ultimum refugium und ich habe desshalb sehr wenig Hüftgelenksresectionen ausgeführt. Besonders bei den tuberculösen Affectionen des Hüftgelenkes kommt es gerade so wie bei den anderen Gelenken anscheinend viel mehr darauf an, die erkrankten Weichtheile zu exstirpiren, als den Knochen zu reseciren, mit anderen Worten, die Arthrotomie oder die Arthrectomie des Hüftgelenkes statt der typischen Resection desselben auszuführen.

§. 164. Zur Arthrotomie oder Arthrectomie des Hüftgelenkes eignet sich entweder der Kocher'sche Schnitt (vergl. pag. 185) oder der v. Langenbeck'sche Längsschnitt dem grossen Trochanter entlang, zu welchem man einen Querschnitt hinzufügt, der die Haut und sämmtliche Weichtheile bis zum Nervus cruralis hin dicht unter der Spina anterior durchtrennt (Riedel). Wenn man nach der erstgenannten Methode operirt, so löst man nicht zuerst die Muskelansätze vom grossen Trochanter ab, sondern sowie der M. glutaeus medius nach oben und der Pyriformis nach abwärts retrahirt sind und die hintere Kapselwand frei liegt, spaltet man sie längs des oberen Randes des M. pyriformis von der Pfanne bis zum Schenkelhalse und löst sie im Zusammenhange mit dem Periost und den Muskelansätzen vom Halse und vom Trochanter ab, dann exstirpirt man die Synovialis, drainirt und vernäht.

Mittelst des von Riedel empfohlenen Schnittes wird der Schenkelkopf luxirt, dann die Kapsel vollständig exstirpirt, etwa vorhandene Knochenherde im Femur oder in der Pfanne ausgeräumt und nun der Schenkelkopf wieder eingerenkt. Um die Drainage der Gelenkpfanne zu unterhalten, meisselt man durch den hinteren Theil der Pfanne eine Rinne bis zur Fossa acetabuli und führt durch dieselbe ein Drain ein, welches 8 Tage lang liegen bleibt. Die quere Incision wird vernäht, der Längsschnitt offen gelassen.

§. 165. Die Resection der Hüftgelenkspfanne ist nach den bisher beschriebenen Methoden allerdings ausführbar, aber doch nur in unvollkommener Weise, was übrigens in der Mehrzahl der Fälle keinen besonderen Nachtheil mit sich führt, da die Erkrankung der Pfanne in der Regel weit weniger vorgeschritten ist, als an den übrigen Theilen des Gelenkes. Für jene Fälle jedoch, bei welchen der Hauptsitz der die Operation indicirenden Affection sich am Becken befindet, ist eine besondere Methode der Resection geboten. Bardenheuer hat hiezu folgenden Weg angegeben, welcher indicirt ist bei begrenzter Tuberculose der Pfanne, bei fortdauernder Eiterung aus derselben, wenn bereits früher die Resection des Femurkopfes vorgenommen worden war, und bei septischer Entzündung der Epiphysenlinie des Beckens. Entlang dem vorderen Rande des Trochanters und des Femurs wird ein 10—15 cm langer Schnitt angelegt, und nach aufwärts mindestens 10—15 cm über die Trochanterspitze hinaus fortgesetzt. Das Periost des Femurs wird abgelöst und längs der vorderen Fläche des Schenkelhalses nach innen zu der Ansatz der Kapsel an denselben mit Raspatorium und Messer getrennt, bis das Gelenk eröffnet ist. Dabei rotirt man den Schenkel stark nach aussen, und kann den Gelenkkopf, sobald die vorderen Antheile der Kapsel genügend weit durchschnitten sind, nach vorne luxiren. Bei forcirter Auswärtsrollung des Schenkels ist es möglich, die ganze Kapsel zu exstirpiren. Ergiebt sich nun eine vorgeschrittene Erkrankung der Gelenkpfanne, so dringt man auf dieselbe von innen her, vom Becken aus, vor. Zu diesem Zwecke führt Bardenheuer seinen sog. suprasymphysären extraperitonealen Explorativschnitt aus, der sich von der Symphyse bis zum äusseren Drittel des Ligam. Poupartii erstreckt; nach Spaltung der Bauchdecken wird das Peritoneum von der Fascia iliaca und von der Blase abgelöst und nach hinten geschoben, so dass alle unterhalb desselben liegenden Gebilde freiliegen. Die Gefässe werden durch einen stumpfen Haken lateralwärts gezogen und entlang der Linea innominata an der Innenfläche des Beckens ein Schnitt durch das Periost bis auf den Knochen geführt, und dasselbe nach unten zu von der Wand des kleinen Beckens abgelöst; das Gleiche geschieht mit dem Perioste des vorderen Abschnittes der Fossa iliaca. Nun kann man mit dem Meissel die Pfanne von innen her eröffnen, wenn sie nicht schon perforirt ist, und so viel von ihrem Dache entfernen, dass die Gelenkhöhle vollkommen zu übersehen ist und alles Krankhafte entfernt werden kann. Bevor man den Schenkelkopf reponirt, wird der Knorpel von demselben ringsum abgelöst und dadurch eine „concentrische Verkleinerung“ des Caput femoris erzielt. Es gelingt dann durch Einwärtsrollen des Schenkels, den verkleinerten Kopf in die vergrösserte Pfanne zu bringen: die Extremität wird perma-

nent extendirt und zugleich nach einwärts rotirt; die Wundhöhle wird von aussen und von innen mit Jodoformgazestreifen austamponirt. Das functionelle Resultat der Operation kann so vollkommen sein, dass nur eine geringe Verkürzung entsteht, während Beugung und Streckung absolut frei. und nur die Abduction, die Adduction und die Rotation etwas behindert sind.

Speciell für sehr ausgedehnte tuberculöse Erkrankung der Pfanne ist die Methode der Pfannenresection von Hans Schmid bestimmt. Die Operation beginnt mit der Eröffnung des Gelenkes durch den v. Langenbeck'schen äusseren Längsschnitt; der Schenkelkopf wird luxirt und die Extremität stark nach aussen rotirt und adducirt. Hierauf führt man von der Mitte des Resectionsschnittes im rechten Winkel zu demselben einen Schnitt nach vorne in die Gegend der Spina anterior infer. ilei, welcher bis auf den Knochen dringt. Die Muskeln werden stumpf von der Aussenseite des Darmbeines abgelöst, das Periost in der Höhe der Spina anterior infer. vom Knochen abgehoben, worauf man zwischen Innenseite der Darmbeinschaufel und der Beckenfascie vorsichtig in die Tiefe dringt, bis man in die Gegend der Incisura ischiatica major gelangt, bis zu welcher man früher die Weichtheile stumpf abgelöst hatte. Dann muss mit Schonung der Beckenfascie die ganze Knochenpartie mit der Stichsäge oder mit dem Meissel durchtrennt werden, der schwierigste Theil der Operation. Nun folgt als zweiter Act die Durchsägung des horizontalen Schambeinastes: die Weichtheile werden von dem inneren Hüftgelenksrande stumpf 1—2 cm nach innen geschoben, dann löst man das Periost ab, dislocirt die Gefässe ebenfalls nach innen und führt eine Aneurysmennadel um den Ramus horizontalis pubis herum und durch das Foramen obturatorium heraus. Mittelst derselben zieht man die Kettensäge nach und durchtrennt den Knochen, so dass die Vasa femoralia über dem grösseren, medialen, intacten Fragmente des horizontalen Schambeinastes gespannt, unberührt bleiben. Die Hüftpfanne ist jetzt an zwei Stellen von ihrer Umgebung getrennt und kann etwas nach auswärts gedrängt werden. Jetzt löst man noch die Weichtheile von dem absteigenden Sitzbeinaste ab, von oben nach abwärts vorgehend, und ebenso das Periost; die aus dem Foramen obturatorium austretenden Nerven und Gefässe werden dadurch vor Verletzung geschützt, dass man sich mit der Aneurysmennadel knapp am Knochen hält, während man mittelst derselben die Kettensäge einführt, worauf der absteigende Sitzbeinast höchstens fingerbreit unterhalb der unteren Grenze des Hüftgelenkes durchsägt wird. Mit der Knochenzange fasst man jetzt die Hüftgelenkspfanne und trennt mittelst des Raspatoriums und der Scheere die noch vorhandenen Verbindungen der Weichtheile. Der M. rectus extern., der Tensor fasciae latae, ein Kopf des M. biceps und eventuell der M. sartorius werden durchschnitten; alle anderen Muskeln können stumpf vom Knochen abgelöst werden.

Nach der Operation wird die ganze Wundhöhle mit Jodoformgaze tamponirt und secundär vereinigt. Die typische Resection der Hüftgelenkspfanne ist zuweilen bei sehr ausgedehnter tuberculöser Erkrankung gleichzeitig mit der Exarticulation im Hüftgelenke indicirt, kann jedoch auch mit Erhaltung der unteren Extremität ausgeführt werden; gewöhnlich handelt es sich dabei um Fälle von Coxitis, bei welchen früher die Resection des Schenkelkopfes ausgeführt worden war, die

aber wegen der tuberculösen Affection der Pfanne nicht zur Ausheilung gelangen konnten.

§. 166. Die Operation der congenitalen Hüftgelenksluxation nach Hoffa. Obschon die Operation streng genommen nicht zu den Resectionen zu zählen ist, will ich sie doch wegen ihrer grossen practischen Bedeutung und mit Rücksicht auf die durch dieselbe erreichbaren, sehr günstigen functionellen Resultate an dieser Stelle anführen.

Das Verfahren Hoffa's ist basirt auf die Beobachtung, dass bei der Luxatio coxae congenita die Pfanne einerseits zu flach und zu weit ist, um dem wenig ausgebildeten Schenkelkopfe einen genügenden Halt zu geben, und dass andererseits die zu kurz gebildeten Weichtheile um das Gelenk den Schenkel stets wieder in die Höhe ziehen, wenn die Verkürzung durch Extension momentan behoben wurde. Hoffa führt zunächst einen äusseren Längsschnitt über den grossen Trochanter und nach aufwärts von demselben, wie zur Hüftgelenksresection nach v. Langenbeck. Dann spaltet er die Sehnenansätze und das Periost und löst dieselben sammt der Kapsel von beiden Trochanteren subperiostal ab, so dass das obere Ende des Femur bis möglichst weit unterhalb des Trochanter minor vollkommen freigelegt wird. Durchschneidung der sich anspannenden Adductoren, der Muskelansätze an der Spina anterior superior, eventuell auch der Kniekehlensehnen, und zwar so weit es nothwendig ist, um bei maximaler Beugung und Abduction des Oberschenkels, die mittelst eines um den Schenkelhals geschlungenen Bindenzügels verstärkt werden kann, den Schenkelkopf so vom Darmbeine abzuheben, dass die Pfannengegend frei zugänglich wird. Wenn diess geschehen ist, so wird mittelst Meissels und Hammers oder mittelst eines eigenen Instrumentes, des sog. Bajonnetlöffels, die in der Regel ganz flache, kaum angedeutete Pfanne genügend weit vertieft, um den meist ebenfalls anormal flachen Femurkopf aufnehmen zu können. Hierauf wird der Schenkelkopf durch geeignete Manöver in die Pfanne eingerenkt und die Weichtheilwunde geschlossen. Durch einen das ganze Becken umfassenden festen Verband und durch permanenten Heftpflasterzug wird der Schenkel in mässiger Abduction festgehalten, so dass er die neue Pfanne nicht mehr verlässt.

Lorenz hat das Princip des Hoffa'schen Verfahrens in etwas anderer Weise zur Ausführung gebracht. Er beginnt damit, den Kopf der Pfanne gegenüber zu stellen und schreitet dann erst zur Pfannenbildung und zur definitiven Reposition. Unter kräftiger Extension und Contraextension an dem luxirten Beine werden subcutan die Adductoren durchschnitten; von derselben Einstichsöffnung aus löst man ebenfalls subcutan die Muskelinsertionen vom Tuber ischii ab, welche bei starker Extension als gespannte Stränge vorspringen. Während der Zug und Gegenzug ununterbrochen unterhalten wird, führt man hierauf einen 6—7 cm langen Hautschnitt von der Spina anter. super. ilei direct nach abwärts, lässt die Wundränder aus einander ziehen, durchtrennt die Fascia lata, den M. tensor fasciae latae, den vorderen Rand des M. glutaeus medius und den M. sartorius in querer Richtung, und dringt zwischen letzterem Muskel und dem Tensor fasciae latae in die Tiefe vor. Die Sehne des M. rectus femor. wird unmittelbar unter der

Spina anter. infer. auf der untergeschobenen Hohlsonde durchschnitten und die vordere Wand der Gelenkkapsel freipräparirt. Wenn diess geschehen ist, so spaltet man die Kapsel mittelst eines Kreuzschnittes, worauf der Gelenkkopf sichtbar wird. Derselbe wird nach Unterbrechung der Extension durch Beugung, Adduction und Verschiebung des Femur gegen das Becken luxirt; dabei spannen sich noch einzelne Partien der Kapsel an der vorderen und medialen Seite des Schenkelhalses an, welche sorgfältig abgelöst werden müssen, mittelst eines unter Leitung des Zeigefingers eingeführten geknöpften Messers, dessen Schneide gegen den Knochen gekehrt ist. Dadurch lässt sich das Caput femoris so weit dislociren, dass die Pfannengegend für den scharfen Löffel zugänglich wird und sogar sichtbar gemacht werden kann. Es folgt jetzt die Vertiefung der Pfanne, wobei der sie nach oben und hinten begrenzende Knochenwall sorgfältig geschont werden muss; dann wird der Schenkelkopf durch leichte Extension herangezogen und in die neue Pfanne implantirt.

Zum Schlusse wird die Hautwunde verkleinert, jedoch in der Mitte offen gelassen und ein immobilisirender Verband in leichter Abductionsstellung des Schenkels angelegt. Gewöhnlich kann die Abduction bereits beim 2. oder 3. Verbandwechsel corrigirt werden. Das functionelle Resultat der Operation ist, wenn dieselbe bei einem Kinde von 3—8 Jahren vorgenommen wird, in der Regel so günstig, dass man Mühe hat zu erkennen, welches Bein das luxirte war; das Hinken ist verschwunden, ebenso die characteristische Lordose und der breitspurige, watschelnde Gang. Bei ganz jungen Kindern gelingt zuweilen die Reposition des Kopfes in die Pfanne ohne Eröffnung des Gelenkes, also einfach durch die Myotomien der verkürzten Muskeln (Lorenz). Bei Individuen, die älter als 10 Jahre sind, ist es wahrscheinlich nicht mehr möglich, eine so vollkommene Restitutio ad integrum herbeizuführen, vielleicht weil dann doch bedeutendere Wachsthumsdifferenzen in den Knochen hervortreten.

§. 167. Die Arthrodese des Hüftgelenkes ist durch Dollinger in einem Falle von Paralysis infantilis ausgeführt worden. Man verfährt dabei auf folgende Weise: Nachdem die etwa vorhandene Beugecontractur vollkommen beseitigt und der Schenkel einige Wochen in normal gestreckter Stellung fixirt worden war, führt man einen 10 bis 15 cm langen Schnitt, hinter der Spitze des grossen Trochanters beginnend und nach vorne und neben dem vorderen Rande des Femur nach abwärts verlaufend. Die Muskelansätze werden vom grossen Trochanter abgelöst, die Hüftgelenkkapsel eröffnet und der Schenkelkopf nach aussen luxirt. Der Knorpelüberzug desselben sowie die Gelenkfläche des Acetabulum werden durch Abschaben entfernt und die Kapsel vollständig excidirt. Nachdem die Blutung durch Tamponade gestillt wurde, schreitet man zur Fixation des durch das Abschaben des Knorpels verkleinerten Kopfes in der Pfanne, welche im Gegentheile durch das Auskratzen ihres Knorpelüberzuges weiter geworden ist. Zu diesem Zwecke wird der Kopf wieder reponirt und von der Aussenfläche des grossen Trochanters in der Axe des Schenkelhalses ein Loch durch Trochanter, Hals, Schenkelkopf bis an die Grenze der Pfanne gebohrt. Bevor die Pfanne selbst perforirt wird, führt man

vorher nach einwärts von der Spina anterior super. ilei unterhalb des Poupart'schen Bandes einen Längsschnitt, der die Lacuna musculorum freilegt, dringt durch dieselbe extraperitoneal mit dem Zeigefinger in das Becken ein und legt denselben zur Controlle von innen her an die der Durchbohrung entsprechende Stelle der inneren Fläche des Darmbeines. Dann bohrt man weiter in der früheren Richtung, bis die Spitze des Bohrers den Zeigefinger berührt. Zur Fixation des Femur bediente sich Dollinger einer langen Schraube, welche er durch den Bohrcanal durchführte und an deren beide Enden, das an der Innenfläche des Beckens und das an der Aussenfläche des grossen Trochanters befindliche, er je eine tellerförmige Schraubenmutter, an einem Drahte befestigt, anschraubte. Hierauf lässt man die Wundhöhle mit Blut volllaufen und vernäht die äussere Wunde, ohne zu drainiren. Dauerverband und darüber ein Gypsverband vom Fusse bis zu der Achselhöhle. Statt der Befestigung mittelst Schraube, welche letztere später noch ausgezogen werden muss, empfiehlt Dollinger selbst das Durchziehen eines doppelten Silberdrahtes mit einer dünnen Platte an beiden Enden, also eine Art Plattennaht, welche einheilen kann. Noch einfacher scheint es mir zu sein, einen langen Elfenbeinstift in den Bohrcanal durch Trochanter, Hals, Kopf und Pfanne einzuschlagen und denselben der Resorption zu überlassen, oder ihn eventuell durch einen kleinen Einschnitt an der Aussenfläche des Trochanters zu entfernen, wenn die Fixation des Gelenkes stattgefunden hat. Das Resultat der Operation ist entweder eine vollkommene knöcherne Ankylose oder eine feste bindegewebige Vereinigung mit minimaler passiver Beweglichkeit. Die Patienten Dollinger's konnten sich trotz ihres fixirten Hüftgelenkes ganz gut setzen, indem sie den Lendentheil der Wirbelsäule nach rückwärts ausbogen.

§. 168. Die Resection einer Beckenhälfte (Kocher, Roux) ist in der Regel durch Necrose oder Caries indicirt. Schnitt bis auf den Knochen an der Spina anter. superior beginnend und einerseits längs des oberen und hinteren Randes des Darmbeines bis an die untere Grenze des Kreuzbeines, andererseits von der Spina gerade nach abwärts bis handbreit unterhalb des Niveaus der Spitze des Trochanter major reichend. Der grosse Hautmuskellappen wird im Zusammenhange mit dem Perioste vom Knochen abgehebelt, das Hüftgelenk eröffnet (eventuell wie bei Kocher's Patienten sammt Schenkelkopf resecirt) und das Darmbein mit möglichster Erhaltung der Muskelansätze, die abgemeisselt werden, und des Periostüberzuges an der Innenfläche ausgelöst. Das functionelle Resultat der Operation war in den Fällen von Kocher und Roux sehr befriedigend. Von demselben Schnitte aus kann man auch Sequester aus der Markhöhle des Darmbeines entfernen, indem man die äussere Knochenlamelle desselben der Crista entlang abmeisselt, so dass sie in Verbindung mit dem Perioste als Periostcorticalislappen temporär nach abwärts geklappt werden kann und die Markhöhle zugänglich wird (Bier).

C. Die Resectionen im Bereiche des Schädels.

1. Resection der Schädelknochen, Trepanation, Craniotomie, Craniectomie etc.

§. 169. Die Resection der Schädelknochen, Craniotomie, Craniectomie, besteht in der Entfernung eines Theiles des knöchernen Schädels. Unter Trepanation versteht man von Alters her die Ausbohrung eines Stückes aus dem Schädelgewölbe. Zweck der Resection der Schädelknochen ist entweder nur die Eröffnung der Schädelhöhle, behufs irgend eines anderen Eingriffes, oder nur die Exstirpation einer bestimmten Partie des Schädels, oder es sind die beiden Forderungen gleichzeitig zu erfüllen. Es ist nicht möglich hier alle Indicationen der Trepanation oder Craniotomie im Detail zu besprechen.

Im Allgemeinen kann bei folgenden Affectionen die Resection der Schädelknochen angezeigt sein: 1. bei Verletzungen der knöchernen Schädelkapsel selbst, und zwar bei complicirten Fracturen, welche inficirt oder der Infection verdächtig sind, um die entsprechende antiseptische Behandlung einleiten zu können, bei subcutanen und offenen Fissuren und Fracturen mit Depression und Splitterung der Tabula interna, um die Depression zu beheben und lose Knochensplitter zu entfernen, bei Fremdkörpern, die im Knochen stecken und auf andere Weise nicht extrahirt werden können; 2. bei Texturerkrankungen der Schädelknochen, um die erkrankten Partien zu exstirpiren, wie bei Caries und Necrose, bei Tumoren u. s. w.; 3. bei Verletzungen des Gehirns und seiner Häute, besonders bei intracraniellen Blutungen mit Hirndruckerscheinungen, zur Unterbindung der Gefässe (Arteria meningea media) und zur Beseitigung des Extravasates, bei Fremdkörpern (Knochensplittern), die in das Gehirn eingedrungen sind; 4. bei Erkrankungen des Gehirns und seiner Häute, eitrigen Entzündungen der Meningen, Thrombose der Sinus, Hirnabscessen, behufs Freilegung und Eröffnung des Herdes, zur Punction der Ventrikel, zur Exstirpation von Narben und Geschwülsten, zur Excision gewisser Hirnrindenfelder bei Reflexepilepsie u. s. w. Während einige der eben genannten Indicationen schon von Alters her als solche Gültigkeit hatten, giebt in der neuesten Zeit der ungeahnte Aufschwung, welchen, gestützt auf die Gehirnphysiologie und begünstigt durch die Antisepsis, die Chirurgie des Centralnervensystems zu nehmen beginnt, in zahlreichen Fällen Anlass zur ausgedehnten Eröffnung des Schädels, wenn auch die therapeutischen Erfolge der ausgeführten Operationen bis jetzt noch verhältnissmässig gering sind.

Die Operation wird entweder mittelst eigenthümlicher Rundsägen (Trepane), oder mittelst Meissels und Hammers, mit Meisselzangen (Lüer's Hohlmeisselzange, Hoffmann's Locheisenzange etc.), bei ganz jungen Kindern wohl auch mit der Knochenscheere ausgeführt; in neuester Zeit hat man zum Aussägen grösserer Knochenpartien aus dem Schädel auch eigens construirte Kreissägen, durch einen Motor getrieben, empfohlen (Collin, Péan, F. Salzer, Arendt), die sich jedoch noch keine allgemeine Verbreitung verschafft haben.

Die Trepanation wurde früher ausschliesslich mittelst Trepan-

sägen vorgenommen. Man unterscheidet den Bogentrepan und die Trephine, Hohlcylinder, welche an ihrem unteren Umfange senkrecht gestellte Sägezähne tragen. Das erstere Instrument wird nach Art eines Drillbohrers, das letztere durch abwechselnde Pro- und Supinationsbewegungen der Hand in Action gesetzt. Im Centrum der Trepankrone befindet sich ein stellbarer Stahlstachel, die Pyramide, welcher zunächst so fixirt wird, dass er über die Sägezähne hervorragt. Er bohrt sich in den Knochen ein und bildet den Mittelpunkt des auszusägenden Stückes; um sein Eindringen zu erleichtern, kann man vorher mit einem Knochenbohrer (oder dem gleich zu erwähnenden Tirefond) ein Loch vorbohren, in welches man die Pyramide einsetzt; später, wenn die Säge eine genügend tiefe, kreisförmige Furche gemacht hat, wird die Pyramide zurückgezogen. Die Trepankrone trägt aussen einen verstellbaren Ring, der sich an den Knochen anstemmt und der das allzutiefe Eindringen der Säge verhindert. Um die ausgesägte Platte aus dem Schädelknochen herausheben zu können, schraubt man in das durch den Stachel gebildete Loch den Tirefond, ein mit einem Schraubengewinde versehenes, korkzieherförmiges Instrument oder die Heine'sche Knochenschraube ein, und kann sich zum Anziehen an der letzteren eines rechtwinkelig gebogenen, starken Hakens (Roser) bedienen. Das früher gebräuchliche Linsenmesser zum Glätten der Sägefläche ist entbehrlich, ebenso der Borstenpinsel zum Ausbürsten der Sägespähne.

§. 170. Ausführung der Operation mittelst des Trepans. Der Schädel wird rasirt und die Haut gewaschen und wie für jede antiseptische Operation vorbereitet. Wenn die Stelle, an welcher trepanirt werden soll, nicht schon durch die Verletzung entblösst ist, so werden zunächst die weichen Schädeldecken durch einen dem Verlaufe der Gefässe parallelen, also radiären Schnitt gespalten bis auf den Knochen und sammt dem Periost nach beiden Seiten zurückgeschoben. Sollte dadurch nicht genug Platz gewonnen sein, so kann man einen kleinen Lappen mit der Basis nach unten umschneiden. Nun wird der Trepan senkrecht auf den entblössten Knochen aufgesetzt und gedreht, wobei man darauf sieht, dass die Säge gleichmässig vordringt. Währenddem lasse man einen Strahl sterilisirter Kochsalzlösung auf die Sägefurche einwirken, damit die Sägespähne der Spongiosa und das Blut weggeschwemmt werden. Von Zeit zu Zeit unterbricht man das Sägen und überzeugt sich durch Einführen einer Meisselsonde in die Furche von der Tiefe derselben und von der Dicke der noch zu trennenden Schichte. Während einer derartigen Unterbrechung schraubt man den Tirefond in die centrale, durch den Stachel gebohrte Oeffnung ein, so dass er fest in derselben haftet, entfernt ihn aber dann wieder. Es geschieht diess, um für das Schraubengewinde einen Gang im Knochen zu formiren, solange derselbe noch fest sitzt, damit man später den Tirefond ohne Mühe appliciren kann. Je näher man der Tabula interna kommt, desto vorsichtiger und langsamer dreht man den Trepan. Gewöhnlich merkt man es durch ein eigenthümliches Gefühl beim Sägen, wenn man die spröde Tabula vitrea angegriffen hat und darf nun mit dem Trepan nicht mehr stark aufdrücken. Durch abwechselndes Heben und Senken der

Trepankrone durchtrennt man schliesslich die Tabula interna längs der ganzen Furche oder wenigstens längs des grösseren Theiles derselben. Jetzt wird der Trepan entfernt, man schraubt den Tirefond ein und hebt mittelst desselben die ausgesägte runde Knochenplatte aus ihrer Lücke heraus, indem man die eventuell noch vorhandenen Verbindungen mit der Tabula interna durchbricht und mit einem gebogenen Elevatorium nachhilft. Die Knochenlücke wird von den anhaftenden Sägespähnen gereinigt und an den Rändern mit einem scharfen Raspatorium oder mit der Hohlmeissel- oder Locheisenzange geglättet. Nun liegt das Schädelinnere, die Dura mater, frei zu Tage und es kann der ferner nothwendige Eingriff vorgenommen werden. Sollte die Lücke im Knochen nicht gross genug sein, so muss man die Trepankrone ein zweites Mal aufsetzen und noch ein Loch nebenan aussägen, oder was zweckmässiger ist, man erweitert die ursprüngliche Oeffnung mittelst Meissels und Hammers. Ist die Operation vollendet, so wird das Periost mit den Weichtheilen über der Schädellücke vereinigt, wobei in der Regel ein Drain eingelegt wird.

§. 171. Die Trepanation mittelst des Meissels. Sie hat den Vortheil, dass man beliebig grosse und beliebig geformte Stücke aus dem Knochen reseciren kann. An der betreffenden Stelle wird ein entsprechend grosser Weichtheillappen umschnitten, dessen Basis nach unten, dessen freier, convexer Rand gegen den Scheitel gekehrt ist. Derselbe wird sammt dem Perioste mit dem Raspatorium abgehoben und zurückgeschlagen. Durchschnittene Gefässe werden sofort gefasst und unterbunden, oder man stillt die Blutung temporär, indem man beide Wundränder mittelst je einer fortlaufenden Naht umschlingt. Nun beginnt man mit dem flach aufgesetzten Meissel den Knochen schichtenweise abzuschlagen, bis die Schädelhöhle eröffnet ist. Von der Lücke aus meisselt man dann nach Bedarf die Ränder weg, und erweitert dadurch die Oeffnung, wozu mit Vortheil ein Hohlmeissel verwendet wird. Der einzige Uebelstand bei der Anwendung des Meissels ist die Erschütterung des Gehirns, welche durch fortgesetzte Hammerschläge hervorgerufen wird; bei einem Hirnabscesse könnte überdiess der Durchbruch des Eiters in einen Ventrikel herbeigeführt werden. Allerdings scheint die Furcht vor der „Verhämmerung“ einigermaassen übertrieben zu sein, insofern als manche Chirurgen angeben, niemals etwas derartiges beobachtet zu haben. Ich selbst habe zwar Veränderungen in der Frequenz des Pulses, aber keine anderen Symptome wahrgenommen. Um die Erschütterung beim Meisseln möglichst gering zu machen, arbeitet man am Besten mit einem leichten Holzhammer, oder man kann sich der ganz aus Metall (aus Mannesmann'schen Röhren) verfertigten, vernickelten, hohlen Hämmer und Meissel bedienen, die Riedel empfohlen hat und die sich durch ihr geringes Gewicht bei genügender Solidität auszeichnen und überdiess durch Auskochen leicht zu sterilisiren sind. Bei jungen Kindern trägt man von der Lücke aus den Knochen stückweise mit der schneidenden Knochenzange ab. Nach vollendeter Operation wird der Weichtheillappen wieder an Ort und Stelle gebracht, die Wunde drainirt und genäht.

Der Umstand, dass die durch Trepanation gesetzten Knochendefecte nur ganz ausnahmsweise durch knöcherne Narben ausgefüllt

werden, hat zu dem Bestreben geführt, den Substanzverlust womöglich sofort nach der Operation zu decken. Zunächst versuchte man es, die ausgesägten runden Knochenplatten wieder in die Lücke einzusetzen und sie daselbst einheilen zu lassen. Mac Ewen implantirte dieselben in kleine Stücke zerbrochen und Senn empfahl die Ausfüllung der Lücke mit entkalkten, aseptischen Knochensägespähnen. Bei Thieren gelingt diess ganz gut, bei Menschen, namentlich bei älteren Individuen ist jedoch der Erfolg stets problematisch. Desshalb kam man auf die Idee der temporären Resection des Schädels mit Bildung eines Weichtheilknochenlappens. W. Wagner gab dazu folgendes Verfahren an, welches er mit gutem Resultate angewendet hatte:

Es wird zunächst ein rundlicher Weichtheillappen von der Form eines griechischen Ω bis auf das Periost umschnitten, dessen Stiel nach abwärts gewendet ist, so dass möglichst viele Gefässe in demselben erhalten werden. Wenn sich die Haut extrahirt hat, so trennt man das Periost und durchmeisselt den Knochen in seiner ganzen Dicke längs der Peripherie des Weichtheillappens bis zum Stiele, oder durchsägt ihn mittelst einer der früher erwähnten durch einen Motor getriebenen Circularsägen. An der Insertion des Stieles muss nun das Knochenstück noch aus seiner Verbindung gelöst werden, was dadurch geschieht, dass man mit einem feinen Meissel in die beiden Schenkel des Ω eine von aussen nach innen tiefer werdende Rinne einmeisselt, von welcher aus man unter der Weichtheilbrücke mit dem Meissel in querer Richtung vordringt, bis sich die beiden Einschnitte begegnen. Selbstverständlich muss das Periost und die Haut des Stieles intact bleiben. Mit einem Elevatorium kann man nun das ganze resecirte Knochenstück wie den Deckel einer Dose in die Höhe klappen und nach Vollendung der Operation wieder an Ort und Stelle bringen. Ein Uebelstand ist es, dass sich die Weichtheile leicht vom Knochen ablösen; um diess zu verhindern, kann man vor dem Meisseln die Ränder des Lappens an ihre knöcherne Unterlage durch einige starke Nadeln annageln. Das Verfahren Wagner's ist durch Müller und König vereinfacht worden, indem sie nachwiesen, dass es, statt die ganze Dicke des Knochens zu erhalten, genügt, wenn der Knochenlappen aus Periost und der Tabula externa besteht. Demnach wird die Operation auf folgende Weise ausgeführt: Man umschneidet die Weichtheile bis auf den Knochen und statt dieselben mit dem Perioste abzuhebeln, lässt man sie in Verbindung mit ihrer Unterlage, meisselt von dem Wundspalte aus die Tabula externa in Form einer Schale los, und hebt sie vorsichtig zugleich mit den Weichtheilen von der Spongiosa ab. Dabei knickt die Tabula externa in der Gegend des Stieles des Lappens ein und man kann nun den ganzen Weichtheilknochenlappen zurückschlagen und den Rest der Schädeldecke entsprechend der Lücke durch Ausmeisseln definitiv entfernen. Nach Vollendung der intracraniellen Operation wird der Weichtheilknochenlappen über den Defect geschlagen und durch Nähte sorgfältig mit dessen Rändern vereinigt, worauf ein exacter aseptischer Compressivverband applicirt wird. Selbst wenn kleine Stücke der abgemeisselten Tabula externa sich loslösen oder, wie es häufig geschieht, die Knochenschale in mehrere Fragmente zerbrochen ist, erfolgt in der Regel Anheilung des Lappens und knöcherner Verschluss der Lücke im Schädel.

So grosse Vortheile die temporäre Resection gewährt, so giebt es doch Fälle, bei welchen die Erhaltung des resecirten Knochenstückes nicht ausführbar ist. Unter solchen Umständen bietet die Deckung des Substanzverlustes im Knochen durch Transplantation einer entsprechend gewölbten Celluloïdplatte (A. Fränkel) grosse Vortheile. Das Celluloïd lässt sich durch Erwärmen nach Bedarf modeln; man schneidet ein Stück nach der Form des Substanzverlustes aus, welches man so in die vorher geglätteten Ränder desselben einpasst, dass es etwas federt und sich an den Knochen anstemmt; vorher muss die Blutung vollkommen gestillt sein. Ueber der Celluloïdplatte wird das Periost mit den Weichtheilen exact vernäht; die Operation muss absolut aseptisch ausgeführt werden, Drainage ist nicht nothwendig.

§. 172. Die lineäre Craniectomie. Unter diesem Namen hat Lannelongue eine Operation beschrieben, welche den Zweck hat, bei Mikrocephalie in Folge von frühzeitiger Synostose der Schädelnähte dem Gehirne die Möglichkeit zur Entwicklung zu geben, indem in die Schädelkapsel durch Osteotomie eine künstliche Bresche gelegt und den mit einander verwachsenen Knochen die Möglichkeit gegeben wird, sich von einander zu entfernen. Ich will an dieser Stelle auf die Berechtigung der Operation, deren Idee ursprünglich von Guéniot herrührt, nicht näher eingehen: die Ansichten über diesen Punkt sind sehr verschieden; so viel scheint mir aber sicher zu sein, dass in einzelnen Fällen wenigstens ein günstiges Resultat durch dieselbe erzielt worden ist. Lannelongue führte die Craniectomie zuerst in der Weise aus, dass er parallel zur Medianlinie, in der Entfernung von 4 cm von derselben eine Incision durch die Schädeldecken bis auf den Knochen machte und hierauf von einem Punkte 3—4 cm nach vorne von der Sutura coronaria bis zur Sutura lambdoidea eine Knochenspange von 1—2 cm Breite und 10—15 cm Länge aus der Convexität des Schädeldaches resecirte. Da es sich dabei stets um jüngere Kinder handelt, so kann man nach Eröffnung des Schädels mittelst des Meissels sich einer schneidenden Knochenzange zur Durchtrennung der Knochen bedienen. Später modificirte Lannelongue das Verfahren, indem er grössere Knochenlappen aus der Schädelkapsel ausschnitt, welche durch einen knöchernen Stiel mit der Umgebung in Verbindung blieben; Largeau fügte dazu noch die Infraction des Stieles an seiner Basis, analog dem Verfahren bei der temporären Resection des Schädels nach W. Wagner.

Es unterliegt keinem Zweifel, dass alle diese Methoden unvollkommen sind und den Zweck, den man durch die Craniectomie anstrebt, eine genügende Erweiterung des Innenraumes der knöchernen Schädelkapsel herbeizuführen, nicht ganz erreichen. Um den Effect der frühzeitigen Synostose der Schädelknochen völlig zu eliminiren giebt es nur Ein radicales Mittel, das ist, das ganze Schädeldach beweglich zu machen und diess ist nur möglich, wenn jede knöcherne Verbindung zwischen Schädelbasis und Schädeldach getrennt wird, so wie man bei der Obduction den Schädel durch Abheben des kreisförmig durchsägten Schädeldaches eröffnet. Gersuny hat dieses Problem gelöst und sein Verfahren scheint mir das einzig rationelle für die Craniectomie bei Mikrocephalie zu sein.

Die Operation wird zunächst an einer Hälfte der grössten horizontalen Circumferenz des Schädels vorgenommen. In Abständen von 5—6 cm führt man durch die Weichtheile des Schädels radiäre, auf der Horizontalebene senkrechte Schnitte, parallel zur Hauptrichtung der Gefässe, welche nach Spaltung des Periostes den Knochen einige Centimeter weit blosslegen. Von diesen radiären Schnitten aus wird das Periost im Zusammenhange mit den Weichtheilen nach beiden Seiten zu von den Schädelknochen abgelöst, so dass eine Reihe von brückenförmigen Periostweichtheillappen entstehen, deren untere Stiele gegen die Basis, und deren obere gegen die Convexität des Schädels gerichtet sind. Die Blutung wird durch Compression und Unterbindung gestillt und nun mittelst eines schmalen Meissels von den einzelnen Schnitten aus der Knochen unter den Weichtheilbrücken in der horizontalen Ebene lineär durchtrennt, wobei selbstverständlich die Verletzung der intracraniellen Theile sorgfältig zu vermeiden ist. Indem man allmälig in dieser Weise vorgeht, gelingt es mit Erhaltung der Weichtheile sämmtliche Schädelknochen, vom Stirnbeine angefangen bis zum Hinterhauptbeine längs einer Hälfte der Circumferenz, von dem vorderen bis zum hinteren Durchschnittspunkte derselben mit der in sagittaler Richtung gezogenen Medianlinie beweglich zu machen. Die Incisionen werden vernäht und man wartet die Heilung der linearen Wunden ab, bevor man die Operation auf der anderen Seite des Schädels ausführt. Wenn diess geschehen ist, so ist die Calotte vollständig von der Schädelbasis getrennt und wird durch den intracraniellen Druck in die Höhe gehoben. Ob in der Folge durch eine allzurasche knöcherne Verwachsung der Continuitätstrennung das Resultat der Operation beeinträchtigt werden könnte, lässt sich vorderhand nicht mit Bestimmtheit sagen; es ist jedoch nach den Erfahrungen, die man bei traumatischen, während des frühen Kindesalters entstandenen Substanzverlusten des Schädels gemacht hat, nicht wahrscheinlich, dass diess geschieht.

Bestimmung des Ortes, wo trepanirt werden soll.

§. 173. Wie früher erwähnt, sind in neuester Zeit bereits eine ganze Reihe von operativen Eingriffen an den Organen der Schädelhöhle ausgeführt worden, welche eine mehr oder minder ausgiebige Eröffnung der knöchernen Schädelkapsel zur nothwendigen Voraussetzung haben. Bei allen diesen Eingriffen ist es von grösster Wichtigkeit, genau die Stelle bestimmen zu können, an welcher das Cavum cranii eröffnet werden soll, um den erkrankten Hirntheil zu finden. Die moderne Gehirnpathologie und die experimentelle Physiologie lehrt, auf welche Weise man aus der Existenz gewisser Reizungs- oder Lähmungserscheinungen, der sog. Herdsymptome, auf die Localisation des Erkrankungsherdes, namentlich in den motorischen und sensorischen Rindenfeldern der Gehirnoberfläche schliessen kann. Durch genaue vergleichende Messungen ist der Sitz dieser Rindenfelder und ihre Lage im Verhältnisse zur äusseren Oberfläche des Schädels bestimmt worden.

Ich kann hier nicht auf die Besprechung der Herdsymptome und auf die Lage der Rindenfelder eingehen; es genügt, wenn die practisch brauchbarsten Methoden zur Aufsuchung derselben nach den der Inspection und Palpation zugänglichen Punkten der mit Weichtheilen

bedeckten Aussenfläche des Schädels erwähnt werden. Die wichtigsten Punkte der Topographie der Hirnoberfläche sind die Centralfurche (Sulcus centralis, Sulcus Rolando) und die Sylvische Spalte (Fossa Sylvii), weil die bedeutungsvollsten Rindenfelder in der Nähe dieser beiden Stellen liegen: die genaue Bestimmung ihrer Lage ist desshalb absolut nothwendig. Hat man dieselbe gefunden, so kann man auch die Lage der übrigen, practisch wichtigen Hirnwindungen und Furchen danach feststellen.

Es giebt eine Menge von Methoden zur Ermittelung der Topographie der Gehirnoberfläche; für die Praxis des Chirurgen wählt man selbstverständlich die einfachsten, jene, welche sich am Leichtesten am rasirten Schädel jedes beliebigen Individuums anwenden lassen.

§. 174. Die Lage des Sulcus centralis seu Rolando bestimmt man folgendermaassen: Von der Nasenwurzel zieht man eine Linie über die Pfeilnaht nach dem Hinterhauptshöcker (Sagittallinie) und theilt sie in zwei gleiche Theile. Von der Mitte dieser Linie aus 13 mm nach hinten beginnt der Sulcus centralis und verläuft in einem Winkel von 67° ungefähr 10 cm weit nach vorne und abwärts (Thane). Oder man zieht von der Sagittallinie aus im rechten Winkel nach abwärts zwei parallele, 5 cm von einander abstehende Linien, deren vordere den vorderen Rand des äusseren Gehörganges trifft, während die hintere den hinteren Rand des Warzenfortsatzes schneidet. Von dem Anfangspunkte der letzteren Linie an der Sagittallinie führt man eine Linie schräg nach vorne und unten, welche die erstere 5 cm oberhalb des äusseren Gehörganges erreicht. Diese zuletzt gezogene Linie bezeichnet die Lage des Sulcus centralis (Bennet), dessen Endpunkt nach Köhler der Grenze zwischen mittlerem und unterem Drittel der ersten Querlinie entspricht. Je nach der Grösse des Schädels schwankt bei Erwachsenen die Länge der Sagittallinie zwischen 28 und 33 cm — bei einer Länge von 28 cm liegt das obere Ende der Centralfurche 15½ cm von der Nasenwurzel entfernt, bei einer Länge von 33 cm jedoch 18½ cm.

Um die Sylvische Spalte zu bestimmen, ziehe man eine Linie von der Nasenwurzel zu einem Punkte, der 1 cm oberhalb der Spitze der Sutura lambdoidea liegt. Diese Linie (Linea naso-lambdoidea) verläuft 6 cm oberhalb des äusseren Gehörganges und folgt auf eine Strecke von 4—6 cm dem äusseren Antheile der Fossa Sylvii (Poirier).

Die Theilungsstelle der Fossa Sylvii, in deren Umgebung die Rindenfelder des N. facialis und des N. hypoglossus liegen, findet man in der Mitte des Planum temporale an der Stelle, wo man den Stamm der Arter. meningea media freilegt, wie diess später gezeigt werden soll.

§. 175. Um die Orientirungspunkte und -Linien am Lebenden leichter auffinden zu können, hat man verschiedene Messinstrumente construirt, von denen namentlich zwei Erwähnung verdienen. Es sind diess das Messinstrument von A. Köhler und das von Schenk. Ersteres, auf die von Godlee und Bennet gefundenen Resultate basirt, besteht aus einem Bügel aus Bandeisen, welcher sich längs der Pfeilnahtlinie dem Schädel anlegen lässt und an welchem rechts und links zwei parallele, in rechten Winkeln nach den Seiten zu abgehende, bieg-

same Metallspangen verschiebbar angebracht sind. Durch blosses Andrücken an den rasirten Schädel fixirt man das Instrument bei Individuen jeder Grösse, so dass die Enden des longitudinalen Bügels an die Nasenwurzel (Glabella) und den Hinterhauptshöcker, die der beiden transversalen Spangen in die Grube nach vorne vom Antitragus und an den hinteren Rand des Warzenfortsatzes zu liegen kommen. Die Distanz zwischen beiden, an dem in der Sagittalebene liegenden Bügel gemessen, beträgt ungefähr 5 cm. Nun bringt man an dem longitudinalen Bügel die schräge Spange an, welche die Richtung des Sulcus centralis angeben soll und zwar so, dass sie, von dem Berührungspunkte zwischen Bügel und hinterer Querspange ausgehend, die vordere Querspange 5 cm oberhalb des Meatus auditor. extern. schneidet. Sämmtliche Spangen sind mit einer genauen Centimetertheilung bezeichnet, so dass man mittelst derselben auch die Bestimmungen nach den Messungen anderer Autoren, wie z. B. Poirier's ausführen kann.

Das Messinstrument von Schenk, auf die durch Müller nach der Methode der procentischen Maasse gefundenen Anhaltspunkte basirt, besteht aus zwei federnden Stahlspangen und lässt sich mittelst eines elastischen, quer über Stirne, Hinterhaupt und Schläfe anzulegenden Bandes jedem Schädel aufsetzen und anpassen. Kocher giebt folgende Anleitung zum Gebrauche desselben: Das Band wird quer um den Schädel, direct über den oberen Ansatz der Ohrmuschel, in der sog. Aequatoriallinie applicirt, und zwar so, dass sein oberer Rand vorne an der die Arcus superciliares daumenbreit über der Nasenwurzel quer verbindenden Kante, der Crista glabellae (Kocher) und hinten an der untersten Spitze der Spina occipitalis anliegt. Zwischen diesen beiden Punkten verläuft in sagittaler Richtung eine federnde Stahlspange, welche demnach der Pfeilnahtlinie oder dem Sagittalmeridiane entspricht. An derselben lässt sich eine zweite federnde Spange, die mit einem Bogen mit Kreiseintheilung versehen ist, so verschieben, dass sie an jedem beliebigen Punkte des Sagittalmeridians und in jedem beliebigen Winkel zu demselben festgestellt werden kann. Die beiden Stahlspangen tragen überdiess eine Centimeter- und Millimeter-Theilung. Mittelst dieses Instrumentes werden nun folgende Punkte und Linien bezeichnet: Von der Mitte des sagittalen Meridians, dem oberen Pole desselben werden zwei schräge Meridiane in Winkeln von 60° nach vorne und nach hinten gezogen; ausserdem wird der Sagittalmeridian in 3 gleiche Theile (vorderer und hinterer Drittelpunkt) und die Distanz vom oberen Pole zur Spina occipitalis in 2 gleiche Theile (hinterer Viertelpunkt) getheilt. Von der Mitte zwischen hinterem Viertelpunkte und hinterem Drittelpunkte legt man die federnde Spange in schräger Richtung so an den Kopf an, dass sie an der Schläfe die Aequatoriallinie ca. 1 cm hinter dem vorderen schrägen Meridiane schneidet. Die in dieser Richtung gezogene Linie heisst Schräglinie. Sie bildet mit dem Sagittalmeridiane einen nach vorne und abwärts offenen Winkel von 90°. Beide schrägen Meridiane und die Schräglinie werden in 3 gleiche Theile getheilt. Auf diese Weise gewinnt man eine genügende Zahl sicherer Anhaltspunkte zur Localisation auf der Hirnoberfläche.

Nach Kocher's Untersuchungen liegt der obere Pol des sagittalen Meridians im obersten Punkte der vorderen Centralwindung vor

dem Sulcus centralis seu Rolando; der Schnittpunkt des vorderen schrägen Meridians mit der Aequatoriallinie liegt am vorderen Ende der Sylvischen Spalte, er entspricht also der Einbuchtung zwischen Stirn- und Schläfelappen des Gehirns. Der Schnittpunkt des hinteren schrägen Meridians und der Aequatoriallinie trifft die Grenze zwischen Schläfelappen und Hinterhauptshirn; er liegt 1 cm unterhalb des Randes, welcher Aussen- und Unterfläche des Hirns scheidet. Die Schräglinie entspricht am Kreuzungspunkte mit dem Sagittalmeridiane der Spitze der Sutura lambdoidea und der Fissura parieto-occipitalis des Gehirns. Der Schnittpunkt der Schräglinie mit der Aequatoriallinie trifft das vordere Ende der ersten Temporalfurche. Der vordere Drittelpunkt des Sagittalmeridians entspricht am Schädel dem Punkte, wo die Sagittalnaht und die Coronarnaht sich berühren und der Grenze zwischen dem Fusse der ersten Stirnwindung und den vorderen Partien des Hirns.

Ausser den angeführten Punkten lassen sich selbstverständlich noch eine Menge anderer durch das Schenk'sche Instrument bestimmen. Die Centren der Hirnrinde können auf diese Weise localisirt werden, so dass man an der Aussenfläche des Schädels die Stelle findet, an welcher in einem speciellen Falle je nach den vorhandenen Herdsymptomen das Cavum cranii eröffnet werden muss. Ich führe hier, genau nach Horsley's und Kocher's Angaben, die wichtigsten Trepanirungspunkte für die Centren der Hirnrinde an. Dieselben sind so berechnet, dass man sie durch das Aufsetzen einer Trepankrone, also durch eine verhältnissmässig kleine Oeffnung erreichen kann. In neuester Zeit, seitdem die temporäre Schädelresection in Aufnahme gekommen ist, kommt man mehr und mehr zu der Ueberzeugung, dass es zweckmässiger ist, das Schädelcavum durch die Bildung eines grossen Weichtheilknochenlappens zu eröffnen und dadurch genügenden Raum für den eigentlichen operativen Eingriff am Hirne zu gewinnen, als sich mit der kleinen Trepanlücke zu begnügen. In der That unterliegt es eigentlich gegenwärtig keinen Schwierigkeiten mehr, eventuell die Hälfte des Schädeldaches aufzuklappen und nach vollendeter intracranieller Operation wieder mit der Umgebung zu vereinigen.

§. 176. Um das Centrum für die untere Extremität freizulegen setzt man die Trepankrone unmittelbar nach aussen von dem Pole des Sagittalmeridianes auf und zwar zunächst der Mittellinie für die peripheren (Hallux), etwas weiter nach vorne und aussen, hinter dem oberen Drittelpunkte des vorderen schrägen Meridians, für die centralen Partien der Extremität (Hüfte). Die Centren für die obere Extremität findet man unmittelbar nach aussen von den Centren der unteren Extremität, zwischen oberem und unterem Drittelpunkte des vorderen schrägen Meridians, und zwar entspricht der obere Theil der Schulter und dem Ellbogen, der untere dem Handgelenke, den Fingern und dem Daumen. Noch etwas mehr nach abwärts hinter dem mittleren Drittel des vorderen schrägen Meridians in der ganzen Breite beider Centralwindungen kommt man auf das Centrum für den Lidschluss der contralateralen Seite; hinter dem untersten Drittel des vorderen schrägen Meridians liegt das Centrum für die contralaterale Hebung und Zurückziehung des Mundwinkels und das Centrum für Larynx und Pharynx, für Kau- und Schluckbewegungen und Oeffnen des Mundes. Nach vorne vom

oberen Drittelpunkte des vorderen schrägen Meridians befindet sich das Centrum für die Bewegungen des Kopfes und der Augen nach der entgegengesetzten Seite. Vor der Mitte des untersten Drittels des vorderen schrägen Meridians liegt die Stelle, deren Läsion motorische Aphasie zur Folge hat; unter der hinteren Hälfte des unteren Drittels der Schräglinie der Herd für auditive Aphasie; unter dem unteren Drittelpunkte des hinteren schrägen Meridians derjenige für visuelle Aphasie und nach hinten von dem Durchschnittspunkte des hinteren schrägen Meridians und der Aequatoriallinie, nach oben von letzterer, die Stelle des psychischen Sehens, der Seelenblindheit. Das Centrum für die Rumpfmuskeln kann man erreichen in der vorderen Hälfte des Abschnittes des Sagittalmeridians zwischen dem vorderen Drittelpunkte und dem Pole; es liegt unmittelbar neben der Medianlinie auf der medialen Fläche des Gehirns; das Centrum für centrales Sehen (resp. Hemianopsie) vor der oberen Hälfte des Abschnittes des Sagittalmeridians, welcher sich zwischen dessen hinterem Endpunkte und dem Anfange der Schräglinie befindet.

Wenn durch eine der eben beschriebenen Messungen die Stelle gefunden ist, an der trepanirt werden soll, so führt man einen einfachen Längsschnitt durch die Weichtheile und zwar stets in der Richtung eines Meridians, d. h. senkrecht gegen den Scheitel aufsteigend, weil die Gefässe und Nerven, welche von unten nach aufwärts ziehen, auf diese Weise am Besten geschont werden, — oder wenn diess nicht genügt, so formirt man einen Lappen mit dem Stiele nach abwärts und mit der breiten abgerundeten Spitze nach aufwärts gerichtet. Die Schnitte dringen sofort bis auf den Knochen ein; das Periost wird in Verbindung mit den Weichtheilen zurückgeschoben — an den Nähten muss es durchschnitten werden — und dann die Schädelhöhle mittelst Trepans oder Meissels eröffnet, wobei die Dura mater nicht verletzt werden darf. Dann wird dieselbe gespalten und die durchschnittenen Gefässe sofort unterbunden. Soll eine Partie der Rinde entfernt werden, so müssen auch die sichtbaren Gefässe an der Hirnoberfläche zuerst unterbunden werden, was am Besten durch Umstechen mittelst einer feinen, mit einem dünnen Catgutfaden armirten Nadel geschieht. Nach Beendigung der intracraniellen Operation wird die Blutung sorgfältig gestillt und erst wenn man derselben sicher ist, das ausgemeisselte Knochenstück, resp. die Tabula externa mit dem Perioste reponirt und der Verband angelegt.

§. 177. Die Freilegung des Sinus durae matris. Wenn man nicht direct auf die Sinus eindringen will, so vermeidet man bei der Trepanation die betreffenden Stellen grundsätzlich.

Der Sinus longitudinalis superior kann rechts von der Mittellinie (dem sagittalen Meridiane) freigelegt werden. Der Sinus transversus ist viel öfter Gegenstand eines operativen Eingriffes, weil in demselben Thrombose und Eiterung durch Uebergreifen der Entzündung bei Ostitis media relativ häufig vorkommen. Allerdings wird die directe Freilegung des Sinus transversus seltener vorgenommen, als die Eröffnung desselben bei Gelegenheit der später zu beschreibenden Trepanation des Warzenfortsatzes, wenn man wahrnimmt, dass der entzündliche Process bereits über die Cellulae mastoideae vorgedrungen ist.

Um den Sinus transversus zu erreichen (Kocher), sucht man den hervorragendsten Punkt der Basis des Warzenfortsatzes auf, welcher sich nach hinten von dem Rande der Ohrmuschel erhebt. Eine Fingerbreite über demselben liegt das kammartig schräg nach hinten emporsteigende Ende der Linea temporalis. Zwischen dieser Kante und dem hervorragendsten Punkte des Warzenfortsatzes befindet sich an der Innenseite der Sinus transversus, und er kann entlang dem Processus mastoideus noch eine Strecke weit nach abwärts verfolgt werden. Die Weichtheile werden nun entlang dem hinteren Rande der Ohrmuschel bis auf den Knochen durchschnitten, das Periost abgehebelt und der hintere Wundrand etwas nach rückwärts gezogen. Dann meisselt man direct unterhalb des Endtheiles der Linea temporalis das Schläfebein durch, worauf sofort die Wand des Sinus transversus freiliegt. Es ist wichtig zu wissen, dass der Sinus unmittelbar an der Innenwand des Knochens anliegt, damit man ihn nicht bei Eröffnung der Cellulae mastoideae (vide später) zufällig verletze.

Freilegung des Kleinhirns. Um dasselbe zu erreichen schneidet man in querer Richtung längs der Linea nuchae superior und unterhalb derselben, hinter dem Warzenfortsatze, bis auf den Knochen ein. Die Insertionen der Nackenmuskulatur, das hintere Ende des M. sternocleidomastoideus, des M. splenius und M. longus capitis werden sammt dem Perioste abgehebelt nach abwärts gezogen, und die Trepanation wird hinter dem Proc. mastoideus vorgenommen. Der N. occipitalis minor wird durchschnitten, der N. occipitalis major und die Arter. occipitalis werden mit den Weichtheilen nach abwärts verlagert (Kocher). Handelt es sich nur um eine Explorativtrepanation des Kleinhirns, so kann man nach Barker 31 mm hinter und 25 mm unter dem Centrum des äusseren Gehörgangs den Stachel des Trepans aufsetzen und von da aus mit einem feinen Troicart in die Substanz des Kleinhirns vordringen.

§. 178. Die Freilegung der Arteria meningea media. Die Zerreissung oder Anbohrung der Arteria meningea media giebt am Häufigsten Anlass zur Entstehung arterieller Blutergüsse zwischen der inneren Schädelwand und der Dura mater (subdurale Hämatome).

Gewöhnlich findet sich das Extravasat in der mittleren Schädelgrube (Haematoma medium seu temporo-parietale), seltener in der hinteren Schädelgrube unter dem Tuber parietale (Haematoma posticum seu parieto-occipitale) und am seltensten in der vorderen, unter dem Tuber frontale (Haematoma anticum seu fronto-temporale, Krönlein), und zwar hängt die Localisation dieser Blutergüsse ab von dem Sitze der Continuitätstrennung an der Art. meningea media, welche entweder den Stamm oder den hinteren oder den vorderen Ast derselben betrifft. Bisweilen existiren auch mehrere Verletzungen des Gefässes und dann kommt es meistens zu diffusen Hämatomen, welche sich über die ganze Oberfläche der betreffenden Hälfte des Schädels ausbreiten.

Um den Stamm der Arteria meningea media freizulegen, muss die Schädelhöhle in der Mitte der Schläfengrube eröffnet werden, senkrecht über der höchsten Vorwölbung des Jochbogens, entsprechend der Nahtverbindung zwischen Jochbein und Schläfebein, und zwar an der Stelle, wo sich eine 3 cm oberhalb des Jochbogens und parallel zu demselben gezogene Linie mit einer 2 cm hinter dem aufsteigenden (sphenofrontalen) Fortsatze des Jochbeins gezogenen senkrechten Linie

schneidet (v. Esmarch). Nach P. Vogt bestimmt man die Stelle, wo trepanirt werden soll, dadurch, dass man eine horizontale Linie zwei Querfinger oberhalb des Jochbogens und eine senkrechte daumenbreit hinter dem aufsteigenden Fortsatze des Jochbeines zieht; wo beide Linien sich schneiden, entstehen vier rechte Winkel und in dem hinteren oberen derselben setzt man die Trepankrone auf (vergl. pag. 207, Fig. 33 *a*).

Soll die Arter. meningea media bei unverletztem Schädel freigelegt werden, so umschneidet man oberhalb des Jochbogens einen grossen zungenförmigen Weichtheillappen, dessen untere Peripherie dem oberen Rande des vorderen Antheiles des Arcus zygomaticus entspricht, — tiefer darf der Schnitt nicht herabgehen, um die Zweige des N. facialis nicht zu verletzen — und dessen Stiel nach aufwärts gerichtet ist. Die gesammten Weichtheile werden mit dem Perioste vom Knochen abgehebelt und mittelst eines scharfen Hakens nach aufwärts gezogen;

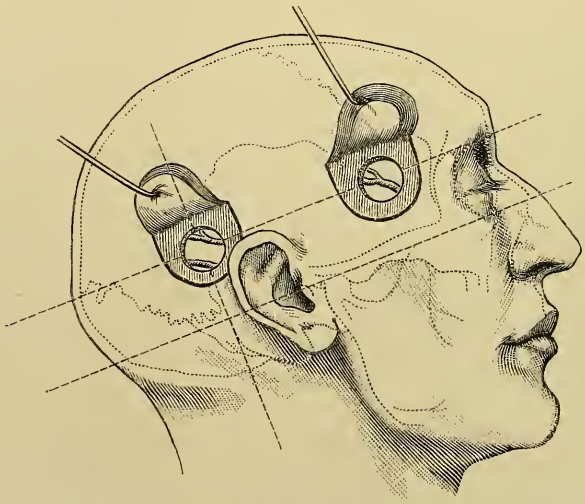

Fig. 32. Trepanation zur Freilegung der Art. meningea media nach Krönlein.

dann dringt man durch die Schädelwand entweder mit dem Trepan oder dem Meissel ein. Die Arteria meningea media ist in die Dura mater eingebettet; mit einer stark gekrümmten Nadel, die mit einem Seiden- oder Catgutfaden armirt ist, umsticht man sie und unterbindet sie doppelt; hierauf wird das angesammelte Blut entleert, die Wundhöhle drainirt und ein Theil derselben vernäht. Wenn man an der Trepanationsstelle keinen Bluterguss findet, so soll man zunächst eine leicht gekrümmte Hohlsonde oder einen Tubencatheter zwischen Knochen und Dura mater vorschieben und sehen, ob man nicht auf diese Weise den Extravasationsherd findet. Die angeführte Methode hat aber den Nachtheil, dass sie nur einen Theil der Arterie, nämlich nur den vorderen Ast derselben freilegt. Wenn man den hinteren Ast erreichen will, dessen Verletzung zur Entstehung der sog. hinteren Hämatome Veranlassung giebt, so muss man unter dem Tuber parietale trepaniren.

Krönlein giebt folgende Vorschrift zur Aufsuchung beider Aeste

der Arterie an: Man ziehe eine Linie durch den Supraorbitalrand nach hinten parallel zur Horizontallinie des Kopfes, d. h. zu einer Linie, welche den unteren Augenhöhlenrand mit dem Meatus auditor. verbindet (vergl. pag. 206, Fig. 32). Die erstgenannte Linie entspricht dem Niveau der beiden Trepanlöcher, für den vorderen und für den hinteren Ast der Arterie: das vordere liegt 3—4 cm hinter dem Processus zygomaticus des Stirnbeines; das hintere wird gefunden, indem man unmittelbar hinter dem Processus mastoideus eine Senkrechte auf die erwähnte, der Horizontallinie parallele Linie zieht. An dem Kreuzungspunkte beider, etwas oberhalb und hinter dem oberen hinteren Rande der Ohrmuschel, setzt man die Trepankrone auf. Eine andere Methode giebt Kocher an: schräger Schnitt von der Stirn-Jochbeinverbindung bis zum hintersten Ende des Jochbogens und von da nach hinten und aufwärts; nach

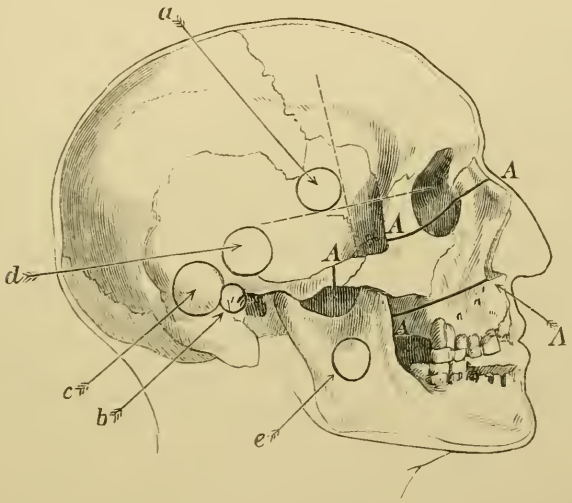

Fig. 33. Trepanation: *a* zur Freilegung der Art. meningea media nach P. Vogt, *b* des Antrum mastoideum, *c* zur Freilegung des Sinus transversus, *d* zur Punction des Seitenventrikels und zur Freilegung des otitischen Hirnabscesses, *e* zur Freilegung des Nervus alveolaris infer. *AAAAA* Durchtrennungslinie der Knochen bei der temporären Resection des Oberkiefers nach v. Langenbeck.

Spaltung der Fascia temporalis und Ligatur der Art. temporal. superfic. dringt man am hinteren Rande des Musc. temporalis auf den Knochen ein, spaltet das Periost und löst es sammt dem Muskel nach vorne zu ab. An der nun freigelegten Stelle der Schläfenbeinschuppe ist der Knochen sehr dünn; er kann hier mit dem Trepane durchbohrt und dann mit dem Meissel weiter abgetragen werden, so dass man die beiden Aeste der Meningea media gleichzeitig trifft.

§. 179. Trepanation des Warzenfortsatzes. Eine der wichtigsten Operationen am Schädel, indicirt bei Eiterungen, welche sich aus der Paukenhöhle in das Antrum und die Cellulae mastoideae fortgepflanzt haben. Vor Allem sind es die Fälle von vernachlässigter Otitis media chronica, bei welchen sich durch Stagnation des stinkenden Eiters eine Periostitis am Warzenfortsatze entwickelt, die unter

den Symptomen einer phlegmonösen Schwellung hinter der Ohrmuschel beginnt, und nicht selten durch den Knochen hindurch auf dessen innere Fläche, resp. auf die Dura mater übergreift, und Pachymeningitis, Basilarmeningitis, Thrombose und eitrige Phlebitis des Sinus transversus, Gehirnabscesse im Schläfelappen oder im Kleinhirn herbeiführt, je nach der Stelle, an welcher die Otitis auf den Warzenfortsatz übergegriffen hat. Leider wird die Eröffnung des Warzenfortsatzes noch immer viel zu selten vorgenommen oder man lässt die kostbare Zeit verstreichen und wartet, bis der Kranke im Coma daliegt, bevor man ihn dem Chirurgen zur Behandlung übergiebt.

Bei der Eröffnung des Antrum mastoideum hat man zu vermeiden eine unnöthige Perforation des Schädels, und die Verletzung des Sinus transversus und des Nervus facialis während seines Verlaufes durch das Schläfebein. Die Weichtheile über dem Warzenfortsatze werden parallel dem hinteren Rande der Ohrmuschel gespalten und sammt dem Perioste zurückgeschoben, so dass der Knochen freiliegt. Dann setzt man den Meissel nach hinten oben vom Meatus auditor. an der daselbst befindlichen Spina auf und dringt genau senkrecht von aussen nach innen vor, bis man in etwa 1½ cm Tiefe das Antrum mastoideum, von der Paukenhöhle aus die erste Etappe für die progressive Eiterung, eröffnet. Man erkennt diess sofort an dem Ausfliessen eines gewöhnlich dicken, grünlichen, stinkenden Eiters. Nun werden mit dem Hohlmeissel noch die nach abwärts und rückwärts gelegenen Cellulae mastoideae sämmtlich aufgebrochen. Man hüte sich, nach vorne gegen den knöchernen Gehörgang abzuweichen, um den Canalis facialis nicht zu lädiren. Das Antrum wird hierauf drainirt, die Wundhöhle lose mit Jodoformgaze tamponirt und zum grössten Theil offen gelassen.

Ist die Eiterung bereits in die Schädelhöhle vorgedrungen, so kann man sofort nach oben von der ursprünglichen Angriffsstelle für das Antrum die Schädelhöhle eröffnen: man gelangt dabei oberhalb der Basis der Felsenbeinpyramide an den hinteren Theil des Temporallappens, die gewöhnliche Localisationsstelle der aus Otitis entstandenen Gehirnabscesse. Die Explorativpunction des Schläfelappens lässt sich von einem Punkte 31 mm hinter und 50 mm über dem Centrum des äusseren Gehörganges ausführen (Barker). Daselbst kann auch der Seitenventrikel an seiner untersten Stelle eröffnet werden. Nachdem die Schädelhöhle aufgemeisselt und die Dura mater gespalten ist, sticht man zunächst eine lange Pravaz'sche Nadel oder einen feinen Explorativtroicart direct medialwärts ein, bis Cerebrospinalflüssigkeit zum Vorscheine kommt, dann zieht man die Nadel zurück, dringt in derselben Richtung mit einer geschlossenen Klemmzange vor, und erweitert die Oeffnung, um ein Drainrohr aus Kautschuk oder Glas einführen zu können. — Erweitert man die Schädellücke vom Antrum aus nach hinten, so gelangt man auf den Sinus transversus (vergl. pag. 205).

Wenn man bei schweren Hirnsymptomen nach Mittelohreiterung den Schädel eröffnet, den Schläfelappen punktirt, aber keinen Eiter aufgefunden hat, so suche man sofort den Abscess im Kleinhirn, wo man ihn mit grösster Wahrscheinlichkeit finden wird (Dean, Harrison). In jedem Falle von Hirnabscess nach Otitis media ist von einer einzigen Trepanöffnung aus die Untersuchung des Temporallappens und des

Cerebellum möglich, wenn man nach Dean einen Weichtheillappen mit unterer Basis hinter dem äusseren Gehörgange bildet, sofort den Knochen entblösst und nun eine Trepankrone (resp. die Pyramide des Trepans) 25 mm hinter und 6 mm über dem äusseren Gehörgange aufsetzt und den Schädel daselbst eröffnet. Es wird dadurch ein Theil des Sinus transversus und die Dura mater gerade über ihm freigelegt. Nun erweitert man die Trepanöffnung mittelst einer Knochenzange etwas weiter nach aufwärts, incidirt die Dura und punktirt zunächst den Schläfelappen, wie früher angegeben. Wenn man keinen Eiter daselbst findet, so nimmt man sofort noch etwa 8 mm von der hinteren und unteren Peripherie der Trepanöffnung weg, ebenfalls mit der Knochenzange, und sieht dann die ganze Breite des Sinus transversus und ein Stück der Dura mater unter demselben frei vor sich liegen. Letztere wird gespalten und das Kleinhirn punktirt. Ist nach Eröffnung der Dura mater die Existenz einer Meningitis wahrscheinlich, ohne dass man jedoch Eiter findet, so kann und soll man von der bestehenden Oeffnung aus direct den Seitenventrikel punktiren, indem man den Probetroikart gerade oberhalb des Sinus nach einwärts und etwas nach aufwärts zu einsticht. Die Drainage des Seitenventrikels ist in einem solchen Falle das einzige Mittel, um den in Folge des Exsudates der Meningitis bestehenden Hirndruck, an welchem der Patient zu Grunde geht, zu vermindern. Allerdings ist auch dieser Eingriff von sehr zweifelhaftem Erfolge. Die Symptome einer Thrombose des Sinus transversus sind an und für sich unbestimmt und können mit denen eines Hirnabscesses oder einer Meningitis verwechselt werden, oder es kann gleichzeitig bei einer Sinusthrombose ein Abscess oder eine Meningitis vorhanden sein. Desshalb soll auch der Sinus punktirt werden, um eventuell die Thrombose desselben festzustellen. Ist dieselbe nachgewiesen, dann muss der Sinus eröffnet werden, die Coagula werden ausgeräumt, die Höhle wird tamponirt und drainirt.

§. 180. Trepanation zur Punction der Gehirnventrikel. In manchen Fällen ist es indicirt, behufs Drainage die Seitenventrikel zu eröffnen. Ausser der eben angegebenen Punction des Seitenventrikels vom Schläfebein aus kann man auch von vorne oben her in denselben eindringen, was für die Drainage vortheilhafter zu sein scheint (Kocher), ohne die motorischen Centren für die untere Extremität zu verletzen. Zu diesem Zwecke legt man das Os parietale lateralwärts von dem vorderen Drittelpunkte des Sagittalmeridians und vor dem oberen Drittelpunkte des vorderen schrägen Meridians, $2\frac{1}{2}$—3 cm nach aussen von der Meridianlinie und nach hinten von der Sutura coronaria bloss und setzt daselbst eine Trepankrone von mindestens 4 cm Durchmesser (Horsley) auf. Es wird dadurch ein Stück der obersten und der mittleren Stirnwindung sichtbar. In der Furche zwischen denselben, $2\frac{1}{2}$—3 cm nach aussen von der Mittellinie, sticht man eine mindestens 6 cm lange Pravaz'sche Nadel nach hinten unten schräg in das Gehirn ein; wenn die Flüssigkeit nicht von selbst ausfliesst, so setzt man die Spritze an und aspirirt vorsichtig; ist der Ventrikel eröffnet, so wird ein 6 cm langes Drainrohr mittelst einer Klemmzange eingeführt, durch eine schlitzförmige kleine Hautöffnung nach Aussen geleitet, befestigt, und die Weichtheilwunde vollständig vernäht.

§. 181. Die Trepanation des Sinus frontalis ist in der Regel indicirt durch Eiterung in demselben. Bogenförmiger Schnitt bis auf den Knochen oberhalb des Augenbrauenbogens, wobei die Nn. frontalis und supraorbitalis und die gleichnamige Arterie getrennt werden. Das Periost wird in Verbindung mit den Weichtheilen abgelöst, der untere Wundrand nach abwärts gezogen, am inneren Ende des Arcus superciliaris wird die vordere Wand des Sinus mit dem Meissel in genügender Ausdehnung eröffnet, die Schleimhaut desselben gespalten und die Communication mit der Nasenhöhle nach stumpfer Durchbohrung durch Einlegen eines möglichst dicken Drainrohrs hergestellt. Man kann auch einen schwachgekrümmten Drainagetroikart von dem Sinus frontalis aus in den Pharynx durchstossen und ein

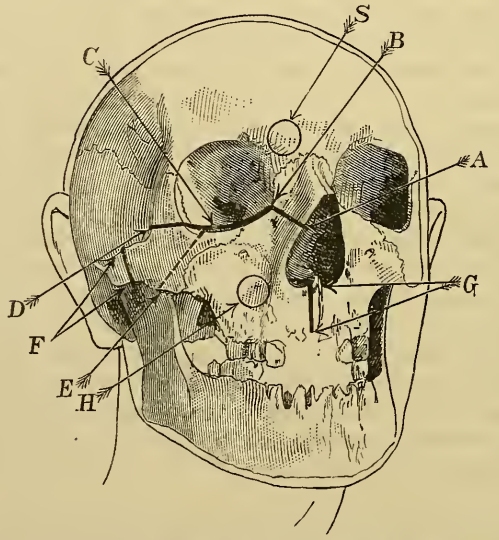

Fig. 34. Trepanation: *S* des Sinus frontalis; *H* des Antrum Highmori. — Resection des Oberkiefers. Die dunkle Linie *ABCDFG* bezeichnet die Durchtrennung der Knochen, die punktirte Linie *CE* die Durchsägung des Processus zygomaticus maxillae super.

Drainrohr einführen, welches hinter dem Gaumensegel hervorragen soll. Die ganze äussere Hautwunde wird dann durch die Naht geschlossen.

2. Resectionen am Gesichtsschädel.

§. 182. Resection des Oberkiefers. Die Operation wird entweder behufs Exstirpation des Knochens ausgeführt und zwar hauptsächlich wegen Caries und Nekrose oder Tumoren, welche auf andere Weise nicht zu beseitigen sind, oder als vorbereitender Act für eine andere Operation, um das Operationsfeld, den Nasenrachenraum, die Schädelbasis, die Flügelgaumengrube u. s. w. zugänglich zu machen: in diesem letzteren Falle macht man die temporäre Resection des Knochens. — Die totale Resection betrifft einen oder beide Oberkiefer, die partielle einen Theil des Knochens oder die symmetrischen Partien beider Seiten; am Häufigsten kommen Exstirpationen des Proc. alveolaris vor.

Die Totalexstirpation des Oberkiefers bedingt stets eine ziemlich starke Blutung, welche nicht nur an und für sich, sondern auch wegen der Gefahr des Einfliessens von Blut in die Luftwege Beachtung verdient. Man kann die prophylactische Unterbindung der Carotis externa ausführen, wodurch die Blutung allerdings vermindert, aber nicht ganz vermieden wird, weil eine Menge Verbindungen mit den Aesten der anderen Seite und mit denen der Art. carotis interna existiren. Die Unterbindung der Art. carotis communis ist wegen der häufig damit verbundenen Circulationsstörungen unbedingt zu unterlassen. Die prophylactische Tracheotomie und die Tamponade des Larynx ist nicht nothwendig. Der beste Schutz gegen das Einfliessen des Blutes in die Luftwege ist eine sachverständige und geübte Assistenz. Der Patient liegt auf dem Rücken mit stark erhöhtem Oberkörper, der Kopf wird in senkrechter Stellung fixirt, die Nase kann während der ersten Acte der Operation tamponirt werden; später vermeidet man das Einfliessen von Blut in die Mund- und Rachenhöhle dadurch, dass man den Kopf nach vorne überbeugen lässt. Oder man operirt nach E. Rose am hängenden Kopfe: der Patient wird so gelagert, dass sein Kopf, durch ein Kissen im Nacken unterstützt, über den Rand des Tisches nach hinten überstreckt ist und der Operateur dem Gesichte gegenüber sitzt. In dieser Stellung kommt die Nasenöffnung am Tiefsten zu liegen und das Blut läuft durch dieselbe ab, ohne in die Luftwege zu dringen. Anfangs ist die Blutung allerdings relativ stärker, aber sehr bald gleicht sich das aus.

Um die Narkose während der ganzen Dauer der Operation unterhalten zu können, vertauscht man, sowie der Patient chloroformirt ist, den Esmarch'schen Kork mit einem Metallrohr, welches man durch den Mund oder durch die Nase einführt und durch welches man mittelst eines Ballongebläses Luft, welche durch Chloroform gestrichen ist, direct in den Pharynx einleitet.

Eine ganz besondere Beachtung ist bei allen Resectionen am Gesichtsschädel den Hautschnitten zuzuwenden: abgesehen davon, dass der Ductus Stenonianus dabei geschont werden muss und dass die Narben möglichst wenig entstellend sein sollen, ist die Durchschneidung der Aeste des Nervus facialis sorgfältig zu vermeiden, weil sie Lähmung der Gesichtsmuskeln zur Folge hat. Die Richtung der Hautschnitte muss demnach stets so gewählt werden, dass dieselben radiär von der Parotisgegend aus verlaufen, gleich wie die Facialisäste selbst und der Ductus Stenonianus, oder aber man incidirt die Weichtheile längs der Mittellinie des Gesichtes.

Es ist eine allgemein bekannte Thatsache, dass die Oberkieferresection, trotzdem sie eine sehr blutige und anscheinend ausserordentlich eingreifende Operation ist, auffallend gut, oft ohne jegliche Reaction ertragen wird.

§. 183. Totale Resection eines Oberkiefers. Es existiren eine Menge von Methoden, nach welchen die Weichtheile des Gesichtes durchtrennt werden sollen. Sie verfolgen sämmtlich den Zweck, dem Operateur eine möglichst freie Zugänglichkeit zu den knöchernen Partien zu verschaffen und gleichzeitig das Zurückbleiben einer functionell störenden und entstellenden Narbe zu vermeiden. Auf

Fig. 35 sind einige Typen von Hautschnitten zur Oberkieferresection dargestellt, die jedoch keineswegs alle angegebenen Methoden erschöpfen und auch nicht alle gleich vortheilhaft sind. Als die zweckmässigsten Schnitte sind zu empfehlen der Medianschnitt Dieffenbach's, der Schnitt O. Weber's und der v. Langenbeck's, welche alle drei eine sehr geringe Entstellung zur Folge haben.

Der Dieffenbach'sche Medianschnitt giebt entschieden den meisten Raum. Ich pflege ihn, wie Kocher, insoferne einigermaassen zu modificiren, als ich die Nase nicht in der Mittellinie spalte, sondern an der kranken Seite von der Apertura pyriformis ablöse. Der Schnitt beginnt in der Höhe des inneren Augenwinkels, an der Vereinigungsstelle von Nasenbein und Oberkiefer, wird etwas schräg längs der Apertura pyriformis nach abwärts geführt bis zum Rande des Nasen-

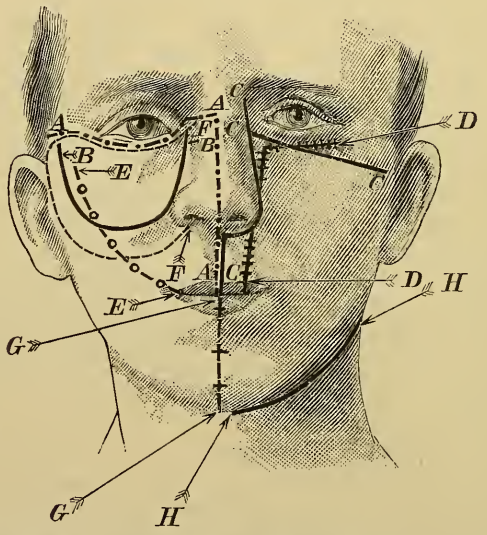

Fig. 35. *A—F* Hautschnitte für die Resection des Oberkiefers. *A— · — · —A* nach Dieffenbach. *B—B* nach v. Langenbeck. *C—C—C* nach Kocher. *D*⊣⊣⊣*D* nach Böckel und Nélaton. *E*o—o—o*E* nach Velpeau. *F— — — F* Weichtheilschnitt zur temporären Resection des Oberkiefers nach v. Langenbeck. *G—H* Hautschnitte für die Resection des Unterkiefers. *G* + + + *G* mit Spaltung der Unterlippe. *H—H* mit Incision längs des Kieferrandes.

flügels; von da zieht er im rechten Winkel dicht unter dem Nasenloche nach einwärts bis zum Rande der Nasenscheidewand und von da im rechten Winkel nach abwärts durch die Oberlippe dicht neben dem Philtrum. Wenn diess nicht ausreicht, so fügt man noch einen queren Schnitt hinzu, der vom oberen Endpunkte des zuerstgenannten etwas unterhalb des unteren Augenhöhlenrandes und parallel mit demselben nach aussen zieht bis an das Jochbein. Diese letztere Incision schont die Facialisäste, weil sie zwischen dem unteren und dem oberen Gebiete des Nerven liegt (Kocher). Sämmtliche Schnitte werden rein und mit scharfen Ecken sofort bis auf den Knochen geführt und der ganze Weichtheillappen, wenn möglich mit dem Perioste, vom Oberkiefer abgehoben und nach aussen geschlagen. Dabei wird der Nervus infraorbitalis hart am Foramen infraorbitale durchgeschnitten. Indem ein

Assistent den Daumen in die Mundhöhle einführt und den Lappen an seiner Basis umfasst, comprimirt er die durchschnittenen Gefässe, welche sofort unterbunden oder torquirt werden. Nun beginnt die Durchtrennung der knöchernen Verbindungen des Oberkiefers, zumeist mit dem Meissel und der Knochenzange; manche Operateure bevorzugen die Stich- oder die Kettensäge. Zuerst wird der knorpelige Nasenflügel von der Apertura pyriformis abgelöst; dann wird am oberen Theile der Apertura pyriformis der Stirnfortsatz des Oberkiefers sammt Nasenbein, das Thränen- und Siebbein durchmeisselt; dann wendet man sich nach aussen und durchtrennt den Boden der Orbita bis zum hinteren Ende der Fissura orbitalis inferior, während die Weichtheile der Orbita abgehoben, durch ein breites Raspatorium nach oben gedrängt und geschützt werden. Jetzt wird entweder die Verbindung zwischen Oberkiefer und Jochbein an der Grenze des ersteren durchtrennt, indem man von der Fissura orbitalis inferior direct nach vorne und unten durchmeisselt oder es wird das Jochbein selbst mit resecirt. Zu diesem Zwecke trennt man von der Fissura orbit. inferior nach aussen den Proc. frontalis des Jochbeines und dann den Jochbogen selbst von dem oberen einspringenden Winkel hinter dem Stirnfortsatze nach abwärts; dabei muss der M. temporalis und der Rand des Masseter dicht am Knochen abgelöst werden. Jetzt lässt man den Mund weit öffnen und durchschneidet in der Medianlinie, resp. an der Grenze der erkrankten Partie, die Schleimhaut des Alveolarfortsatzes und des ganzen knöchernen Gaumens, und spaltet den weichen Gaumen an seiner Ansatzstelle quer durch, was mit dem Thermocauter geschehen kann. Zwischen den Schneidezähnen, in der Medianlinie, setzt man einen Meissel in sagittaler Ebene auf und durchtrennt die Verbindung der beiden Oberkiefer und den knöchernen Gaumen. Das Septum narium bleibt dabei an der gesunden Seite hängen. Dieser Theil der Operation kann auch mit der Stichsäge ausgeführt werden, welche man, nach Extraction eines Schneidezahns, in den unteren Nasengang ein- und nach der Mundhöhle zu durchführt.

Jetzt hängt der Oberkiefer noch an seiner knöchernen Verbindung mit dem Processus pterygoideus am Keilbeine und an den Weichtheilen der Wangenschleimhaut, den Mm. buccinator, pterygoideus externus und internus. Bei stark retrahirtem Lappen löst man die Weichtheile mit dem Raspatorium ab, fasst sofort die blutenden Gefässe von aussen und schlägt zuletzt mit dem von aussen aufgesetzten Meissel den Proc. pterygoideus durch oder bricht den Oberkiefer von ihm ab, indem man ihn gewaltsam herausdreht. Dieser letzte Act der Operation muss rasch gemacht werden, weil man dabei unvermeidlich mehrere Aeste der Art. maxillaris interna durchreisst, deren Blutung durch Tamponiren der Wundhöhle vorläufig gestillt wird. Gewöhnlich ist der Patient bei den letzterwähnten Manipulationen halb aus der Narkose erwacht; man entfernt das Blut aus der Mund- und Rachenhöhle und lässt wieder etwas Chloroform einathmen, dann erst vollführt man die Unterbindung jener Gefässe, welche durch die Tamponade provisorisch comprimirt worden waren, kneipt etwa hervorstehende Knochensplitter ab, säubert die ganze Höhle und schreitet zum Verschlusse der Weichtheilwunde.

Wenn es möglich ist, werden zuerst die Ränder der Schleimhaut des harten und weichen Gaumens mit denen der Wangenschleimhaut ver-

näht und dadurch ein wenn auch nicht vollständiger Abschluss zwischen Nasen- und Mundhöhle erzielt. Dann wird die eigentliche Wundhöhle mit langen Streifen von Jodoformgaze oder mit einem Jodoformdochte tamponirt; deren Enden werden durch das Nasenloch nach aussen geleitet. Hierauf wird die Schleimhaut der Oberlippe exact vernäht und Nasenflügel und Wangenlappen an Ort und Stelle gebracht, so dass die Winkel der Schnitte genau in einander passen. Endlich werden die tiefen und oberflächlichen Hautnähte angelegt, die Schleimhautwunden in der Mundhöhle mit Jodoform bestäubt, an den Stellen, wo die Wundhöhle nicht abgeschlossen ist, werden vom Munde aus Streifen von klebender Jodoformgaze eingeführt und von aussen ein leichter Compressivverband applicirt. Die Tamponade bleibt ein paar Tage unberührt, bis sich die Streifen oder Dochte leicht unter Ausspülen entfernen lassen. Für die fernere Behandlung genügt dann das Einführen eines losen Jodoformgazestreifens.

Ganz auf die eben beschriebene Weise können auch beide Oberkiefer resecirt werden (zuerst von Heyfelder ausgeführt).

Dabei kann man den Schnitt von Velpeau (vergl. pag. 212, Fig. 35 *E*∘–∘–∘*E*) benutzen, indem man von beiden Mundwinkeln aus die Wangen in einem nach unten und aussen convexen Bogen spaltet, alle Weichtheile des Gesichtes im Zusammenhange nach aufwärts zu vom Knochen abpräparirt und dann von dem Jochbeinfortsatze der einen Seite durch die Orbita und die Nasenwurzel in die Orbita der anderen Seite hinein und dann durch den anderen Jochbeinfortsatz hindurch sägt; der Gaumen braucht nicht durchsägt zu werden.

§. 184. Die temporäre Resection eines Oberkiefers nach v. Langenbeck besteht darin, dass man den Oberkiefer im Zusammenhange mit dem Weichtheillappen aus seinen Verbindungen löst, um ihn umklappen zu können und auf diese Weise sich Zugang zu den tiefer gelegenen Theilen zu schaffen; sie ist indicirt besonders zur Exstirpation von Tumoren an der Schädelbasis, von Retromaxillartumoren, Nasenrachenpolypen u. s. w. Nach Vollendung der eigentlichen Operation wird der Oberkiefer in seine frühere Lage zurückgebracht und daselbst durch exacte Naht der Weichtheile fixirt. Er heilt ohne Schwierigkeit wieder fest. Nach v. Langenbeck verfährt man auf folgende Weise: Man schneidet, unterhalb des inneren Augenwinkels beginnend, längs des unteren Orbitalrandes nach aussen bis über den Processus frontalis des Jochbeines; von da wird der Schnitt im Bogen nach abwärts über den vorderen Theil des Jochbeines und von da wieder medialwärts längs des unteren Randes des Jochbogens quer über die Wange bis zur Insertion des knorpeligen Nasenflügels an die Apertura pyriformis geführt. Dadurch erhält man einen zungenförmigen Lappen, dessen Stiel und Ernährungsbrücke an der Nasenseite liegt. Die Schnitte dringen sofort bis an den Knochen ein, der Masseter wird vom Jochbeine abgelöst. Dicht unterhalb des Ursprunges des Jochbogens am Jochbeine wird ein Elevatorium nach innen und hinten längs des Oberkiefers in die Fossa pterygopalatina eingestossen, und indem man seinen Griff nach aussen senkt, dringt man mit der Spitze durch die seitliche Wand in die Nasenhöhle vor, bis man dieselbe mit dem Zeigefinger von der Rachenhöhle aus fühlt. In den auf

diese Weise gebildeten Canal wird die Stichsäge mit den Zähnen nach oben gerichtet, eingeführt und die Knochen, vom Jochbogen angefangen, längs der oberen Peripherie des Weichtheilschnittes durchsägt. Dann zieht man die Säge zurück, setzt sie wieder in den Stichcanal ein, aber mit nach abwärts gerichteten Zähnen und durchsägt nun die Knochen längs der unteren Peripherie des Weichtheilschnittes bis in die Nasenhöhle. Jetzt kann man den Oberkiefer mittelst des in die Fossa pterygopalatina eingesetzten Elevatoriums heraushebeln und ihn nach innen klappen, wobei die noch bestehenden knöchernen Verbindungen mit dem Stirn- und Nasenbeine eingebrochen werden. Nun ist der Zugang in die Tiefe frei. Statt des v. Langenbeck'schen Schnittes kann man auch den früher beschriebenen modificirten Dieffenbach'schen Medianschnitt ausführen, nur werden dabei die Weichtheile nicht vom Knochen abgelöst und der Schnitt längs des unteren Augenhöhlenrandes reicht nicht so weit nach aussen, dass er den Proc. frontalis des Jochbeines freilegt, sondern man führt einen eigenen kleinen Schrägschnitt in der Verlängerung der Augenspalte lateralwärts vom äusseren Augenwinkel auf den Knochen. Von hier aus durchmeisselt man schräg von aussen oben nach innen unten den Proc. frontalis des Jochbeines bis zur Fissura orbitalis inferior, während man den Körper des Jochbeines von dem Ende des dem Infraorbitalrande parallelen Schnittes aus durchtrennt. Dann wird der Knochen nach aussen geklappt. Hiedurch wird mehr Raum geschaffen als durch die v. Langenbeck'sche Methode.

Die osteoplastische Resection beider Oberkiefer nach Kocher. Die betreffende Operation wurde am Lebenden zum ersten Male wegen eines recidivirenden Sarkoms ausgeführt und zwar war der Zweck derselben, die hinteren Theile des Nasenraumes und den ganzen Rachen möglichst frei zugänglich zu machen, geradeso wie behufs Exstirpation der Zunge und des Bodens der Mundhöhle der Unterkiefer temporär resecirt und auseinandergeklappt wird. Die Operation wird in Zukunft allerdings nicht häufig ausgeführt werden, allein es unterliegt keinem Zweifel, dass sie das Bürgerrecht als therapeutischer Eingriff in der modernen Chirurgie vollständig verdient. Indicirt ist sie als Voroperation zur Entfernung von Tumoren der Schädelbasis, vielleicht auch der Halswirbelsäule, deren Exstirpation sonst als unmöglich oder wenigstens als gänzlich aussichtslos gelten müsste. Die Operation wird nach Kocher am hängenden Kopfe ausgeführt. Zunächst wird die Oberlippe vom linken Nasenloche aus nach abwärts gespalten, dann trennt man die Schleimhaut an der oberen Umschlagstelle über dem Alveolarrande in querer Richtung bis auf den Knochen, längs der beiden Kieferhälften. Die Blutung wird durch temporäre Tamponade gestillt. Nun setzt man den Meissel zuerst am linken Oberkieferkörper, der Höhe der Spina nasalis entsprechend, in der Horizontalebene auf und durchmeisselt oberhalb des Processus alveolaris den Oberkieferkörper in querer Richtung; dasselbe geschieht dann auf der rechten Seite. Abermals Hämostase durch Compression und Tamponade; hierauf folgt die Spaltung des Processus alveolaris und des knöchernen Gaumens in der Medianlinie: rechts und links setzt man kräftige scharfe Haken in die beiden unteren Hälften des Oberkiefers ein und zieht sie energisch aus einander. Dabei werden die Highmorshöhlen beider Seiten eröffnet

und ihre vordere Wand infrangirt, während die Processus pterygoidei nicht nothwendiger Weise gebrochen zu werden brauchen. Die Schleimhaut des Bodens der Nasenhöhle wird, wenn sie nicht eingerissen ist, längs des Vomer bis nach rückwärts durchschnitten, der Vomer wird nach der rechten Seite hin abgedrängt, die Nasenmuscheln entfernt; auch der weiche Gaumen muss wohl in der Regel längs der Medianlinie gespalten werden. Durch das Auseinanderklappen der beiden Oberkieferhälften gelingt es, ohne eine andere äusserlich sichtbare Verletzung als die Incision durch die Oberlippe vom Nasenloche nach abwärts, die ganze Nasenhöhle, den Nasenrachenraum, die Schädelbasis und das Dach der Nasenhöhle aufs Beste zu übersehen, so dass eine Operation an der Schädelbasis z. B. mit vollster Sicherheit ausgeführt werden kann.

Die definitive Blutstillung wird ebenfalls durch Compression ausgeübt; wenn sie vollendet ist, so reponirt man die temporär dislocirten Knochen und Weichtheile, vereinigt zunächst die Knochen durch Drahtsuturen, dann werden die Schleimhauträuder des weichen und harten Gaumens, dann die Incision längs der Processus alveolares und zum Schlusse die Oberlippe durch tiefgreifende und oberflächliche Seidennähte vereinigt. Das functionelle Resultat der Kocher'schen Operation war ein ausgezeichnetes: die Heilung erfolgte ohne jede Spur von Entstellung und ohne Störung der Bewegungen des Gesichtes, der Gaumen- und Pharynxmuskulatur und ihrer Function.

§. 185. Partielle Resectionen des Oberkiefers. a) Resection des Alveolarfortsatzes. Gewöhnlich handelt es sich um Geschwülste (Epulis), welche mit einem Stücke des Alveolarfortsatzes exstirpirt werden sollen. Durch Abziehen der Oberlippe und der Wange macht man die betreffende Stelle sichtbar, spaltet die Insertion der Wangenschleimhaut und das Zahnfleisch an der Innenseite durch zwei dem Alveolarrande parallele Incisionen, schiebt die Schleimhaut sammt Periost zurück, zieht je nach Bedarf die beiden, das zu entfernende Stück begrenzenden Zähne aus und exstirpirt dasselbe mittelst des Meissels oder der Knochenzange. Soll ein weit nach hinten gelegenes Stück des Processus alveolaris resecirt werden, so schafft man sich Raum durch Spaltung der Oberlippe in der Medianlinie und Ablösung der Lippenhälfte und der Wange vom Oberkiefer. Hierauf kann der Knochen auch mit der Stichsäge abgetragen werden. — Indem man die Schleimhaut an der Umschlagstelle vom Zahnfleische zur Oberlippe trennt, das knorpelige Nasengerüst von der Apertura pyriformis ablöst und das Septum trennt, kann man den ganzen, Nase und beide Wangen umfassenden Lappen bis zu den Augen nach vorne umschlagen (Rouge) und so die Nasenhöhle von vorne zugänglich machen.

b) Resection der vorderen Wand des Antrum Highmori. Bei Geschwülsten, namentlich aber bei chronischem Hydrops oder Empyem des Antrum, handelt es sich zuweilen um breite Eröffnung desselben. Man incidirt die Schleimhaut der Wange an ihrer Umschlagstelle auf den Oberkiefer, löst sie vom Knochen ab und durchstösst die dünne vordere Wand des Antrum mit einem spitzen Trokart und trägt dann von der Oeffnung aus den Knochen mit der Knochen-

zange ab. Zur Drainage des Antrum genügt eine kleinere Oeffnung, die sich zuweilen durch die Alveole eines fehlenden oder eines ad hoc extrahirten Zahnes (3. oder 4. Backenzahn in der Regel) herstellen lässt. Statt von vorne lässt sich die Eröffnung des Antrum auch vom unteren Nasengange aus (Mikulicz) mittelst eines eigenen gekrümmten Stilets ausführen. Man führt dasselbe in die Nase ein, dreht es mit der Spitze nach auswärts, so dass dieselbe um den Rand der unteren Nasenmuschel herumkommt, durchbohrt die innere Wand der Höhle und erweitert die Oeffnung durch schabende Bewegungen.

c) Partielle temporäre Resection des Oberkiefers, um die Nasenhöhle und die Highmorshöhle zugänglich zu machen. Der Hautschnitt beginnt an der unteren Grenze des Nasenloches, zieht um den Nasenflügel herum nach aufwärts bis neben den inneren Augenwinkel und von da nach aussen unterhalb des Infraorbitalrandes bis zum Jochbeine (wie bei der totalen Oberkieferresection). Zuerst werden die Verbindungen des Nasenbeines und des Processus frontalis des Oberkiefers mit dem Stirnbeine durchmeisselt, dann das Thränenbein und die Orbitalplatte des Siebbeines bis zur Fissura orbitalis inferior mit der Knochenzange durchschnitten. Der untere Rand der Apertura pyriformis wird freigelegt, und von da aus mit dem Meissel die mediale und die vordere Wand des Antrum bis zum Canalis infraorbitalis getrennt. Von dem infraorbitalen Hautschnitte aus wird dann die Orbitalplatte des Oberkiefers entlang dem Canalis infraorbitalis nach rückwärts durchmeisselt, worauf sich der Knochen mit dem Weichtheillappen nach aussen klappen lässt und die Nasenhöhle sammt Antrum freiliegt. Schliesslich wird Alles wieder an Ort und Stelle gebracht und vernäht.

d) Partielle Resection der Gaumenplatte des Oberkiefers und des Gaumenbeines (Gussenbauer). Um den hinteren Theil der Nasenhöhle, den Pharynx und die Schädelbasis ohne äussere Entstellung zugänglich zu machen, spaltet man die Weichtheile des harten und den weichen Gaumen in der Mittellinie, schiebt den mucös-periostalen Ueberzug der Gaumenplatte nach beiden Seiten mit dem Raspatorium zurück und meisselt den ganzen knöchernen Gaumen sammt dem unteren Theile des Vomer heraus. Man erreicht dadurch genügenden Raum um Geschwülste des Nasenrachenraumes, der Schädelbasis etc. exstirpiren und die Keilbeinhöhlen eröffnen zu können. Zum Schlusse werden die gespaltenen Weichtheile wie bei der Staphylorrhaphie und Uranoplastik in der Medianlinie vernäht. Kocher hat die Operation noch weiter ausgedehnt, indem er vor der Incision der Gaumenschleimhaut die Oberlippe in der Medianlinie spaltete und beide Alveolarfortsätze des Oberkiefers in querer Richtung durchmeisselte.

§. 186. Resection des Unterkiefers. Die totale Resection besteht in der Exstirpation einer Hälfte desselben sammt dem Gelenkfortsatze. Die partiellen Resectionen ermöglichen die Abtragung eines Abschnittes des Knochens entweder parallel zur Längsaxe oder senkrecht auf dieselbe.

Totale Resection. Incision von der Medianlinie bis über den Kieferwinkel nach rückwärts parallel zum unteren Rande, jedoch in einiger Entfernung von demselben, um die Facialisäste nicht zu

verletzen. Um sich mehr Raum zu verschaffen, kann man die Unterlippe in der Mittellinie bis auf den Knochen spalten und die Weichtheile sammt Zahnfleisch an der vorderen und der hinteren Seite sofort vom Knochen ablösen. Dann wird ein Schneidezahn ausgezogen und der Unterkiefer in der Medianlinie mittelst der Stich- oder der Kettensäge durchtrennt. Dadurch wird die weitere Operation sehr erleichtert. Nun dringt man von dem Hautschnitte aus gegen den unteren Rand des Kiefers vor, indem man die Muskeln in Verbindung mit der Haut lässt; die durchschnittenen Gefässe (Art. maxillaris ext., Art. alveol. inf.) werden sofort unterbunden; dann drängt man die Weichtheile mit dem Raspatorium von der vorderen Fläche des Kiefers ab sammt der Insertion des Zahnfleisches; während man die zu exstirpirende Hälfte des durchsägten Kiefers stark nach aussen ziehen lässt, werden auf dieselbe Weise die Schleimhaut, das Periost und die Muskelinsertionen von der Innenseite des Knochens abgelöst; die Art. alveol. inf. kann man ganz gut an ihrem Eintritte in den Unterkiefercanal fassen, bevor man sie durchschneidet. Durch Senken des Kiefers wird der Ansatz des M. temporalis am Proc. coronoideus zugänglich und kann ebenfalls getrennt werden. Nun ist die Kieferhälfte vollkommen freigelegt, man fasst den Knochen und luxirt ihn aus dem Gelenke heraus, indem die Kapsel und die Insertion des M. pterygoideus extern. abgedreht werden.

Zum Schlusse werden die Schleimhauträndер in der Mundhöhle vernäht, so dass letztere wo möglich von der Wunde abgeschlossen wird; dann tamponirt man den Raum, den der Unterkiefer eingenommen hatte, locker mit Jodoformdocht, legt eventuell am unteren Wundwinkel ein Drain ein und vernäht die Weichtheile und die Hauträndер.

Die Totalresection beider Unterkieferhälften ist wohl nur bei Phosphornekrose indicirt und kann dann in der Regel von der Mundhöhle aus, nach Spaltung der Schleimhaut gemacht werden, da es sich ja doch in diesen Fällen nur um Extraction der Sequester handelt.

§. 187. Partielle Resectionen: a) des Processus alveolaris. Die Operation wird entweder vom Munde aus, ohne Verletzung der äusseren Haut, so wie am Oberkiefer ausgeführt, in der Regel mit Hinwegnahme der Schleimhaut, oder mittelst eines Hautschnittes längs des unteren Randes, wie bei der Totalresection. Die Continuität des Unterkieferbogens wird dabei erhalten.

b) Resection des Gelenkkopfes (Bottini, König). Sie ist besonders indicirt bei der narbigen Kieferklemme und bei knöcherner Ankylose des Kiefers. Schnitt auf den unteren Rand des Jochbogens, etwas vor der Insertion der Ohrmuschel beginnend und 3 cm weit quer von aussen nach innen (parallel mit den Aesten des N. facialis) verlaufend; von der Mitte desselben wird ein zweiter Schnitt 2 cm lang nur durch die Haut geführt. Die Weichtheile werden vom Jochbogen abgelöst und nach abwärts gezogen; dann isolirt man den Kieferhals mit dem schmalen Raspatorium, meisselt den Gelenkkopf ab, fasst ihn mit der Sequesterzange und dreht ihn aus dem Gelenke heraus, indem man die Reste der Weichtheile durchschneidet. Kummer empfiehlt, zu dem hinteren Ende des Horizontalschnittes auf dem Joch-

bogen einen 3 cm langen vertical nach oben verlaufenden Schnitt hinzuzufügen und dann das Jochbein vorne und hinten temporär zu durchtrennen. Ollier sucht zunächst den Nervus facialis auf und zieht ihn mittelst eines Häkchens zur Seite, um jede Zerrung desselben zu vermeiden, dann resecirt er den Gelenkkopf sammt dem Halse oder sogar mit dem Processus coronoideus.

c) Resection in der Continuität. Je nach der Indication kann ein Stück aus dem horizontalen Aste oder aus der Mitte des Unterkiefers ausgesägt werden. In ersterem Falle wählt man den Hautschnitt parallel dem unteren Rande (wie bei der Totalresection), in letzterem spaltet man am Besten die Unterlippe in der Medianlinie, durch welchen Schnitt das ganze Mittelstück der Mandibula und ein grosser Theil der horizontalen Aeste entfernt werden kann. Nach Freilegung des Knochens wird er mittelst der Stich- oder Kettensäge zweimal vertical durchtrennt. Die Blutung aus der Art. alveol. inf. ist ohne Bedeutung.

§. 188. Temporäre Resection des Unterkiefers. Die Operation ist indicirt, wenn es sich darum handelt, die Zunge, den Boden der Mundhöhle oder die tieferen Gebilde des Isthmus faucium zugänglich zu machen. In vielen Fällen genügt die Durchsägung (lineäre Osteotomie) in der Mittellinie nach Spaltung der Unterlippe und der Schleimhaut. Danach lassen sich die beiden Kieferhälften so stark auseinanderziehen, dass man zu den Weichtheilen der Mundhöhle freien Zugang hat. Zum Schlusse werden die Knochenflächen exact mittelst zweier Drahtsuturen vereinigt, wodurch die Function des Unterkiefers sofort wieder hergestellt und die Heilung mit knöcherner Narbe ermöglicht ist.

Wenn es sich um Operationen an der Zungenwurzel, an den Mandeln, am Isthmus faucium handelt, so muss die Durchtrennung des Kiefers vor dem Ramus ascendens vorgenommen werden: Weichtheilschnitt parallel dem unteren Rande des Unterkiefers vom Processus mastoideus bis gegen das Zungenbein, eventuell weniger ausgedehnt. Nach Freilegung des Kiefers längs des vorderen Umfanges des Masseters wird das Periost etwas zurückgeschoben und die Schleimhaut durchbohrt, so dass man hinter den Backenzähnen eine Stichsäge durchführen kann, dann sägt man den Kiefer in schräger Richtung von oben und innen nach unten und aussen und zugleich von hinten nach vorne durch und zieht den aufsteigenden Ast mittelst eines Knochenhakens nach aufwärts, den grösseren Abschnitt nach unten. Die schräge Durchsägung hat den Zweck, die spätere Verschiebung des oberen Fragmentes nach aufwärts und einwärts zu verhindern. Um die Knochennaht zu erleichtern, ist es angezeigt, bereits vor der Durchsägung mit dem Drillbohrer je zwei Löcher vorzubohren, durch welche man dann die Drahtsuturen durchzieht. Die Weichtheilwunde wird nach entsprechender Drainage vernäht.

§. 189. Bemerkungen über die Nachbehandlung nach den Resectionen der Kiefer. Ein Uebelstand, der sich nach den Exstirpationen aus der Continuität der Kiefer, namentlich des Unterkiefers, geltend macht, ist die Verschiebung, welche die zurückgelassenen

Partien des Kiefers erleiden, theils in Folge des Muskelzuges, theils durch die Narbenzusammenziehung, und durch welche eine mehr oder minder wahrnehmbare kosmetische Entstellung und ausserdem functionelle Störungen hervorgerufen werden. Ganz besonders unangenehm sind die letzteren beim Kauen und beim Sprechen, wenn z. B. ein Stück aus der Continuität des Unterkiefers resecirt worden war. Trotz aller Bemühungen, durch einen entsprechenden Verband die Verschiebung der Fragmente zu vermeiden, stellen sich dieselben nach einwärts und schräg, so dass die Zahnreihen des Unterkiefers mit jenen des Oberkiefers nicht mehr correspondiren und auch die Zähne nicht mehr senkrecht auf einander passen. Allerdings trachtet man die kosmetischen und functionellen Störungen zu beseitigen, indem man nach Ausheilung der Wunde entsprechende Prothesen anbringt, welche den Substanzverlust ersetzen, das Sprechen und Kauen ermöglichen, wohl auch einen künstlichen Abschluss zwischen Mund- und Nasenhöhle u. s. w. bewirken sollen. Indessen ist die Application einer den Substanzverlust des Knochens vollständig ersetzenden Prothese schon desshalb sehr schwierig, weil die Weichtheile in Folge der Narbencontraction geschrumpft und verzogen sind und der Raum, welcher dem Substanzverluste entspricht, und den die Prothese einnehmen sollte, eigentlich nicht mehr vorhanden ist, sondern durch das Zusammenrücken der angrenzenden Knochenabschnitte ganz oder theilweise ausgefüllt wurde. Es gelingt dann trotz aller Bemühungen nicht mehr, die Knochen in ihre normale Lage zu bringen und sie in derselben zu erhalten, indem man die Prothese zwischen sie einsetzt; ausserdem bereitet die Befestigung derselben an dem normalen Kiefer nicht selten grosse Schwierigkeiten. Um alle genannten Uebelstände zu vermeiden, giebt es nur das Eine Mittel, sofort nach der Resection die entfernten Partien des Knochens durch eine Prothese zu ersetzen, welche den Substanzverlust genau ausfüllt und sich zugleich so an die conservirten Fragmente stützt, dass die normale Stellung und das normale Volumen des ganzen Kiefers erhalten wird, die Weichtheile über ihre normale Unterlage ausgespannt bleiben und die Heilung unter diesen Verhältnissen zu Stande kommt, welche die Persistenz der Form und der Function garantiren. Man hat wiederholt Versuche gemacht, durch Tamponiren, Einlegen von Drahtgestellen, in der letzten Zeit auch durch Knochentransplantation (Bardenheuer, Wölfler) diesen Zweck zu erreichen; eigentlich methodisch ist die Aufgabe jedoch erst gelöst worden durch Martin, der, angeregt durch Ollier, ein Verfahren ersann, durch welches er unmittelbar nach der Operation eine Prothese aus reinem vulcanisirtem Kautschuk appliciren kann. Die sog. „Prothèse immédiate", eine vollkommene Nachbildung des resecirten Stückes, durch Modelliren dargestellt, wird in die durch das abgelöste Periost gebildete Höhle eingeführt und durch Häkchen und Schrauben aus Gold oder Platin so genau mit den Rändern des knöchernen Substanzverlustes verbunden, dass sie vollkommen festsitzt und auch die nicht resecirten gesunden Partien des Knochens redressirt und an jeder Verschiebung hindert; sie ist von Canälen durchzogen, durch welche die Drainage der Wundhöhle stattfindet, und vermöge welcher auch eine Reinigung derselben durch Injectionen desinficirender Lösungen möglich ist. Diese provisorische Prothese, in der Regel aus mehreren Stücken

bestehend, die durch Metallbügel mit einander verbunden sind, wird in dem Maasse als die Knochenregeneration von Seiten des abgelösten Periostes zunimmt, durch einen weniger voluminösen Apparat ersetzt, oder sie bleibt, wenn das Periost ebenfalls exstirpirt worden war, ohne Unterbrechung so lange liegen, bis die Heilung vollendet ist, und wird dann entfernt und sofort durch eine definitive Prothese ersetzt, welche im Allgemeinen dieselbe Form hat wie die erstere, und sich von ihr nur dadurch unterscheidet, dass sie leicht entfernt und wieder eingeführt werden kann. Die kosmetischen und functionellen Resultate dieser Behandlung sind besonders günstig nach Resectionen des Unterkiefers, selbst nach Entfernung einer Hälfte desselben, insoferne der gesunde Alveolarfortsatz seine normale Stellung behält und die Zähne des Unterkiefers, resp. ihre Berührungsflächen mit denen des Oberkiefers keine Veränderung aufweisen. — Auf die technischen Details der Methode einzugehen, ist selbstverständlich nicht möglich; ich verweise desshalb auf das im Jahre 1889 erschienene treffliche Werk Martin's: De la prothèse immédiate appliquée à la restauration des maxillaires etc. Paris, G. Masson.

D. Die Resectionen am Stamme.

§. 190. Resection der Rippen. Dieselbe kann in beliebiger Ausdehnung je nach Bedarf mittelst eines direct auf die Rippe geführten, ihren Rändern parallelen Schnittes durch die Weichtheile ausgeführt werden. Das Periost wird mittelst des stumpfen Raspatoriums sammt den Intercostalgefässen und Nerven abgelöst, hierauf schiebt man ein gekrümmtes Elevatorium zunächst am medialen Ende des zu resecirenden Stückes unter der Rippe durch und trennt dieselbe mit der Stichsäge oder mit der Knochenscheere; dann fasst man das Fragment, drängt es nach aussen, schiebt die Weichtheile noch beliebig weit zurück und durchtrennt die Rippe ein zweites Mal. Von demselben Hautschnitte aus kann man auch auf die nächste obere und die nächste untere Rippe einschneiden und sie gleichfalls reseciren.

§. 191. Als Thoracotomie bezeichnet man die Excision grösserer Stücke aus der Continuität der Brustwand, indicirt bei grossen Pleuraexsudaten mit Schrumpfung der Lungen oder bei Geschwülsten (Chondromen, Sarkomen) des Thorax. Um die Thoraxwand in toto freilegen zu können, führt man einen Schrägschnitt, an der vorderen Achselfalte beginnend schräg nach rückwärts und abwärts über die Seitenfläche des Thorax zwischen den Insertionen des Serratus antic. maj. und Latissimus dorsi hinten und denen des Obliquus abdominis extern. vorne, und einen zweiten, längs einer Rippe verlaufenden, in der für den betreffenden Fall geeigneten Höhe gegen die Medianlinie zu. Die Weichtheile werden in Form von Lappen zurückpräparirt; die Rippen freigelegt und durchschnitten, die Intercostalgefässe mittelst der Aneurysmennadel umstochen und unterbunden. Soll die hintere Circumferenz des Thorax freigelegt werden, so führt man einen senkrechten Schnitt von oben nach abwärts längs der hinteren Rippenwinkel, welcher den sehnigen Theil des Latissimus und zum Theil den Cucul-

laris und den Serratus postic. infer. spaltet, und von diesem aus an der tauglichsten Stelle einen nach vorne verlaufenden Schnitt längs einer Rippe. Die Lappen werden nach vorne zurückpräparirt.

Nachdem Simon bereits mehrere Rippen entfernt hatte, um zur Heilung des Empyems den Thorax zu verkleinern, empfahl zu demselben Zwecke Esthlander seine Thoracoplastik: er legte einen längsovalen Ausschnitt im Thoraxskelete an, indem er 5—7 über einander liegende Rippen in der Länge von 3—12 cm subperiostal resecirte und dann die Pleura breit spaltete. Bei ganz veralteten Fällen empfiehlt es sich, noch radicaler vorzugehen (Schede). Es wird ein grosser, die Scapula einschliessender Weichtheillappen mit oberer Basis aus der Thoraxwand gebildet, indem man einen Schnitt von dem vorderen Rande des M. pectoralis major bogenförmig nach abwärts bis zur unteren Grenze der Pleura und von da über Rücken zwischen Wirbelsäule und Scapula bis zur 2. Rippe nach aufwärts führt. Hierauf werden sämmtliche Rippen der kranken Seite von der zweiten angefangen nach abwärts zwischen dem Knorpelansatze und dem Tuberculum costae resecirt, die Pleura breit eröffnet, der ganze Rest der Thoraxwand (Intercostalmuskeln und verdickte Pleura) mit Unterbindung der Intercostalgefässe mit der Scheere abgetragen und die Lungenpleura mittelst des scharfen Löffels abgekrazt. Nach sorgfältiger Desinfection wird der Weichtheillappen direct über die retrahirte Lunge gelagert und ein exacter Compressivverband applicirt. Die Heilung erfolgt in der Regel per primam.

V. Abschnitt.

Die Operationen an den Nerven.

Die Nervennaht.

§. 192. Sie ist indicirt bei allen der Operation zugänglichen frischen und bei den nicht allzu veralteten Continuitätstrennungen der peripheren grösseren Nervenstämme, welche wichtige Functionsstörungen nach sich ziehen. Die Befürchtungen, welche man früher hegte, dass die Nervennaht Neuritis und Tetanus herbeiführen könne, sind heut zu Tage gegenstandslos geworden; man vereinigt desshalb die Nerven geradeso wie die Sehnen mittelst aseptischer Nähte.

Zunächst hat die Freilegung des betreffenden Nerven zu geschehen. Bei frischen Verletzungen hat man gewöhnlich die Wunde nur zu erweitern, um die retrahirten Nervenenden zu finden. Besteht jedoch keine Continuitätstrennung der Haut, so muss der verletzte Nerv erst aufgesucht und präparirt werden. Diess ist, wenn seit der Verletzung längere Zeit verstrichen war, zuweilen eine mühsame Aufgabe, weil namentlich das periphere Fragment meistens stark retrahirt und im Gewebe versteckt ist. Um die beiden Enden mit einander in Berührung zu bringen, werden sie einige Centimeter weit isolirt, wobei man jedoch trachtet, möglichst viel paraneurotisches Bindegewebe an ihnen zu erhalten. Ist die Continuitätstrennung nicht ganz recent, so müssen die Nervenenden angefrischt werden, wobei man selbstverständlich nur so viel, als unumgänglich nothwendig ist, von der Nervensubstanz opfert; bei frischen Verletzungen werden die gequetschten Nervenfasern mit einer scharfen Scheere abgetragen; Faserbündel, welche nur eingerissen sind, dürfen keines Falls durchschnitten werden.

Die Nervennaht wird mit den üblichen feinen gekrümmten Nadeln oder mit conisch-cylindrischen Nadeln (wie man sie auch zur Darmnaht verwendet) geübt; letztere haben den Vortheil, die Nervenfasern nicht zu durchschneiden sondern nur aus einander zu drängen. Als Nähmateriale dienen feine Catgut- oder auch Seidenfäden. Ich betrachte letztere als sicherer, wenn die Naht eine gewisse Spannung auszuhalten hat. Die sorgfältigste Asepsis ist eine Grundbedingung des Gelingens der Operation. Die Nervennaht wird entweder als indirecte (paraneurotische) oder als directe ausgeführt, oder es werden beide Verfahren combinirt. Bei der indirecten Nervennaht fasst man mit einer feinen Pincette,

ohne die Nervensubstanz selbst zu quetschen, das paraneurotische Gewebe, sticht die Nadel etwa 5 mm entfernt vom Ende des centralen Stumpfes durch dasselbe durch und führt sie dann in derselben Weise durch das den peripheren Stumpf umhüllende Gewebe. Dann legt man sofort eine zweite Naht an der anderen Seite des Nerven an, nähert die Stümpfe so, dass sie sich möglichst genau berühren und knüpft die beiden Suturen. Bei der directen Nervennaht wird die Nadel durch den Nerven selbst durchgeführt; dabei ist es zweckmässig, besonders wenn man mit den gebräuchlichen chirurgischen Nadeln arbeitet, die Nadel so in den Nerven einzustechen, dass die schneidenden Ränder der Spitze parallel zum Faserverlaufe gerichtet sind. In den meisten Fällen ist es sicherer, die combinirte Nervennaht zu verwenden, indem man die Nervensubstanz selbst durch eine directe Naht fasst und vereinigt und ausserdem auf jeder Seite je eine indirecte Naht durch das paraneurotische Gewebe, gewissermaassen als Entspannungsnaht in grösserer Entfernung von der Trennungsstelle anlegt. Beim Knüpfen der Nähte ist die grösste Sorgfalt darauf zu verwenden, dass die Nähte nicht ausreissen und dass die Nervenstümpfe sich nicht verschieben und ausser Contact gerathen. Die Weichtheilwunde wird womöglich ganz vereinigt, der Verband angelegt und der Körpertheil in derjenigen Stellung immobilisirt, in welcher die Spannung des genähten Nerven am Vollkommensten beseitigt ist. Das Haupthinderniss der Nervennaht ist die Unmöglichkeit, die beiden Stümpfe mit einander in Contact zu bringen, entweder weil ein Substanzverlust vorliegt oder weil sich dieselben bei der Vernarbung allzu weit zurückgezogen haben und mit der Umgebung verwachsen sind. Das Auskunftsmittel Löbker's, welcher in einem derartigen Falle, wobei zugleich ein umfangreicher Defect der Sehnen bestand, eine Continuitätsresection der Extremitätenknochen vornahm und dadurch die Naht der Nerven- und Sehnenstümpfe ermöglichte, ist nicht immer anwendbar. Durch Dehnen der Nerven kann man eine geringe Verlängerung erzielen, oder bei dickeren Nerven eine Nervenplastik ausführen, indem man von dem centralen Stumpfe einen Längsstreifen loslöst, der seinen Stiel in der Nähe der Continuitätstrennung hat und der nun gegen den peripheren Stumpf herabgeschlagen und mit ihm vernäht wird. Ist diess nicht durchführbar, so versuche man, in den Defect einen seitlich angefrischten benachbarten Nerven („Greffe nerveuse") oder ein frisches Stück eines Thiernerven oder Catgutfäden einzunähen oder, was mir am Meisten Erfolg zu versprechen scheint, die sog. Suture tubulaire Vanlair's anzuwenden. Die beiden angefrischten Nervenstümpfe werden zu diesem Zwecke in ein aseptisches Drainrohr aus decalcinirtem resorbirbaren Knochen hineingesteckt und dadurch der Weg, den die Neubildung der Nervenfasern vom centralen Ende aus einschlagen soll, um zum peripheren Stumpfe zu gelangen, gewissermaassen vorgezeichnet und zugleich freigehalten. Die Implantation von was immer für Materiale, in den Nervendefect wirkt nach den neuesten Untersuchungen ja auch nur insoferne, als sie einen Leitfaden für die neugebildeten Fasern abgiebt und nach Vanlair erfolgt die Weiterentwicklung und das Fortschreiten derselben viel rascher innerhalb der hohlen Drains als in dem dichten Gewebe der implantirten Nerven oder Catgutfäden. Bei allen erwähnten Eingriffen muss die Wunde absolut aseptisch bleiben und soll am Besten

mit gar keiner Flüssigkeit und so wenig als möglich mit den Händen und den Gazebauschen in Berührung kommen.

Die Aufsuchung der Nerven in ihrer Continuität.

§. 193. Indicationen. Die in ihrer Continuität intacten Nerven werden freigelegt zu verschiedenen Zwecken: a) um sie dem Drucke und der Zerrung durch die Nachbargebilde zu entziehen (z. B. wenn ein Nerv vom Callus einer Fractur eingeschlossen ist), b) um Fremdkörper aus denselben zu entfernen, c) um sie zu dehnen, d) um sie zu durchschneiden oder e) um Stücke aus ihnen zu exstirpiren. Die zuletzt genannten Eingriffe, die Neurotomie und die Neurectomie (Nervenresection) geben am Häufigsten Veranlassung zur Voroperation der Freilegung der Nerven. Die Indicationen zur Nervendehnung geben eine ganze Reihe von nervösen Affectionen (Neuritis, Neuralgien, Contracturen und Krämpfe der Muskeln, Lähmungen, Epilepsie, Tabes u. s. w.), deren Heilung man durch den mechanischen Effect der Dehnung auf Leitung und Ernährung des Nervenstammes oder der Centralorgane anstrebt, ohne denselben näher präcisiren zu können. Die Neurotomie und die Neurectomie sind fast nur indicirt bei peripheren Neuralgien rein sensibler Nerven, wobei es sich darum handelt, die Uebertragung des Reizes von der Peripherie auf das Centralorgan zu unterbrechen. Da der Effect der einfachen Durchschneidung des Nerven gewöhnlich durch die baldige Vereinigung der getrennten Stücke rasch annihilirt wird, so pflegt man heut zu Tage die Neurectomie zu machen, indem man ein womöglich mehrere Centimeter langes Stück aus dem Nerven ausschneidet oder wenigstens nach der Neurotomie die Stümpfe durch Zerquetschen oder Cauterisiren, so weit es geht, zerstört. Um noch ausserdem besonders auf den centralen Stumpf zu wirken, fügt man der Nervendurchschneidung die centripetale und centrifugale Dehnung hinzu, welche unter Umständen bis zur völligen Ausreissung des Nerven geführt werden kann; bei Neuralgien gemischter Nerven verbietet sich die Neurotomie von selbst, man ist dabei auf die Dehnung allein angewiesen. Nerven, welche durch enge Knochencanäle ziehen, sind ganz besonders zu Neuralgien disponirt (C. Hueter). Da man die peripheren Reize, welche die Neuralgie hervorrufen, nicht genau kennt, so ist es für den Erfolg der Neurotomie und Neurectomie wichtig, dass der betreffende Nerv so weit als möglich centralwärts durchschnitten werde, also ganz besonders jenseits des Knochencanales, in dem er eingeschlossen ist. Bei Neuralgien aus centraler Ursache kann höchstens die Nervendehnung einen Einfluss ausüben und auch das ist sehr problematisch.

Die Nervendehnung wird entweder mit dem Finger oder mittelst eines Instrumentes (stumpfen Hakens u. s. w.) vorgenommen: man hebt den freipräparirten Nerven von seiner Unterlage ab und zieht ihn einige Male mit entsprechender Kraft in die Höhe, wie man eine zu stark gespannte Violinsaite zu lockern pflegt. Auch die Nervendehnung soll so weit als möglich centralwärts ausgeführt werden.

Die Aufsuchung und Freilegung der Nerven geschieht nach denselben Principien, nach welchen man die Gefässe in ihrer Continuität präparirt, nur erfordern die Nerven in der Regel viel eingreifendere und schwierigere Operationen als jene.

Ich werde in Folgendem die Methoden beschreiben, nach denen man die Freilegung behufs Neurectomie vornimmt — selbstverständlich kann, wenn der Nerv einmal freigelegt ist, ebensowohl die Dehnung oder die einfache Neurotomie als die Neurectomie ausgeführt werden.

Die Nerven, welche am Häufigsten zu Operationen Anlass geben, sind die Kopfnerven und unter diesen wieder der Trigeminus mit seinen Aesten.

Aufsuchung und Freilegung der Nerven am Kopfe.

§. 194. Aeste des Trigeminus. a) I. Ast. N. frontalis und N. supraorbitalis.

Topographie. Von den drei Aesten des Trigeminus geht der erste, der schwächste, Ramus ophthalmicus, an der Aussenwand des Sinus cavernosus nach

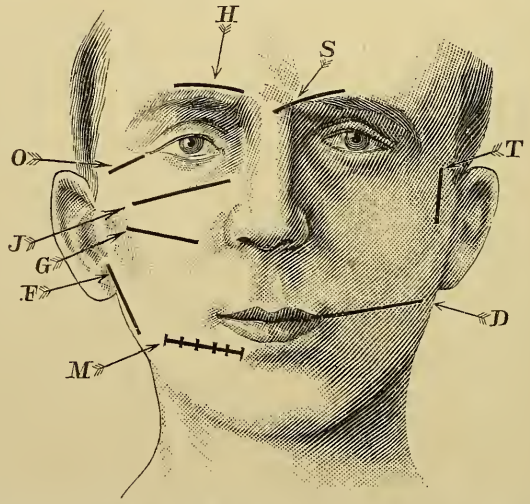

Fig. 36. Hautschnitte zur Freilegung: *S* des Nervus supraorbitalis, *H* des Nervus frontalis, *J* des Nervus infraorbitalis, *G* des Nervus buccinatorius, *F* des Nervus facialis, *O* des Nervus orbitalis, *T* des Nervus auriculotemporalis, *D* des Nervus lingualis nach Roser, *M* Schleimhautschnitt zur Freilegung des Nervus mentalis.

aussen vom N. abducens und unterhalb der Nn. trochlearis und oculomotorius nach vorne und oben gegen die Fissura orbitalis super. und theilt sich daselbst oder schon vorher in 3 Zweige: N. lacrymalis, N. frontalis und N. nasociliaris. Der N. lacrymalis zieht längs des oberen Randes des M. rectus extern. zur Glandula lacrymalis und verzweigt sich in der Conjunctiva und in der Haut der Augenlider. Der N. frontalis liegt unter dem Dache der Orbita und spaltet sich in den N. supratrochlearis, den N. frontalis und den N. supraorbitalis. Der N. frontalis geht unter dem inneren Ende des oberen Randes der Orbita, der N. supraorbitalis durch das Foramen oder die Incisura supraorbitalis zur Stirne. Der N. nasociliaris geht in 2 Zweigen in das Innere der Nase und an die Haut der Innenseite derselben.

§. 195. Freilegung des N. frontalis und des N. supraorbitalis. Schnitt etwas oberhalb des oberen Randes der Augenhöhle, parallel zu demselben, längs der inneren Hälfte bis auf das Periost. Man sucht das Foramen resp. die Incisura supraorbitalis auf und findet daselbst den Nervus supraorbitalis. Weiter medialwärts, oberhalb

des inneren Augenwinkels, legt man den N. frontalis bloss. Man löst die Insertion der Membrana tarsea vom oberen Orbitalrande ab, schiebt das fettreiche Bindegewebe vom oberen Dache der Augenhöhle nach abwärts und kann nun beide Nerven, welche diesem Gewebe aufliegen, genügend nach rückwärts isoliren und so weit als möglich centralwärts durchschneiden. Die peripheren Enden werden dann hervorgezogen und aus ihrem Verbreitungsgebiete excidirt.

b) II. Ast. Ramus supramaxillaris.

Topographie. Der Ramus supramaxillaris (II. Ast des Trigeminus) zieht aus dem Foramen rotundum des Keilbeins durch die Fossa pterygopalatina gegen die Fissura orbitalis inferior. Er giebt 2 Zweige zum Ganglion sphenopalatinum ab und zerfällt in folgende Zweige: a) N. zygomaticus seu subcutaneus malae, welcher von der Fissura orbitalis inf. längs der Aussenwand der Augenhöhle durch Canäle des Jochbeins nach aussen zur Gesichts- und Schläfengegend gelangt. b) N. sphenopalatinus seu pterygopalatinus. c) N. alveolaris superior, welcher an der hinteren Wand des Tuber maxillae nach abwärts verläuft, sich mit der unter ihm liegenden Art. infraorbitalis kreuzt, durch die Foramina alveolaria in den Canalis alveolaris posterior eintritt und die Zähne und das Zahnfleisch des Oberkiefers versorgt. d) N. infraorbitalis, die directe Fortsetzung des Ramus II., verläuft parallel der Fissura orbit. inf. von innen und hinten nach aussen und vorn; er liegt an dem hinteren oberen Rande des Oberkiefers, ganz nahe der Fissura infraorbitalis, ist nicht selten in einen Halbcanal, gewöhnlich in eine Rinne des Kiefers gebettet und gelangt durch den von aussen und hinten nach innen und vorne verlaufenden Canalis infraorbitalis mit der Art. infraorbitalis zur vorderen Gesichtsfläche unterhalb des unteren Augenhöhlenrandes, wo er durch das Foramen infraorbitale nach aussen tritt. Im Canale selbst giebt er den N. dentalis super. anter. ab, und bildet, in mehrere Aeste zerfallend, bedeckt vom Musc. levator labii super., den sog. Pes anserinus minor in der Fossa canina.

§. 196. Um den N. infraorbitalis vom Munde aus frei zu legen, spaltet man die Schleimhaut an der Umschlagstelle der Oberlippe zur Fossa canina, schiebt das Periost nach aufwärts bis zum Foramen infraorbitale und erreicht ½ cm unterhalb des Infraorbitalrandes den Nerven. Man kann ihn mit den Fingern oder mit einer Aneurysmennadel aufheben und dehnen. Um ihn jedoch zu reseciren, muss man die Weichtheile von aussen spalten durch einen Schnitt bis auf den Knochen, welcher ½ cm unterhalb des medialen Endes des Infraorbitalrandes beginnt und etwas schräg abwärts nach aussen bis auf den vorragenden Theil des Jochbeins reicht (vergl. pag. 226, Fig. 36*J*), so dass der M. zygomaticus an seinem Ursprunge getroffen und die Facialisäste geschont werden (Kocher). Man trennt den Ansatz des M. quadratus labii superioris, schiebt das Periost zurück bis an das Foramen infraorbitale, isolirt den Nerven an seinem Austritte von der gleichnamigen Arterie und erhebt ihn mit einer Aneurysmennadel. Dann schiebt man das Periost über den Infraorbitalrand hinüber und vom Boden der Orbita ab, bis man den Anfang des Canalis infraorbitalis sieht oder fühlt; die Weichtheile der Orbita kann man mittelst des Wagner'schen speculumartigen Instrumentes in die Höhe ziehen; dann trägt man die obere Wand des Canals mit zwei Meisselschlägen ab und kann nun den Nerven mittelst des Wagner'schen Nervenhäkchens von der Arterie isoliren, nach rückwärts bis zur Flügelgaumengrube, und trennt ihn hier, nachdem man ihn gedehnt hat, mittelst einer feinen Cooper'schen Scheere an seinem Eintritte in die

Fissura orbitalis infer. (A. Wagner). Die Wunde kann vollständig vereinigt werden und heilt ohne Entstellung, auch wenn das Antrum Highmori eröffnet worden war.

§. 197. Der N. zygomaticus seu orbitalis seu subcutaneus malae wird durch einen 1 cm langen, am Aussenrande der Orbita nahe am äusseren Augenwinkel beginnenden, schräg nach aus- und abwärts verlaufenden Schnitt freigelegt. Man hebelt das Periost von der lateralen Wand der Orbita ab und durchreisst den Nerven an der Eintrittsstelle in die orbitale Jochbeinfläche (Kocher).

§. 198. Um die N. alveolares superiores zu durchschneiden, macht man, indem man die Oberlippe emporhebt, einen Schnitt längs des Alveolarrandes oberhalb der Zähne bis auf den Knochen und durchtrennt mit Meissel oder Säge die laterale Wand des Antrum sammt Schleimhaut von der Nasenhöhle bis zum Proc. pterygoideus (v. Langenbeck).

§. 199. Freilegung des II. Astes des Trigeminus (N. supramaxillaris) am Foramen rotundum (nach Lücke, Braun-Lossen, modificirt von Kocher). Die Durchschneidung des Nerven am Foramen rotundum mittelst temporärer Resection des Oberkiefers (Carnochan) oder durch Einführen eines Tenotoms längs des äusseren Orbitalrandes (v. Langenbeck) wird gegenwärtig nicht mehr geübt: man bahnt sich den Weg durch temporäre Resection des Jochbeines. Am Besten wird derselbe Schnitt wie zur Freilegung des N. infraorbitalis geführt (Kocher), nur beginnt derselbe 1 cm medialwärts vom Foramen infraorbitale, $^1/_2$ cm unter dem inneren Ende des Infraorbitalrandes und zieht etwas schräg abwärts und dann horizontal nach aussen über den unteren Theil des Jochbeinkörpers bis auf den vorderen Rand des Masseter. Die spritzenden Gefässe werden sofort unterbunden, der Ductus Stenonianus nach abwärts gezogen. Am medialen Ende dringt der Schnitt zwischen dem unteren Rande des M. orbicularis oris und dem Ursprung des Quadratus labii superioris bis auf den Knochen; der Orbicularis wird mit dem Perioste bis an die Orbita abgehoben, der Quadratus labii sup. subperiostal so weit gelöst, bis der N. infraorbitalis an seiner Austrittsstelle aus dem Foramen infraorbitale erreichbar ist und mit einem stumpfen Haken gefasst werden kann (Kocher). Lateralwärts werden die Ansätze der Mm. zygomatici getrennt und der vordere Theil des Masseters von der Unter- und Innenfläche des Jochbeines abgelöst.

Nun wird der Jochbeinkörper in senkrechter Richtung innen und aussen von Weichtheilen entblösst und durchgemeisselt. Der Jochbeinfortsatz des Oberkiefers wird auf der Vorderseite bis zum Foramen infraorbitale, auf der Rückseite bis zur Fissura infraorbitalis infer. freigemacht, die obere Wand des Canalis infraorbitalis weggebrochen und der Nerv aus demselben herausgehoben, isolirt und medianwärts gezogen. Der Oberkiefer wird hierauf senkrecht vom Canalis infraorbitalis nach abwärts durchgemeisselt, so zwar, dass die Orbitalplatte desselben und die laterale Wand des Antrum Highmori nach aussen im Zusammenhange bleibt mit dem Jochbeine. Nun muss noch die Verbindung zwischen Stirnbein und Jochbein getrennt werden, was von einem eigenen

kleinen Schnitte nach aussen vom äusseren Augenwinkel aus geschieht. Man meisselt gegen den hinteren Theil der Fissura orbitalis inferior durch, so dass auch der obere Rand derselben (die Crista zygomatica und orbitalis des Keilbeins) mit am Jochbeine bleiben. Man kann das Jochbein mittelst eines scharfen Hakens nach oben und aussen luxiren (wobei die Art. infraorbitalis zerrissen wird), das Fettgewebe der Orbita durch ein löffelartiges Elevatorium (Wagner) in die Höhe heben und den sich anspannenden N. infraorbitalis nach rückwärts verfolgen bis zum Foramen rotundum. Hinter dem senkrecht nach abwärts ziehenden N. sphenopalatinus führt man einen kleinen stumpfen Haken um den Stamm des N. infraorbitalis (resp. den N. supramaxillaris) und durchschneidet ihn mit einem Tenotom oder einer Scheere oder reisst ihn aus (Thiersch). Nun wird das periphere Stück noch so weit als möglich von dem Foramen infraorbitale getrennt, die Blutung durch Tamponade gestillt, das Jochbein wieder an seinen Platz gebracht und die Weichtheile vernäht. Eine Knochennaht ist nicht nothwendig; die Entstellung durch die Operation ist gleich Null.

c) III. Ast. Ramus inframaxillaris.

Der III. Ast des Trigeminus ist ein gemischter Nerv; er tritt aus dem Foramen ovale heraus und seine zwei Portionen, die sensible und die motorische, sind so eng verflochten, dass eine gesonderte Durchschneidung der ersteren nicht möglich ist. Durchtrennt man aber den ganzen Nervenstamm, so werden die Kaumuskeln der betreffenden Seite gelähmt. Allerdings wird, wie die Erfahrung lehrt, dadurch die Function des Kauens nicht wesentlich gestört, sondern nur die Kraft des Kieferschlusses und die laterale Beweglichkeit des Kiefers vermindert. Desshalb ist es gerechtfertigt, bei Neuralgien der peripheren Zweige, wenn die isolirte Resection derselben erfolglos geblieben war, die Durchschneidung des Ramus III. am Foramen ovale vorzunehmen. Vorher sucht man jedoch stets die sensiblen Zweige desselben allein freizulegen und zu excidiren.

§. 200. Topographie. Der Ramus tertius theilt sich in 2 Hauptäste: a) Den oberen, Nervus crotaphitico-buccinatorius, welcher den grössten Theil der motorischen Fasern enthält und die Muskeln des Unterkiefers, mit Ausnahme des Biventers, und den Tensor veli palatini innervirt. Er sendet 5 Aeste ab: den Nervus massetericus, die Nervi temporales profundi, den N. buccinatorius, den N. pterygoideus intern. und den N. pterygoideus externus. b) Den unteren, welcher hauptsächlich sensible Fasern enthält, zwischen M. pterygoideus internus und externus eindringt und sich in 3 Zweige spaltet: 1. N. temporalis superfic. seu auriculo-temporalis; er umfasst mit seinen beiden Ursprüngen die Art. meningea media, zieht hinter dem Gelenkfortsatze des Unterkiefers von den Acinis der Parotis umgeben zur Schläfegegend, wo er hinter der Arteria tempor. superfic. liegt und sich in der Haut bis zur Stirne und zum Hinterhaupte verzweigt. 2. Der N. lingualis nimmt die Chorda tympani auf und zieht an der äusseren Seite der Mm. styloglossus und hyoglossus im Bogen nach vorne, über die Glandula submaxillaris hinweg und theilt sich in 8—10 Nervi linguales proprii, welche in die Zunge eindringen. 3. N. mandibularis, er liegt hinter dem Lingualis, steigt an der Aussenseite des M. pterygoideus intern. zur inneren Oeffnung des Unterkiefercanals herab; bevor er in denselben eintritt, theilt er sich in 3 Zweige: den N. mylohyoideus, welcher im Sulcus mylohyoideus des Unterkiefers, von der Art. submentalis begleitet, nach vorne zieht und ausser dem Musculus mylohyoideus und dem vorderem Bauche des Biventer die Haut der Unterkinngegend innervirt; den

N. alveolaris seu dentalis infer. und den N. mentalis, welche beiden in den Unterkiefercanal eintreten; ersterer geht zu den Zähnen des Unterkiefers, letzterer kommt durch das Foramen mentale zu Tage und versorgt Haut, Schleimhaut und Muskeln der Unterlippe und des Kinns.

§. 201. Folgende Aeste können isolirt freigelegt werden: N. buccinatorius. Er innervirt die Gegend des Mundwinkels und liegt an der Innenseite des Processus coronoideus. Man kann ihn am vorderen Rande desselben sowohl von innen als von aussen erreichen. Von innen vorgehend (Nélaton, Panas) sucht man bei stark geöffnetem Munde die Kante des vorderen Randes des Proc. coronoideus auf, schneidet auf dieselbe ein, indem man die Schleimhaut und den M. buccinatorius spaltet und findet den Nerven quer über den Processus verlaufend. Von aussen operirt man am Besten nach E. Zuckerkandl. (Vergl. pag. 226, Fig. 36 *G*.) Man führt einen 5 cm langen Schnitt querfingerbreit unterhalb der Jochbrücke in der Richtung vom Tragus zur Mitte der Nasolabialfalte; der grössere Theil dieses Schnittes liegt nach vorne vom vorderen Rande des Masseter; im vorderen Wundwinkel erscheint der Musculus zygomaticus major. Nach Spaltung der Fascie wird der Ductus Stenonianus und die ihn begleitenden Nerven (Facialisäste) nach unten gezogen. Nun erblickt man den Fettklumpen der Wange, welcher die Fossa bucco-temporalis ausfüllt. Derselbe wird exstirpirt oder bei Seite gezogen, so dass die Insertion des M. temporalis am Processus coronoideus des Unterkiefers frei zu Tage liegt: hinter derselben springt die Insertion des Temporalis an der Innenseite des verticalen Kieferastes fast wie eine Kante gegen die Fossa bucco-temporalis vor und am freien Rande dieser Kante verläuft der Hauptstamm des N. buccinatorius (etwa $2^1/_2$—3 cm hinter dem vorderen Masseterrande). Man erkennt ihn an seiner Farbe und kann ihn hervorziehen und excidiren.

§. 202. N. auriculo-temporalis. (Vergl. pag. 226, Fig. 36 *T*.) Schnitt von der Wurzel des Jochbogens senkrecht nach aufwärts durch Haut und Fascie. Die Temporalgefässe werden freigelegt, unter ihnen liegt der Nerv.

§. 203. Der N. lingualis lässt sich bei geöffnetem Munde durch einen Längsschnitt, welcher etwas nach aussen von der Zunge zwischen vorderem Gaumenbogen und Zungengrunde nur die Schleimhaut des Bodens der Mundhöhle spaltet, sicher freilegen und reseciren. Durch Tamponade der Wunde mit klebender Jodoformgaze wird die Infection vermieden. Oder man spaltet nach Roser (vergl. pag. 226, Fig. 36 *D*) die Wange vom Mundwinkel aus quer nach hinten, parallel den Aesten des Facialis, bis auf den Masseterwulst, und dringt dann auf die soeben beschriebene Weise zwischen vorderem Gaumenbogen und Zungengrund gegen den Nerven vor.

Die Freilegung des N. lingualis von aussen und unten ist viel schwieriger: schräger Schnitt, wie zur Ligatur der Art. lingualis, parallel dem unteren Rande des Unterkiefers, um die Glandula submaxillaris freizulegen. Sie wird aus ihrer Nische herausgehoben und in die Höhe geschlagen; oberhalb derselben, durch das Ganglion linguale mit ihr verbunden, liegt der Nerv.

Endlich kann der Nerv freigelegt werden auf dieselbe, gleich zu erwähnende Weise wie der N. alveolaris inferior, durch die intrabuccale Methode Paravicini's, extrabuccal auf dieselbe Weise wie der N. inframaxillaris nach Sonnenburg-Lücke (vergl. pag. 232), oder durch Resection des Ramus ascendens maxillae infer.

§. 204. Der N. mentalis kann am Foramen mentale freigelegt werden, indem man bei stark abgezogener Unterlippe die Schleimhaut längs ihrer Umschlagstelle senkrecht unter dem Interstitium zwischen dem 1. und 2. Prämolarzahn des Unterkiefers durchschneidet (vergl. pag. 226, Fig. 36 *M*) und das Periost spaltet, worauf das Foramen mentale mit dem austretenden Nerven sichtbar wird. In der Regel werden die Neuralgien durch die Resection des N. mentalis nicht beeinflusst; man muss desshalb weiter centralwärts gehen und den Nerven innerhalb des Canalis inframaxillaris oder vor seinem Eintritte in denselben freilegen und durchschneiden.

§. 205. N. alveolaris inferior und N. mentalis lassen sich vor ihrem Eintritte in den Unterkiefercanal sowohl von der Mundhöhle aus als von aussen freilegen: a) Von der Mundhöhle aus (Paravicini). Der Mund wird weit geöffnet und ein White'sches Speculum eingelegt. Man fühlt mit dem Zeigefinger am Vorderrande des aufsteigenden Kieferastes dessen scharfe innere Kante: längs derselben incidirt man die Schleimhaut und das Periost bis auf den Knochen und löst den inneren Wundrand mittelst des Raspatoriums von der Innenfläche des aufsteigenden Kieferastes ab, bis man den scharfen Knochenvorsprung (Lingula), welcher den inneren Umfang des Einganges des Canalis inframaxillaris überragt, deutlich fühlt. Hinter demselben treten die beiden Nerven schräg von oben innen nach unten aussen in den Canal ein. Mit einem stumpfen Häkchen fasst man sie und kann sie eine Strecke weit reseciren. Die Wunde wird mit Jodoformgaze tamponirt.

b) Von aussen durch Resection eines Stückes vom Unterkieferwinkel (Kühn, Bruns) oder mittelst Trepanation des aufsteigenden Kieferastes (Velpeau, Linhart). Um die Facialiszweige nicht zu verletzen, führt man einen nach vorne leicht concaven Schnitt längs des Randes des Kieferwinkels. Sorgfältig präparirend dringt man in die Tiefe vor, zieht den Facialis zur Seite, löst die Fasern des Masseter stumpf vom Kiefer aufwärts ab und lässt den Muskel sammt dem oberen Wundrande mit einem stumpfen Haken zurückziehen. Genau in der Mittellinie des aufsteigenden Kieferastes, welcher jetzt zu Tage tritt, unterhalb der Incisura semilunaris befindet sich eine kleine Erhabenheit am Knochen, welche der Stelle entspricht, an der sich an der Innenfläche die Eingangsöffnung des Canalis inframaxillaris befindet. Von dieser Stelle als Mittelpunkt ausgehend, meisselt man vorsichtig die compacte Corticalis ab, bis die Diploë freiliegt. Letztere hobelt man mit dem Meissel längs der Mittellinie des Knochens weg und gelangt so zunächst auf den im Canale eingeschlossenen Theil des Nerven. Indem man denselben nach aufwärts verfolgt, gelangt man an die Mündung des Canals und kann den Knochen ringsherum so weit entfernen, dass noch ein mindestens centimeterlanges Stück des Nerven oberhalb der Eintrittstelle zugänglich wird. Jetzt fasst man denselben mit einem feinen

Häkchen, zieht ihn hervor und isolirt ihn von der Arteria dentalis inferior. Dabei spannt sich ein feiner Nervenzweig an, der Ramus mylohyoideus, den man leicht exstirpiren kann. Der N. alveolaris inf. und N. mentalis werden hierauf mit einer feinen Hohlscheere so weit als möglich centralwärts durchschnitten und nach vorne zu mit der Pincette aus dem Canale herausgezogen. Es gelingt dadurch, ein Stück ungefähr von 2—2½ cm zu reseciren. Ausserdem kann man das im Canale steckende periphere Stück noch eine Strecke weit zerstören, indem man den rothglühenden spitzen Thermocauter in den Canal einsenkt. Nach der Operation werden die Weichtheile vernäht; die Heilung erfolgt in der Regel per primam, ohne eine Entstellung zu hinterlassen. Nach Kühn-Bruns eröffnet man den Canal durch Resection eines rautenförmigen Stückes vom Kieferwinkel.

Freilegung des N. inframaxillaris nach Sonnenburg-Lücke. Die Operation wird am hängenden Kopfe ausgeführt, damit das an der Innenfläche des Unterkiefers gelegene Operationsgebiet genügend beleuchtet werden kann. Man spaltet die Haut und die unter ihr liegenden Weichtheile durch einen hart um den Unterkieferwinkel verlaufenden Winkelschnitt, dessen gleichlange Schenkel, der aufsteigende und der absteigende, 2½—3 cm lang sind. Nachdem der Knochen freigelegt ist, löst man mittelst des breiten stumpfen Raspatoriums das Periost von der Innenfläche des Unterkiefers ab und schiebt es nach aufwärts; gleichzeitig wird die Insertion des M. pterygoideus intern. losgetrennt. Man sucht nun mit dem Finger die Lingula auf, jenes hervorspringende Knochenplättchen, welches den Eingang des Canalis mandibularis überragt, führt unter Leitung des Fingers ein Schielhäkchen nach oben und innen bis über die Lingula hinauf, isolirt mittelst desselben den N. inframaxillaris von der ihn begleitenden Arterie, zieht ihn stark hervor und fasst ihn mit einer Schieberpincette. Man kann ihn nun entweder reseciren, indem man ihn möglichst weit centralwärts verfolgt und ihn dann an dem betreffenden Punkte und an der Lingula durchschneidet, oder ihn sowohl nach hinten bis zur Schädelbasis als nach vorne zu aus dem Unterkiefercanale herausreissen (Thiersch), indem man ihn mit der Thiersch'schen Zange fasst, aufwickelt und dann abdreht. Zum Schlusse wird die Wunde drainirt und vereinigt.

§. 206. Auf die früher beschriebene Weise (nach Velpeau-Linhart) kann man auch den N. lingualis freilegen, was zuweilen desshalb indicirt ist, weil gleichzeitig mit der Dentalneuralgie auch eine Zungenneuralgie besteht. Wenn der aufsteigende Ast des Kiefers vom Perioste entblösst ist, so meisselt man schräg von der Mitte der Incisura semilunaris gegen die Mitte des vorderen Randes des aufsteigenden Kieferastes. Dadurch wird der Proc. coronoideus abgetrennt; man schiebt ihn nach vorne, durchtrennt das Fett zwischen den Mm. pterygoideis mit Pincette und Hohlsonde und findet den N. lingualis zwischen dem Unterkieferaste und dem Pterygoideus intern. Man kann ihn dann noch nach aufwärts verfolgen und ein beträchtliches Stück reseciren (Linhart). Der abgemeisselte Processus coronoideus wird erhalten und durch eine Knochensutur wieder mit dem Unterkiefer vereinigt.

§. 207. Freilegung des III. Astes, R. inframaxillaris am Foramen ovale (Lücke, Lossen, Krönlein). Wenn die isolirten Nervenresectionen an den Zweigen des III. Astes von Recidiven gefolgt sind, so ist man gezwungen, den Stamm des Nerven am Foramen ovale zu exstirpiren. Da die Weichtheilschnitte keine Facialisäste verletzen sollen, so geht man nach Kocher folgendermaassen vor: Der erste Schnitt beginnt hinter dem Processus frontalis des Jochbeins und wird schräg nach abwärts bis unter das hintere Ende des Jochbogens geführt. Vom hinteren Ende desselben wird im rechten Winkel zu ihm ein zweiter vor dem Ohre schräg nach rückwärts aufsteigender Schnitt bis auf den Knochen geführt (wie zur Freilegung des N. auriculotemporalis), wobei die Temporalgefässe durchschnitten und unterbunden werden. Nach Durchtrennung der Haut und einiger Orbicularisfasern wird die straffe Fascia temporalis gespalten und sammt den Facialisästen nach abwärts gezogen. Unmittelbar hinter dem aufsteigenden Stirnbeinfortsatze des Jochbeines legt man dasselbe an der inneren und äusseren Seite bloss und meisselt es durch. Am hintersten Ende des Jochbogens wird die Wurzel desselben dicht an ihrem Ursprunge ebenfalls durchgemeisselt und der Jochbogen stark nach abwärts gezogen. Nun erscheint die Aussenfläche des mit Fett bedeckten M. temporalis. Er wird von seinem hinteren Rande her stumpf vom Knochen abgelöst und nach vorne gezogen. Genügt diess nicht, so wird der Ansatz des Muskels am Proc. coronoideus durchschnitten, resp. die Spitze dieses Knochenfortsatzes nach Ablösung des Muskels mit der Knochenzange abgekneipt (Krönlein). Nun wird von der vorderen Kante der Insertion des Jochbogens am Schläfebein das Periost entlang der Crista infratemporalis gespalten und sammt allen Weichtheilen im Zusammenhange von der unteren Fläche des Schädels medianwärts abgehoben. Dadurch gelangt man an die Aussenfläche der Basis des Processus pterygoideus und kann hinter der scharfen hinteren Kante desselben das Foramen ovale deutlich fühlen, etwa 3 cm tiefer als die Schläfeninsertion des Jochbogens. Aus demselben tritt der Ramus inframaxillaris heraus — zuweilen aus zwei Oeffnungen. Die Arterien (Aeste der A. maxillaris int.) bleiben in den nach abwärts gezogenen Weichtheilen bis auf die nach hinten gelegene Meningea media. Die unbedeutende Blutung wird durch Compression gestillt, dann erst resecirt man den Nerven mittelst eines abgestumpften concav-schneidigen Tenotoms, welches mit der Schneide nach vorne gerichtet, der Schädelbasis entlang zwischen Nerv und Art. meningea media eingeschoben wird, unmittelbar am Foramen ovale. Die Wunde wird mit Jodoformdocht drainirt, dann bringt man das Jochbein wieder an Ort und Stelle und vereinigt die Weichtheile.

Andere Chirurgen (Pancoast, F. Salzer, Credé, v. Bergmann) haben die Operation in etwas verschiedener Weise unternommen. Gussenbauer empfiehlt die temporäre Resection des Processus frontalis des Jochbeines und des Processus zygomaticus des Oberkiefers mit Bildung eines Weichtheillappens mit nach unten und lateralwärts liegendem Stiele, wodurch man sowohl zum Foramen ovale als zum Foramen rotundum Zugang erhält.

§. 208. Freilegung des III. Astes am Foramen ovale mittelst temporärer Resection des Unterkiefers (Mikulicz). Die Operation ist hauptsächlich für jene Fälle geeignet, bei welchen bereits früher Nervendurchschneidungen an der Schädelbasis gemacht worden sind, wobei man also in einem narbig veränderten Gebiete, vielleicht bei Kieferklemme operiren muss. Schnitt parallel nach dem Unterkieferrande; mit Schonung der Schleimhaut werden die Weichtheile an der hinter dem Weisheitszahne liegenden, zahnfreien Stelle mit dem Raspatorium abgehebelt und der Unterkiefer in schräger Richtung von oben hinten nach unten vorne extrabuccal durchsägt. Die beiden Fragmente des Unterkiefers werden auseinandergezogen und es erscheint sofort der Nervus lingualis. Längs desselben wird nun stumpf präparirend centralwärts vorgegangen, bis man an den Stamm des Ramus III. und schliesslich an das Foramen ovale gelangt, worauf der Nerv central und seine Aeste peripher durchschnitten und exstirpirt werden. Die Operation hat den Nachtheil, dass der Kiefer verletzt wird und in Folge davon später Contractur eintreten kann.

§. 209. Die Resection des Trigeminus innerhalb der Schädelhöhle und die Exstirpation des Ganglion Gasseri. Um dem intracraniellen Abschnitte des Quintus und dem Ganglion Gasseri beizukommen, hat William Rose zwei Verfahren angegeben: entweder soll man sich einen Weg bahnen durch Trepanation der Regio pterygoidea oder nach Resection des Oberkiefers durch Trepanation der Basis cranii. Er ging in folgender Weise vor: a) Durch Trepanation der Regio pterygoidea. Der Hautschnitt beginnt unter dem Processus zygomaticus des Stirnbeines, geht am Rande des Jochbeines zu dessen hinterem Ende, biegt dann scharf nach abwärts um, steigt vor dem Ohre über die Parotis zum Unterkieferwinkel herab und reicht längs des horizontalen Unterkieferastes bis zur Gegend der Gesichtsgefässe. Der so umschnittene Hautlappen wird mit Schonung des N. facialis und der Parotis sammt Ductus Stenonianus abgelöst, in Sublimatgaze eingeschlagen und mittelst eines durchgeführten Seidenfadens von einem Assistenten zur Seite gezogen. Hierauf wird das Periost des Jochbeines gespalten und abgelöst; man bohrt vier Löcher durch den Knochen, zwei durch den Proc. zygomaticus des Oberkiefers, zwei durch das Jochbein selbst und durchsägt dasselbe zweimal zwischen den Löchern, und zwar vorne schief von oben und hinten nach unten und vorwärts, und hinten so weit als möglich in der Richtung von vorne nach rückwärts. Die Löcher sind zur späteren Wiedervereinigung des temporär resecirten Stückes bestimmt. Dasselbe wird hierauf mit dem Ansatze des Masseters nach abwärts gezogen; es erscheint der Proc. coronoideus des Unterkiefers, den man mit der Knochenscheere abträgt. Der M. temporalis wird zur Seite gezogen und der Keilbeinflügel freigelegt. Der M. pterygoideus extern. muss vom Schädel mittelst des Raspatorium abgelöst und nach abwärts gezogen werden, worauf man das Foramen ovale mit dem III. Aste des Trigeminus aufsucht. Sowie dessen Lage festgestellt ist, setzt man eine kleine Trephine auf dasselbe auf und sägt aus dem Knochen ein rundes Stück heraus. Dabei kann es geschehen, dass die Art. meningea media im Foramen spinosum verletzt wird und eine starke Blutung auftritt, die durch Unterbindung

des Gefässes gestillt werden muss (Em. Lanphear). Die Dura mater wird mit der Scheere durchschnitten und nachdem die dabei erfolgende Blutung durch Compression gestillt ist, wird das Ganglion Gasseri mit Scheere und Curette exstirpirt. b) Durch Resection des Oberkiefers. Dieselbe wurde in der gewöhnlichen Weise vorgenommen, dann nach Stillung der Blutung das Foramen ovale freigelegt und eine Knochenscheibe von $1\frac{1}{2}$ cm Durchmesser mit dem Foramen als Mittelpunkt heraustrepanirt, worauf das Ganglion Gasseri auf der Spitze des Felsenbeines sichtbar wird und unter Beleuchtung mit einem kleinen Glühlichte auf eine Aneurysmennadel geladen und vorsichtig stumpf gelöst werden konnte. Dann wurde es mit Hülfe eines schmalen geknöpften Bistouris und einer Hakenpincette unter geringer Blutung in mehreren Stücken exstirpirt, ohne Verletzung der Dura. Horsley hat mittelst des Verfahrens von Pancoast-Salzer (temporärer Resection des Jochbogens) die Schädelbasis freigelegt und den II. und III. Ast des Trigeminus intracraniell durchschnitten. Er umschnitt einen Lappen, dessen Basis in der Gegend des Jochbogens, dessen bogenförmige Begrenzung oben in der Mitte des Schläfemuskels lag. Dieser Lappen, welcher nur Haut, Fascia superficialis und Fettgewebe umfasste, wurde nach unten präparirt, während die Fascia temporalis nach oben zu zurückgeschlagen wurde; dann wurde der Jochbogen doppelt durchsägt und mit dem Masseter nach abwärts geklappt; der obere Theil des Processus coronoideus des Unterkiefers wurde mit einer Knochenscheere durchtrennt und sammt dem unteren Abschnitte des M. temporalis exstirpirt. Nun präsentirt sich der M. pterygoideus externus, welcher vom Keilbeinflügel mittelst eines Raspatoriums abgelöst wird, bis das Foramen ovale und der III. Ast des Quintus frei zugänglich ist. Mittelst einer langgestielten Trephine wird der Boden der mittleren Schädelgrube zwischen Foramen ovale und Foramen rotundum trepanirt, der II. und III. Ast innerhalb der Schädelhöhle durchtrennt und dann nach aussen zu resecirt.

§. 210. Um den Trigeminusstamm hinter dem Ganglion Gasseri zu durchtrennen, bildete Horsley einen grossen Lappen in der Schläfegegend, trug den M. temporalis in seiner hinteren Hälfte ab und eröffnete die Schädelhöhle durch Trepanation der Pars squamosa des Schläfebeines. Mittelst der Knochenzange wurde von der Trepanlücke aus die ganze Pars squamosa fortgenommen, dann die Arteria meningea media unterbunden und die Dura mater im ganzen Gebiete des knöchernen Substanzverlustes eröffnet, so dass der Schläfelappen des Hirns frei lag. Mittelst einer breiten Spatel wurde das Gehirn nach oben gedrängt und von der Schädelbasis abgehoben, welche durch elektrisches Licht beleuchtet wurde. Längs des oberen Randes des Felsenbeines gelangte man zum Trigeminus; durch stärkeres Emporheben des Schläfelappens wird der Rand des Tentorium cerebelli und die Stelle, an welcher der Trigeminusstamm unter ihm durchzieht, sichtbar. Nachdem der etwa 6 mm im Durchmesser haltende Canal der Dura, in dem der Stamm unmittelbar oberhalb des Ganglion Gasseri verläuft, aufgefunden war, wurde ein kleiner Einschnitt in dessen Wand gemacht, die Oeffnung durch Spalten der Dura mater vergrössert, worauf der Nerv freilag. Ein kleiner stumpfer

Haken wurde um ihn herumgeführt und der Nerv durch leichten Zug an dem Haken ohne nennenswerthe Blutung an seiner Verbindung mit dem Pons durchrissen. — Die Patientin starb 7 Stunden post operationem an Shok.

Von dem bei diesem Falle angewandten Operationsverfahren ausgehend, hat F. Krause im Jahre 1892 folgende Methode angegeben, um den Trigeminus innerhalb der Schädelhöhle reseciren zu können. Der Schnitt unmittelbar über dem Jochbogen, dicht vor dem Tragus beginnend, steigt convex nach hinten ausbiegend empor, umschreibt einen halbkreisförmigen Bogen und reicht, nach vorne gleichfalls convex, wieder bis zum Jochbeine, so dass die Basis des umschnittenen Lappens 3¼ cm, seine Höhe 6½ cm, seine grösste Breite (oben) 5¼ cm beträgt. Unter genauer Blutstillung werden alle Weichtheile bis auf den Knochen durchschnitten, das Periost etwas zurückgeschoben und der Schädelknochen längs der ganzen Schnittlinie durchmeisselt, mit sorgfältiger Schonung der Dura mater. Hiedurch wird ein Weichtheil-Knochenlappen nach der Methode von Wagner-Wolff (vergl. pag. 198) gebildet, der mittelst eines Elevatoriums an seiner Basis nach unten umgebrochen wird, so dass überall die Dura frei zu Tage liegt. Durch Ablösen des Periostes und des Schläfemuskels nach unten zu lässt sich der Weichtheil-Knochenlappen bequem herunterschlagen und nach unten ziehen, so dass die mittlere Schädelgrube zugänglich wird. Nun wird die Dura von der inneren Fläche der Schädelbasis stumpf mit Finger und Raspatorium abgelöst, während das Gehirn mittelst einer breiten, löffelartigen, rechtwinkelig gebogenen Spatel in die Höhe gehoben und vom Knochen abgezogen wird. Zuerst gelangt man an das Foramen spinosum und an den durch dasselbe eintretenden Stamm der Art. meningea media. Dieselbe wird doppelt unterbunden und durchschnitten. Dann wird das Foramen rotundum und das Foramen ovale zugänglich. Um die diffuse Blutung beim Ablösen der Dura zu stillen, welche sehr störend ist, wird jetzt die Operation unterbrochen, die ganze Wundhöhle mit Jodoformgazestreifen tamponirt und ein typischer Verband angelegt. Nach 4—5 Tagen erst wird in der Narkose der Verband abgenommen und die Jodoformgaze sorgfältig unter einem Strome lauer Kochsalzlösung gelöst und aus der Wundhöhle entfernt. Diess gelingt ohne jede Blutung. Hierauf wird das Hirn sammt der Dura abermals mit der Spatel in die Höhe gehoben und der Grund der trichterförmigen Wundhöhle dadurch vollständig sichtbar. Am tiefsten Punkte derselben fasst man mit einem spitzen Schielhäkchen zwischen Dura mater und knöcherner Schädelbasis zunächst den II. Ast des Trigeminus am Foramen rotundum und resecirt ihn centralwärts von demselben. Dann wird der III. Ast excidirt, und nun geht man, die Dura mater weiter zurückschiebend, von den beiden Aesten nach hinten bis zum Ganglion Gasseri, aus welchem die drei Trigeminusäste heraustreten. Vollkommen lässt sich jedoch die Dura nicht vom Ganglion ablösen, weil es mit ihr z. Th. verwachsen ist; man muss sich daher begnügen, dasselbe, so weit es möglich, zu reseciren, wodurch jedenfalls die motorischen Functionen des III. Astes aufgehoben werden. Der I. Ast verläuft näher der Medianlinie als die anderen beiden und ist desshalb schwerer zu erreichen.

Nach vollendeter Resection der Nerven wird in die Tiefe der

Wundhöhle ein Streifen Jodoformgaze eingeführt und durch eine Knochenlücke am Rande des Weichtheil-Knochenlappens herausgeleitet; dann bringt man letzteren wieder an Ort und Stelle, vereinigt ihn durch tiefgreifende Periost- und Muskelnähte mit der Umgebung und vernäht die Hautwunde. Die Heilung erfolgt ohne Schwierigkeit und ohne eine Entstellung zurückzulassen.

Fast gleichzeitig mit F. Krause publicirte in Amerika F. Hartley seine Methode der Resection des Quintus innerhalb der Schädelhöhle, nach welcher er bereits 6 Monate früher einen Patienten mit Erfolg operirt hatte, und welche seitdem auch Roberts und Mc. Burney günstige Resultate geliefert hatte. Die Bildung des Weichtheil-Knochenlappens und die Freilegung der Dura mater bei Hartley's Verfahren unterscheidet sich nicht wesentlich von dem oben geschilderten Vorgehen F. Krause's. Nachdem die Arteria meningea media unterbunden ist, wird die harte Hirnhaut bis über das Ganglion Gasseri hinaus abgelöst und zwar mittelst spatelförmiger, eigenartig gekrümmter Retractoren; hierauf wird der II. und III. Ast des Quintus am Foramen rotundum und Foramen ovale durchtrennt und beide dicht am Ganglion Gasseri resecirt. Die peripheren Enden der Nerven werden mit einem schmalen, hohlsondenförmigen Meissel möglichst tief in ihre Durchtrittslöcher hineingestopft. Um das Ganglion Gasseri selbst zu exstirpiren, was Hartley für nicht schwierig erachtet, soll man die in den Durchtrittslöchern durchschnittenen Aeste des Quintus anziehen, gleichzeitig die Dura mater über ihnen ablösen, und damit das Dach des Cavum Meckelii lüften. Beim Abheben der Dura und des Hirns hüte man sich vor zu starker Zerrung der Theile, durch welche eine Lähmung des 3., 4. und 6. Gehirnnerven herbeigeführt werden kann, die allerdings in dem Falle Hartley's bald wieder verschwand.

E. Andrews kommt, nachdem er sechs verschiedene Methoden zur Freilegung des Ganglion Gasseri allerdings nur am Leichname geprüft hatte, zu dem Schlusse, dass das zweckmässigste Verfahren die temporäre Resection des Jochbeins und die Trepanation der Schädelbasis direct nach aussen vom Foramen ovale sei. Die Bildung des Weichtheillappens ist annähernd die gleiche, wie bei dem ersten Verfahren von Rose (vergl. pag. 234); der zurückpräparirte Lappen wird an den Nasenflügel angenäht. Dann folgt die temporäre Resection des Jochbeines; das resecirte Stück wird mit dem Masseter zurückgeschlagen, dann der Proc. coronoideus des Unterkiefers durchsägt und mit dem Temporalisansatze gegen die Schläfe hinaufgeschlagen und durch eine Naht am Hautrande fixirt. Hierauf wird das Fettgewebe der Wange exstirpirt und die Art. maxillaris interna unterbunden; der Operateur sucht den Stamm des N. inframaxillaris auf und folgt ihm nach rückwärts bis zum Foramen ovale. Sollte der Nerv bereits bei einer früheren Operation excidirt worden sein, so sucht man das Foramen ovale auf, indem man den Zeigefinger an den hinteren scharfen Rand des Proc. pterygoideus externus des Keilbeines anlegt und längs desselben bis zu seiner Basis hinaufgleitet, nächst welcher das Foramen liegt. Sofort wird durch das Foramen ovale eine Sonde eingeführt, um den Ort genau zu fixiren; direct nach aussen von diesem Punkte befindet sich ein dreieckiger freier Raum an der unteren Fläche der Schädelbasis,

auf welchen man die Nadel einer langen Trephine aufsetzt und ein Stück aus dem Knochen heraussägt. Die schmale Knochenbrücke zwischen der Trepanlücke und dem Foramen ovale wird mittelst einer schmalen schneidenden Knochenzange ausgebrochen, so dass eine hinreichend weite Oeffnung entsteht, durch welche man zu dem Ganglion Gasseri gelangen kann. Die Exstirpation desselben geschieht mit dem scharfen Löffel, dann wird die Wunde vereinigt und das temporär-resecirte Jochbein mit Silberdraht genäht.

Die eben geschilderten Operationen, welche den Zweck haben, den Stamm des Quintus innerhalb der Schädelhöhle und das Ganglion Gasseri freizulegen, sind zweifellos sehr ernste Eingriffe, so dass in mehreren Fällen unmittelbar darauf der Tod in Folge von Shok erfolgte oder die Patienten durch den starken Blutverlust sich in äusserster Gefahr befanden. Ausserdem besteht jederzeit die Möglichkeit des Eintrittes einer Panophthalmitis und der Zerstörung des Bulbus; in den verhältnissmässig reactionslos verlaufenden Fällen kam es zu wochen- und monatelang andauernden Lähmungen der Augenmuskelnerven, die allerdings später verschwanden. Trotz aller dieser üblen Ereignisse besitzt die Operation unbedingt einen sehr grossen therapeutischen Werth. Bei den Fällen äusserst hartnäckiger Neuralgien im Gebiete des II. und des III. Astes des Quintus, welche trotz wiederholter Nervenresectionen immer wieder recidiviren und die Patienten den furchtbarsten Qualen aussetzen, bleibt die Exstirpation des Trigeminusstammes und des Ganglion Gasseri das letzte und radicalste Mittel und in der That scheinen die bis jetzt vorliegenden Erfahrungen zu ergeben, dass durch dasselbe dauernde Heilungen erzielt werden können. Die Neuralgien des N. inframaxillaris gehen nicht selten von cariösen Zähnen des Unterkiefers aus, welche zunächst eine Neuritis ascendens der unteren Dentalnerven erzeugen; diese schreitet allmälig centralwärts weiter auf den ganzen Ramus inframaxillaris und bis zum Ganglion Gasseri. Daselbst muss sie wegen des Unterschiedes der Structurverhältnisse der proximalen und distalen Theile des Trigeminus Halt machen. Desshalb vermag in solchen Fällen nur die Exstirpation des Ganglion Gasseri die Patienten von ihrem furchtbaren Leiden zu befreien (E. Andrews).

§. 211. Freilegung des N. facialis.

Topographie. Der Facialis verlässt den Schädel durch das Foramen stylomastoideum, umschlingt den Proc. styloideus, kommt am unteren Rande des Ohrläppchens näher an die Oberfläche, kreuzt in fast horizontaler Richtung den M. stylopharyngeus, die Art. auricul. post. und die Carotis externa, dann den hinteren Rand des aufsteigenden Kieferastes, dringt von hinten her mit zwei Aesten in die Parotis ein und zerfällt in mehrere Zweige, welche der Aussenfläche des Masseter aufliegend den Pes anserinus major bilden. Der Facialis ist ein gemischter Nerv, aber vorwiegend motorisch.

Die Operation wird vorgenommen, um den Nerven zu dehnen, entweder zur Beseitigung von Krämpfen der Gesichtsmuskeln oder zur Heilung von Trigeminusneuralgien (Baum, Schulze-Berge) — die früher geübte Durchschneidung des Nerven dürfte gegenwärtig kaum mehr zu rechtfertigen sein. Der Facialisstamm ist zwischen vorderem Rande des Process. mastoideus und hinterem Rande des Kiefers zugänglich (Löbker, Hüter, Kaufmann). Man trennt den Ansatz des

Ohrläppchens seinem Vorderrande entlang bis zur Ohrmuschel los (vergl. pag. 226, Fig. 36 *F*), verlängert den Schnitt 5 cm weit nach abwärts bis hinter den Kieferwinkel, durchschneidet die Fascia parotidea-masseterica, legt die Parotis längs ihres hinteren Umfanges frei und zieht sie in toto nach vorne. Hierauf sucht man den vorderen Rand des Sternocleidomastoideus auf und geht demselben nach bis zu seinem Ansatze am Proc. mastoideus. Vor diesem, in einer Tiefe von etwa 1 cm gelangt man auf den Facialis und zwar gewöhnlich zuerst auf den Ramus inferior; diesen verfolgt man nun nach rückwärts zum Abgange des Ramus superior und isolirt dann den Stamm selbst bis gegen das Foramen stylomastoideum, aus welchem er austritt. Man kann auch nach Spaltung der Fascia parotidea mit schräg nach vorne gegen den Kieferrand gerichteten Messerschnitten das Gewebe der Parotis selbst vorsichtig durchtrennen, wobei auf die Arteria carotis externa Rücksicht zu nehmen ist, bis man den Ramus inferior des Facialis antrifft. Um den Ramus superior besser freizulegen, kann man vom unteren Wundwinkel aus einen 2 cm langen schrägen Schnitt nach hinten oben bis über den Processus mastoideus führen (Kaufmann). Die Dehnung des Facialis muss vorsichtig gemacht werden, weil sonst leicht dauernde Lähmung eintritt.

Freilegung der Nerven am Halse.

§. 212. Freilegung des Nervus accessorius Willisii.

Topographie. Der Nerv verlässt mit dem N. vagus zusammen die Schädelhöhle durch das Foramen jugulare und während sein vorderer Ast mit dem Vagus verschmilzt, zieht sein hinterer Ast vom vorderen Umfange des Querfortsatzes des Atlas schräg nach abwärts und rückwärts zwischen Vena jugularis interna und Arteria occipitalis, hinter dem M. biventer und dem M. stylohyoideus und tritt etwa 5 cm unterhalb des Proc. mastoideus in den M. sternocleidomastoideus ein, den er durchbohrt, um sich im M. cucullaris zu verzweigen.

Bei Krämpfen oder bei spastischer Contractur des Sternocleidomastoideus und des Cucullaris ist die Dehnung des Nerven indicirt. Man legt denselben frei durch einen 5—6 cm langen Hautschnitt längs des vorderen Randes des Kopfnickers, beginnend am Proc. mastoideus und nach abwärts bis zur Höhe des Kieferwinkels reichend. Nach Spaltung der Fascie wird die Vena jugularis externa und der Nervus auricularis magnus vom M. sternocleidomastoideus abgehoben, dann lässt man den vorderen freien Rand des Kopfnickers nach rückwärts ziehen und sieht oder fühlt dann den N. accessorius unter der tiefen Fascie unmittelbar unterhalb des im oberen Wundwinkel fühlbaren, vom M. biventer bedeckten Querfortsatzes des Atlas. Neben ihm befindet sich oft ein schwacher Zweig des zweiten Cervicalnerven. Will man den Nerven bei seinem Austritte aus dem Kopfnicker freilegen, so führt man einen 4—5 cm langen Schnitt längs des hinteren Randes des Sternocleidomastoideus, querfingerbreit unter dem Proc. mastoideus beginnend. Der Nerv umgreift daselbst den hinteren Muskelrand in Form einer schrägen Schlinge; von da verfolgt man seinen Stamm nach innen und aussen.

§. 213. Freilegung des Plexus cervicalis nach P. Vogt.

Topographie. Der Plexus cervicalis wird gebildet durch die vorderen

Zweige der vier obersten Halsnerven zwischen dem Scalenus medius und Levator scapulae; seine Verzweigungen (N. occipitalis min., N. auricularis magn., N. subcut. colli und die N. supraclaviculares) treten am hinteren Rande des Sternocleidomastoideus hervor, ungefähr in der Mitte seines Verlaufes, und liegen fernerhin ziemlich oberflächlich.

Um den Plexus cervicalis freizulegen, genügt ein Schnitt am hinteren Rande des M. sternocleidomastoideus, drei Querfinger unter dem Proc. mastoideus beginnend und etwa 5 cm nach abwärts reichend. Der hintere Rand des Muskels wird freigelegt, der Muskel medialwärts gezogen und vom oberen Wundwinkel aus nach abwärts vorgegangen, bis man dem N. auricularis magn. oder einem anderen oberflächlichen Zweige des Plexus begegnet. Diesem folgt man dann nach der Tiefe zwischen die Mm. scaleni und den Levator scapulae und findet auf diese Weise den Plexus.

§. 214. Freilegung des Plexus brachialis (v. Nussbaum).

Die vorderen Aeste der vier unteren Halsnerven und des ersten Brustnerven bilden, nachdem sie zwischen dem Scalenus anticus und Scalenus medius aus der Tiefe hervorgekommen sind, den Plexus brachialis, welcher im unteren Halsdreiecke liegt. Dasselbe wird begrenzt von der Clavicula nach unten, vom Aussenrande des Sternocleidomastoideus nach vorne und innen und vom vorderen Rande des Cucullaris nach aussen und hinten. Bedeckt ist es von der Haut, dem Platysma, dem oberflächlichen Blatte der Fascia colli, einer Fettschicht und dem tiefen Blatte derselben Fascie; zwischen beiden Blättern kreuzt der M. omohyoideus die Nerven. Unter der oberflächlichen Fascie verläuft die Vena jugularis externa über die vordere Fläche des Sternocleidomastoideus. Nach innen vom Plexus liegt die Art. subclavia zwischen ihm und dem Aussenrande des Scalenus anticus; von ihr geht die Art. transversa colli ab, welche den Plexus durchbohrt oder über ihn hinwegzieht. Der Verlauf des Plexus brachialis am Halse wird markirt durch eine Linie, welche von der Mitte des hinteren Randes des Sternocleidomastoideus zum Mittelpunkte einer Linie gezogen wird, welche die Incisura jugularis mit dem vorderen Rande des Acromion verbindet.

Entsprechend der eben erwähnten Richtungslinie spaltet man die Haut vom Mittelpunkte des äusseren Randes des Kopfnickers bis zwei Querfinger oberhalb der Clavicula, durchschneidet das Platysma und die oberflächliche Halsfascie, wobei auf die Nervi supraclaviculares keine Rücksicht zu nehmen ist, drängt die unterhalb liegende Fettschicht stumpf aus einander und sucht den M. omohyoideus auf; oberhalb desselben fühlt man bereits die dicken Stränge des Plexus, noch vom tiefen Blatte der Fascia colli bedeckt und den äusseren Rand des Scalenus anticus. Nun wird die Fascie gespalten und die Nerven stumpf präparirend freigelegt, wobei die Art. transversa colli geschont werden kann. Die Dehnung erfolgt mit dem hakenförmig gekrümmten Finger.

Freilegung der Nerven am Stamme.

§. 215. Freilegung der Nervi intercostales.

Bei Intercostalneuralgie ist die Dehnung der Nerven indicirt.

Schnitt von etwa 6 cm Länge, beginnend 5 cm nach aussen von der Wirbelsäule, längs des unteren Randes der betreffenden Rippe bis auf den Knochen. Ablösung des äusseren Intercostalmuskels vom unteren Rippenrande; unter demselben in der Furche des letzteren liegt der Nerv, von den Intercostalgefässen begleitet. Er wird mit einem schmalen Raspatorium herausgehoben und von den Gefässen isolirt.

Freilegung der Nerven an den Extremitäten.

Nach der bereits erwähnten allgemein gültigen Regel ist die Nervendehnung immer so weit als möglich centralwärts auszuführen, es sei denn, dass wegen besonderer Indicationen die peripheren Aeste gedehnt werden sollen.

§. 216. Obere Extremität.

1. N. medianus. Er wird entweder am Oberarme, im Sulcus bicipitalis internus oder dicht über dem Handgelenke freigelegt. Im ersteren Falle verfährt man wie zur Unterbindung der Art. brachialis (vergl. pag. 39); in letzterem sucht man die Sehne des Flexor carpi radialis auf (längs einer Linie, welche von der Eminentia carpi radialis senkrecht nach aufwärts über die Volarfläche des Vorderarmes gezogen wird). Etwas ulnarwärts von der Sehne, oberhalb des Handgelenkes, spaltet man die Haut und die Fascie, und findet den Nerven zwischen der Sehne des Flexor carpi radialis und der des Palmaris longus.

2. N. ulnaris. Dicht oberhalb des Ellbogens schneidet man bei spitzwinkelig gebeugtem Vorderarme zwei Querfinger über der Spitze des Epicondylus internus auf die Knochenfurche hinter demselben ein, in welcher der Nerv, begleitet von der Art. collateralis ulnar. sup. liegt. Nach Spaltung der Fascie wird er stumpf isolirt.

Oberhalb des Handgelenkes kann man den Nerven freilegen auf dieselbe Weise wie die Art. ulnaris (Schnitt auf den radialen Rand des Flexor carpi ulnaris).

3. N. radialis. Er wird verhältnissmässig am Häufigsten aufgesucht.

Der Nerv verläuft von der Achselhöhle an, begleitet von der Art. profunda brachii, bedeckt vom M. triceps um die hintere und äussere Fläche des Humerus herum an die Aussenseite des Ellbogengelenkes zu den Extensoren der Hand und der Finger. In der Mitte der Distanz zwischen Insertion des Deltamuskels und Epicondylus externus humeri liegt der Nerv zwischen M. biceps und triceps, weiter abwärts zwischen Brachialis internus und Supinator longus.

Die Freilegung des N. radialis soll an der Stelle geschehen, an welcher er dem Humerus direct aufliegt; sie ist nicht selten indicirt bei Compression desselben durch ein Humerusfragment bei Fractur der Diaphyse, durch Callus oder Knochenwucherung um einen Sequester u. s. w. Man führt einen 4—5 cm langen Schnitt in der Längsaxe des Oberarmes am lateralen Rande des Tricepswulstes in der Mitte einer Linie, welche die Insertion des Deltoides mit der Spitze des Epicondylus extern. verbindet. Nach Spaltung der Fascie legt man die Fasern des Triceps frei und dringt an seinem Rande gegen die Aussenfläche des Humerus vor, lateralwärts vom Brachialis internus. Der Nerv wird stumpf von

der nach aussen liegenden Art. collater. radialis isolirt. Soll der Nerv weiter oben freigelegt werden, so schneidet man auf der Rückfläche des Oberarmes längs einer senkrecht von der Olecranonspitze nach aufwärts gezogenen Linie zwischen dem hinteren Rande des M. deltoïdes und dem langen Kopfe des Triceps ein. Nach Spaltung der Fascie am lateralen Rande des Muskels dringt man stumpf gegen den Knochen vor; zwischen dem langen Kopfe des Triceps und dem äusseren Kopfe desselben (Anconaeus externus) findet man den Nerven neben der Art. profunda brachii.

§. 217. Untere Extremität.

1. N. ischiadicus. Kann freigelegt werden in der queren Gesässfalte, unmittelbar nachdem er unter dem Unterrande des M. glutaeus maximus hervorkommt und in der Axe des Schenkels an der Hinterfläche desselben hinabzieht. Der Patient liegt auf dem Bauche. Vom Mittelpunkte einer den hinteren Rand des grossen Trochanters mit dem Tuber ischii verbindenden Linie wird eine zweite Linie zur Mitte der Kniekehle gezogen. Letztere zeigt den Verlauf des Nerven an. Der Schnitt beginnt in der Glutäalfalte und reicht längs der genannten Linie 10 cm weit nach abwärts. Nach Spaltung der Haut, des Panniculus und der Fascia lata erblickt man im oberen Wundwinkel die schräg von innen oben nach aussen unten verlaufenden parallelen Fasern des Glutaeus maximus, im unteren Wundwinkel den oberen Rand des etwas steiler nach aussen unten verlaufenden M. biceps. Durch Auseinanderziehen der beiden Muskelränder entsteht ein dreieckiger Spalt, in welchem der Nerv liegt. Nach innen von ihm, über den M. biceps hinüber nach abwärts ziehend, befindet sich der N. cutaneus femoris poster. Man isolirt den Ischiadicus von der Umgebung, auch von der Art. ischiadica, und kann ihn noch stumpf nach aufwärts verfolgen, bevor man ihn dehnt. Bei mageren Individuen fühlt man den Nerven durch die Haut und kann direct auf seine Richtung einschneiden.

2. N. cruralis. Man zieht eine Linie von der Spina anter. super. ossis ilei zur Mitte der Symphysis ossium pub. Der Mittelpunkt dieser Linie entspricht der Art. femoralis unterhalb des Lig. Poupartii. Da der N. cruralis nach aussen von der Arterie durch das Lig. ileopectineum von ihr getrennt verläuft, so führt man den Hautschnitt querfingerbreit nach aussen von dem Lig. Poupartii beginnend und in der Axe des Femur 5—6 cm weit nach abwärts ziehend. Nach Spaltung der Fascia lata erscheint sofort der Nerv auf dem M. ileopsoas liegend. Im oberen Wundwinkel zieht die Art. circumflexa ilei über ihn hinweg.

3. N. saphenus intern. Längs des mittleren Drittels des Schenkels kann derselbe durch dieselben Schnitte freigelegt werden, welche die Art. femoralis (vergl. pag. 46) zugänglich machen. Er liegt nach aussen von der Arterie.

4. Der N. tibialis wird in der Kniekehle gerade so wie die Art. poplitea, und hinter dem Malleolus internus wie die Art. tibialis postica freigelegt.

5. N. peroneus. Er entspringt oberhalb der Kniekehle oder in derselben aus dem Ischiadicus und verläuft längs des inneren

Randes des M. biceps über die Hinterfläche des äusseren Kopfes des M. gastrocnemius zum hinteren Rande des Capitulum fibulae. Der Patient liegt auf dem Bauche. Vom hinteren Rande des deutlich zu fühlenden Fibulaköpfchens incidirt man 4 cm weit nach aufwärts längs des inneren Randes der Sehne des M. biceps. Dicht hinter dem Fibulaköpfchen findet man den Nerv in seiner Scheide, kann ihn isoliren und bei gebeugtem Knie herausheben, nöthigenfalls durch Verlängerung des Schnittes nach oben bis zu seinem Ursprunge aus dem Ischiadicus verfolgen.

6. Den N. peroneus profundus legt man von vorne her längs des Unterschenkels auf dieselbe Weise frei wie die Art. tibialis antica.

VI. Abschnitt.

Die Operationen an den Muskeln und Sehnen.

Die Tenotomie und die Myotomie.

§. 218. Man versteht darunter die isolirte Durchtrennung der Sehnen oder der Muskeln, um eine Verkürzung derselben zu beseitigen. Die Durchtrennung der Sehne (Tenotomie) verdient, wo sie ausführbar ist, den Vorzug vor der des Muskels (Myotomie), weil sie eine geringere Verletzung setzt. Nicht angezeigt ist die Tenotomie der Sehnen, welche in einer eigenen Sehnenscheide liegen, nicht so sehr, weil die Gefahr des Eingriffes durch die Eröffnung der serösen Scheide gesteigert wird, als vielmehr weil die Wiedervereinigung der getrennten Sehne nur unvollkommen oder gar nicht erfolgt. An Muskeln, die keine Sehnen haben, muss man eo ipso die Myotomie ausführen. Auch verkürzte Fascien werden zuweilen durchschnitten (Fasciotomie). Um die Gefahr der eitrigen Entzündung nach der offenen Tenotomie und Myotomie mit ihren Folgen (Verlust des Gliedes, ja selbst des Lebens) zu vermeiden, hat man seit Stromeyer (1833) nur die subcutane Durchschneidung der Sehnen und Muskeln geübt, d. h. man operirte nur solche Sehnen und Muskeln, die man mittelst eines, durch eine lineare Stichwunde unter die Haut eingeführten schmalen Messers (Tenotoms) erreichen und durchschneiden konnte, ohne Nebenverletzungen zu machen und ohne dass die Continuitätstrennung der Sehne oder des Muskels mit der äusseren Hautwunde direct communicirte. Erfahrungsgemäss heilen subcutane Zerreissungen von Muskeln und Sehnen ohne jede Reaction: durch die subcutane Methode wollte man annähernd dieselben Verhältnisse schaffen, und zwar dadurch, dass man den Zutritt der Luft zu der Continuitätstrennung soviel als möglich verhinderte. Obschon die Methode eigentlich von einem unrichtigen Principe ausging, indem sie zwar die secundäre Infection durch die Wunde ausschloss, nicht aber die primäre durch das verletzende Werkzeug selbst, so waren doch ihre Resultate sehr günstig und das Verfahren hat sich bis in die neueste Zeit erhalten. Gegenwärtig verfügen wir über viel sicherere Mittel, um die Entzündung und Eiterung an der Durchschneidungsstelle zu verhüten: wir operiren unter dem Schutze der Antisepsis auf aseptische Weise und desshalb hat auch

die subcutane Tenotomie und Myotomie für uns ihren grössten Werth verloren. Wir legen gegenwärtig die zu durchschneidende Sehne, resp. den Muskel durch eine Längsincision frei, durchtrennen sie in der Wunde und schliessen letztere dann sofort durch die Naht. Nur für die Tenotomie der Achillessehne hat man die subcutane Methode auch heutzutage beibehalten, weil sie leicht und rasch durchführbar ist und ein vollkommenes Resultat giebt. Selbstverständlich wird aber auch die subcutane Tenotomie gegenwärtig unter allen Vorsichtsmaassregeln der Antisepsis, resp. aseptisch ausgeführt.

Subcutane Tenotomie der Achillessehne.

§. 219. Sie ist indicirt bei allen Difformitäten des Fusses, welche mit Equinusstellung verbunden sind, ganz besonders beim reinen Pes equinus und beim Pes varoequinus congenit., und zwar entweder um das Redressement des Fusses überhaupt möglich zu machen oder um es zu beschleunigen. Zweck der Operation ist, den Tendo Achillis zu verlängern. Es handelt sich also nicht blos darum, die Sehne zu durchschneiden, sondern die Continuitätstrennung soll wieder fest zusammenheilen, aber so, dass die Sehne länger wird. Diess erreicht man dadurch, dass man die Stümpfe der durchschnittenen Sehne zunächst zusammenheilen lässt und dann, bevor die junge Narbe die Consistenz des fertigen Sehnengewebes erreicht hat, also etwa nach 8—10 Tagen, dieselbe dehnt, bis sie die gewünschte Länge hat und dann ihre Endpunkte in dieser Lage fixirt, bis die Reorganisation der Narbe vollendet ist. Zur subcutanen Tenotomie bedient man sich des Tenotoms, eines gestielten, schmalen, spitzigen Scalpels, dessen Schneide so lang ist, als der Breitendurchmesser der Achillessehne, während der Stiel abgerundet und dünner als die Breite der Klinge ist. In der Regel verwendet man ein gerades und ein schwach concaves, leicht sichelartig gekrümmtes Tenotom (sog. Dieffenbach'sches T.). Manche Operateure benützen noch ein vorne abgestumpftes (sog. Guérin'sches) Tenotom und wechseln mit dem Instrumente beim Schnitte von aussen nach innen, was jedoch überflüssig ist. Die Tenotomie kann entweder von der Oberfläche nach der Tiefe (von aussen nach innen) oder von der Tiefe nach der Oberfläche (von innen nach aussen) ausgeführt werden. Ersteres Verfahren ist leichter und sicherer. Die Stellung des Operateurs und die Lagerung des Patienten ist bei beiden Verfahren die gleiche. Der Patient liegt auf dem Bauche, ein Assistent fasst den Unterschenkel mit beiden Händen unterhalb des Knies und hält ihn so, dass der Fuss sich etwa in der Höhe der Brust des Operateurs befindet. Der Operateur umgreift mit der linken Hand den Fuss, so dass der Fussrücken in seiner Hohlhand ruht und die 4 Finger auf den Rand der Fusssohle zu liegen kommen; den linken Daumen legt er an die Seite der Achillessehne, gerade gegenüber dem Punkte, an welchem er einstechen soll. Den so umgriffenen Fuss lehnt er mit den Zehenspitzen gegen seine Brust. Dann fasst er das Tenotom mit der rechten Hand wie eine Schreibfeder, aber ziemlich nahe an der Klinge, hält die Schneide horizontal und gegen seine Brust gerichtet; der kleine Finger der rechten Hand stützt sich fest auf den ihm zur Rechten befindlichen Fussrand des Patienten,

damit das Messer, wenn derselbe eine Bewegung während der Operation macht, nicht ausfahre.

Durchschneidung von aussen nach innen. Der Operateur spannt die Achillessehne an, indem er den Fuss dorsal flectirt, um die Stelle zu finden, an welcher die Sehne am Stärksten vorspringt und annähernd cylindrisch ist; diess ist etwas oberhalb ihrer Insertion am Fersenhöcker der Fall. Er sticht nun das gerade, flach gehaltene Tenotom mit der Schneide gegen sich gewendet an dem seiner Rechten entsprechenden Rande und im Niveau der oberen Fläche der Sehne durch die Haut ein. Dann lässt er die Sehne erschlaffen, indem er den Fuss plantar flectirt, und schiebt die flach gehaltene Klinge des Tenotoms zwischen Haut und Sehnenoberfläche vor, bis er mit der Spitze des Messers über die Sehne hinausgekommen ist und an der gegenüberliegenden Seite an die innere Fläche der Haut anstösst. Bei diesem Vorschieben ist darauf zu achten, dass sich die Spitze des Tenotoms nicht in der Haut oder an der Sehne spiesst und dass die Haut an der dem Einstiche gegenüber liegenden Seite nicht perforirt oder angestochen wird. Letzteres vermeidet man, indem der aufgelegte Daumen der linken Hand die Spitze des Tenotoms controllirt. Ist das Tenotom über die ganze Breite der Sehne hinübergeschoben, so muss der schneidende Theil desselben auch unter der Haut verschwunden sein und an der Einstichstelle darf nur mehr der abgerundete Theil des Stieles sich befinden. Darauf muss genau geachtet werden, bevor man weiter geht. Es wird jetzt die Klinge des Tenotoms um ihre Längsaxe um 90° gedreht, so dass die Schneide senkrecht auf die Oberfläche der Sehne zu stehen kommt. Würde man diese Drehung ausführen, so lange noch der schneidende Theil des Instrumentes in der Einstichstelle steckt, so würde zu dem linearen Hautschnitte ein zweiter, auf ihm senkrechter, nach abwärts gerichteter, dazu kommen, wodurch die Oeffnung unnöthig vergrössert würde. Sowie die Schneide des Tenotoms senkrecht über der Sehne steht, spannt der Operateur dieselbe an, indem er den vorderen Theil der Planta des Fusses gegen seine Brust stemmt. Zugleich drückt er die Schneide des Tenotoms, ohne sie hin und her zu ziehen, auf die Sehne, während diese selbst gegen die Schneide vorspringt und sich gewissermaassen von selbst an ihr durchtrennt. Mit dem Daumen der linken Hand folgt der Operateur dem Vordringen des Tenotoms und überzeugt sich, dass der gespannte Sehnenstrang allmälig immer dünner wird. Die letzten Faserbündel müssen sehr vorsichtig durchschnitten werden, weil sonst das Messer einen plötzlichen Ruck macht und Nebenverletzungen verursachen könnte. Ist die ganze Sehne durchtrennt, so spürt man diess daran, dass der Fuss plötzlich nachgiebt und dass zugleich zwischen den beiden Sehnenstümpfen eine Depression der Haut entsteht, indem dieselbe in das Vacuum durch den äusseren Luftdruck hineingedrückt wird. In diesem Momente lässt der Operateur mit der Dorsalflexion des Fusses nach, dreht das Tenotom wieder um 90° in die frühere flache Stellung mit der Schneide gegen sich gerichtet und zieht es vorsichtig in derselben Haltung heraus, in welcher er es eingeführt hatte.

Durchschneidung von innen nach aussen. Die Stellung des Operateurs ist dieselbe, ebenso die Haltung des Tenotoms. Nur wird der Fuss während der ganzen Operation in forcirter

Dorsalflexion gehalten, damit die Achillessehne möglichst weit vorspringe. Der Operateur sticht das sichelförmige concav-schneidige Tenotom mit der Schneide gegen sich gewendet am Rande und zwar an der Basis der Achillessehne ein und schiebt es unter derselben vorwärts, bis er die ganze Breite der Sehne auf die Klinge geladen hat. Auch hiebei ist darauf zu achten, dass die Spitze sich nicht in der Sehne verfängt oder die Haut anspiesst, sowie dass der schneidende Theil des Tenotoms sich ganz unter der Haut befindet, bevor dasselbe gedreht wird. Ist diess der Fall, so wendet der Operateur das Tenotom mit der Schneide nach aufwärts und drückt es gegen die straff gespannte Sehne, ohne es jedoch hin und her zu ziehen. Die Sehne wird von der Tiefe gegen die Oberfläche getrennt bis unter die Haut, man muss daher darauf achten, dass durch das plötzliche Auseinanderweichen derselben das Tenotom nicht durch die Haut durchfahre und dieselbe ebenfalls spalte. Es geschieht bei diesem Verfahren nicht so selten, dass die Sehne zum Theile vom Messer abgleitet und die Faserbündel an der Seite der Spitze undurchschnitten bleiben. Man fühlt dann noch einen gespannten Strang, der den Fuss in seiner Stellung festhält. Ist diess der Fall, so legt man das Tenotom wieder flach, kehrt es dann mit der Schneide nach abwärts und durchschneidet den Rest der Sehne von aussen nach innen. Dann wird das Instrument in derselben Haltung herausgezogen, in der es eingeführt worden war.

Unmittelbar nach der Operation, sei sie nun auf die eine oder auf die andere Weise gemacht worden, bringt man den Fuss, während man das Tenotom zurückzieht, in die abnorme Stellung (Plantarflexion), um die Sehnenstümpfe einander zu nähern und das Eindringen von Luft in den leeren Raum zwischen ihnen zu verhüten; zugleich drückt man mit dem Daumen der linken Hand von links her auf die subcutane Continuitätstrennung und comprimirt sie, wobei gleichzeitig das etwa vorhandene Blut, gewöhnlich nur ein paar Tropfen, aus der Hautwunde hinausgepresst und eine stärkere Blutung verhindert wird. Auf die Stichwunde der Haut presst man sofort einen Bauschen sterilisirter Gaze, ebenso auf die gegenüber liegende Seite, wo der linke Daumen lag, comprimirt und fixirt beide daselbst durch einen langen Streifen amerikanischen Kautschukpflasters. Dann wird der Fuss in seiner pathologischen Stellung mit etwas Watte umgeben und darüber eine Einwickelung mit einer Organtinbinde gemacht, so dass derselbe genügend immobilisirt ist. Wenn Alles gut geht, so wird dieser Verband nach 8—10 Tagen entfernt: die kleine Stichwunde der Haut ist dann reactionslos per primam geheilt, an Stelle der Tenotomie fühlt man an der Sehne statt einer Depression eine mässige Verdickung. Jetzt erst erfolgt das Redressement des Fusses: dabei spürt man, wie die Sehne nachgiebt, nicht, als ob sie sich dehnen, sondern als wenn die junge Narbe einreissen würde, ohne dass jedoch eine Depression entsteht, wie nach der Tenotomie. Offenbar bewirkt man bei dem Redressement vielfache Continuitätstrennungen der jungen Narbe, aber keine vollständige Aufhebung der Continuität. Diess ist der Vortheil des Verfahrens: wenn man sofort nach der Tenotomie redressirt, so entfernen sich die Sehnenstümpfe sehr weit von einander und zwischen ihnen bleibt ein Hohlraum, der zunächst dadurch ausgefüllt wird, dass sich die Weichtheile der Umgebung mit der Haut hineinlegen. Es tritt

nun allerdings zwischen den Sehnenstümpfen Narbenbildung ein, aber diese Narbe kann mit der Haut verwachsen sein und zugleich dünner sein, als die Sehne selbst, weil der Raum, in der sie sich bildete, durch das Hineindrücken der Weichtheile verengt worden war. Nach vollendetem Redressement wird der Fuss durch einen Gypsverband immobilisirt.

§. 220. Das Verfahren, die Sehne von innen nach aussen zu durchschneiden, ist meines Erachtens weniger zweckmässig als das andere, weil es weit häufiger geschieht, dass dabei einzelne Stränge undurchschnitten bleiben, und man dieselben neuerdings aufsuchen und durchtrennen muss. Ausserdem passirt es dem Ungeübten dabei leichter, die Haut mit der Sehne zu durchschneiden. Sollte diess vorkommen, sei es bei dem einen oder dem anderen Verfahren, so müsste die Haut sorgfältig vernäht werden. Ein anderer Zufall, der aber mehr in den Lehrbüchern erwähnt wird, als dass er wirklich vorkäme, ist eine stärkere arterielle Blutung. Dass dieselbe von der Durchschneidung der Art. tibialis postica herrühren könne, erscheint mir ganz unmöglich, weil das elastische Gefäss, wenn man überhaupt in seine Nähe kommt, dem Drucke des Tenotoms ausweichen würde. Allerdings blutet es zuweilen etwas stärker: diess rührt aber wahrscheinlich von einem kleinen arteriellen Aste her, der abnormer Weise längs der Sehne verläuft und durchschnitten werden kann bei jeder Methode. In einem solchen Falle komprimirt man einfach mit den beiden Gazeballen einige Minuten lang die Durchschneidungsstelle und hält die Extremität in Elevation, dann legt man die comprimirende Bindeneinwickelung über den Verband an.

Das einzige wirklich bedeutsame üble Ereigniss bei der Tenotomie ist die Infection der Wunde durch einen Fehler in der Asepsis. Der Patient pflegt in einem solchen Falle schon am 2. oder 3. Tage Schmerzen, Gefühl von Klopfen und Brennen zu empfinden. Man entfernt den Verband und findet die Haut um die Stichöffnung geröthet, heiss, schmerzhaft; die kaum verklebten Wundränder lösen sich leicht von einander und es fliesst reichliche, dünne, röthliche, serös-eitrige Flüssigkeit oder bereits Eiter aus der Wundhöhle. Der Zweck der Operation ist damit vereitelt: man öffnet die Wundhöhle, entleert sie vollständig, macht auch wohl eine Contraincision, drainirt und behandelt das Ganze offen. Von einem Redressement kann nicht die Rede sein: man muss abwarten, bis die Sehnenstümpfe durch Granulationsbildung vollkommen vernarbt und die Hautwunde geschlossen ist, dann erst wiederholt man die Operation.

Durchschneidung (Myotomie) des M. sternocleidomastoideus.

§. 221. Neben der Achillotenotomie war die Myotomie des Kopfnickers die am Häufigsten ausgeführte subcutane Operation. Heut zu Tage ist man jedoch von ihr ziemlich abgekommen und ich halte es geradezu für geboten, den Muskel offen zu durchschneiden. Abgesehen davon, dass die subcutane Durchschneidung wegen der Nähe der Vena jugularis interna nicht ganz gefahrlos ist, kann man auch durch dieselbe niemals eine so vollkommene Wirkung erzielen, als durch die offene Myotomie.

Der Kopfnicker wird durchschnitten bei den verschiedenen Formen des Torticollis, besonders bei der häufigsten Form, dem Torticollis inter partum acquisitus. In diesen Fällen spannen sich die beiden Portionen des verkürzten Muskels, die Portio sternalis und clavicularis, wie straffe Stränge an und springen am Halse hervor, wenn man den Kopf nach der gesunden Seite neigt. Nach sorgfältiger Reinigung und Desinfection der Haut führt man etwas oberhalb der Clavicula beginnend einen 3—4 cm langen Schnitt nach aufwärts längs der Portio clavicularis, und einen ebensolchen auf die Portio sternalis. Nach Spaltung der Haut und der Fascie wird der Sternocleidomastoideus freigelegt und zunächst die eine Portion isolirt, dann schiebt man die Hohlsonde unter dieselbe und durchschneidet sie vorsichtig mit dem Messer oder mit der Scheere. Blutende Gefässe werden sofort gefasst und unterbunden. Dasselbe geschieht mit der zweiten Portion. Wenn der ganze Muskel durchtrennt ist und sich retrahirt hat, so treten gewöhnlich noch andere gespannte Stränge von Bindegewebe hervor, die man Anfangs gar nicht gefühlt hatte und die bei einer subcutanen Durchschneidung unbedingt dem Messer entgangen wären. Dieselben müssen nun ebenfalls der Reihe nach incidirt werden, bis der Kopf sich ohne jeden Widerstand nach der gesunden Seite hin neigen und drehen lässt. Jetzt erst ist die Operation beendet; man lässt die Wundhöhle sich mit Blut füllen und vernäht sie vollständig, dann legt man einen aseptischen Compressivverband mit einem grossen Verbandkissen an, das den Kopf in hypercorrigirter Stellung immobilisirt. Die Heilung erfolgt ohne Schwierigkeit.

Ueber die sonst noch in der Praxis vorkommenden Durchschneidungen (der Adductoren des Oberschenkels, des Tensors fasciae latae, der Plantaraponeurose u. s. w.) ist Nichts weiter zu sagen; sie werden gegenwärtig stets durch offene Incision der Haut ausgeführt, ähnlich wie die Operation am Kopfnicker.

Die Sehnennaht.

§. 222. Die Naht ist indicirt bei allen frischen Sehnenwunden, auch bei subcutanen Rupturen, welche erfahrungsgemäss gar nicht oder mit beträchtlicher Functionsstörung heilen, ferner bei veralteten Continuitätstrennungen, wenn Wahrscheinlichkeit vorhanden ist, die Stümpfe aufzufinden und sie mit einander in Berührung zu bringen. Die Sehnennaht bei frischen Verletzungen wird dadurch erschwert, dass gewöhnlich die beiden Stümpfe, besonders der centrale, sich stark zurückgezogen haben und daher zunächst aufgesucht werden müssen. Zu diesem Zwecke muss die Wunde häufig erweitert werden durch Incisionen in der Richtung des Sehnenverlaufes. Bei den an und für sich seltenen subcutanen Zerreissungen der Sehnen legt man den Schnitt so an, dass man möglichst viel Raum hat, und operirt unter Esmarch'scher Blutleere. Den centralen Stumpf trachtet man durch Streichen der Muskeln in centrifugaler Richtung, Einwickelung mit einer elastischen Binde vom Centrum gegen die Peripherie zu, geeignete Stellung des Gliedes u. s. w. in der Wunde hervortreten zu lassen. Das periphere Ende der Sehne kann man durch Bewegungen sichtbar machen. Sehnen, welche in Scheiden eingeschlossen sind, trachtet man mittelst eines scharfen Häkchens, welches man von der Wunde aus in die Sehnen-

scheide einführt, zu fassen und hervorzuziehen. Ist z. B. eine Sehne in der Hohlhand oder am Handrücken durchtrennt und der periphere Stumpf nicht zu erreichen, so legt man die Sehne durch eine Incision am Finger frei, zieht einen Faden durch dieselbe und führt ihn mittelst einer Oehrsonde durch die Sehnenscheide in centripetaler Richtung bis in die Wunde; dort zieht man den Faden aus der Sonde heraus und kann nun mittelst desselben das periphere Ende in die Wunde leiten (Madelung). Häufig sind mehrere Sehnen gleichzeitig an derselben Stelle durchtrennt und man muss die Stümpfe suchen, die zusammengehören. Das Beste ist, sobald man je zwei aneinander passende Stücke erkannt hat, sofort eine Fadenschlinge in einiger Entfernung von der Continuitätstrennung durch die beiden Enden durchzuziehen; dieselbe dient dazu sie wieder zu erkennen und bei Anlegung der Naht später zu dirigiren. Hat man den peripheren Abschnitt auf die früher erwähnte Weise bereits angeschlungen, so führt man den betreffenden Faden durch den centralen Stumpf und fixirt dadurch beide Enden.

§. 223. Zur Sehnennaht bedient man sich feiner gekrümmter Nadeln (cylindrische oder nach der Kante gebogene platte Hagedorn'sche Nadeln sind sehr zweckmässig) und aseptischer Seiden- oder Catgutfäden. Es existiren verschiedene Modificationen der Naht. Am Zweckmässigsten erscheint es mir, zuerst an jedem Rande der Sehne in der Entfernung von je ½ cm von der Schnittfläche je eine feine Naht in longitudinaler Richtung durch beide Stümpfe zu legen, aber die Fäden vorderhand nicht zu knüpfen. Dann führt man eine zweite Naht (Entspannungsnaht) in einiger Entfernung von der ersteren senkrecht auf die Längsaxe (resp. in querer Richtung) durch die ganze Dicke der beiden Stümpfe durch und während ein Assistent die beiden Schnittflächen genau aneinander passt, zieht man dieselbe an und knüpft sie. Dann erst werden die beiden Nähte an den Rändern angezogen und geknüpft und zuletzt schneidet man die früher erwähnten Fadenschlingen durch. Es versteht sich von selbst, dass die Enden der durchschnittenen Sehnen nicht gedreht werden dürfen, wenn man sie aneinander passt und vereinigt. Wenn die Sehnenstümpfe sich leicht so aneinander bringen lassen, dass sie sich mit ihren Seitenflächen berühren, so thut man gut, sie auf diese Weise zu vereinigen (paratendinöse Naht, Hueter). Um das Ausreissen der Nähte zu verhindern, hat man verschiedene Proceduren empfohlen, so die Matratzennaht oder die mehrfache quere Durchstechung der Sehnenenden. Wölfler führt durch jeden Sehnenstumpf an beiden Seiten je eine Knopfnaht in querer Richtung an und schnürt dann mit den Enden der Fäden an den zusammengehörigen Seiten rechts und links einen Knoten, der die Vereinigung bewirkt. Kocher näht mit einem an beiden Enden mit Nadeln armirten Faden: die Nadeln werden zu beiden Seiten des Sehnenstumpfes eingestochen, parallel zu den Sehnenfasern an der Schnittfläche ausgestochen, dann an dem correspondirenden Stumpfe in die Schnittfläche ein- und an den Seitenflächen ausgestochen; dann zieht man den Faden an und knüpft seine Enden in querer Richtung. Trnka hat die Wölfler'sche Naht in der Weise modificirt, dass sie auch bei der Sehnenplastik Anwendung finden kann. Er führt zunächst die Nadel in querer Richtung durch den centralen Sehnenstumpf, etwa 1½ cm weit von der Tren-

nungsfläche, von rechts nach links, dann sticht er sie in derselben horizontalen Ebene wieder in querer Richtung von links nach rechts durch den centralen Stumpf durch; hierauf durchsticht er in derselben Weise den peripheren Stumpf $1^1/_2$ cm weit von der Trennungsfläche in querer Richtung von rechts nach links und endlich von links nach rechts in derselben Horizontalebene. Auf diese Weise bildet er an der linken Seite beider Stümpfe je eine geschlossene, in der Horizontalebene liegende Schlinge, während auf der rechten Seite das Mittelstück des Fadens eine zur Längsaxe der Sehnen parallele brückenförmige Verbindung zwischen beiden Stümpfen bildet, und die beiden Enden des Fadens, wenn sie geknüpft werden, eine zweite, mit der ersteren parallele brückenförmige Verbindung darstellen. Bevor aber die Fadenenden angezogen und geknüpft werden, führt man durch die beiden Schlingen an der linken Seite der Stümpfe einen Faden durch, dann bringt man die Sehnenstümpfe in Contact, zieht den Nahtfaden und den zweiten, die Schlingen passirenden Faden an und knüpft rechts und links die beiden Enden jedes der beiden Fäden zusammen. Statt des an der linken Seite (ich nehme hier „rechts" und „links" nur als Beispiel, selbstverständlich kann man gerade so gut die Naht in umgekehrter Richtung anlegen) durch die Schlingen gezogenen einfachen Fadens, kann bei einem Substanzverluste der Sehnen auch ein beliebiges Ersatzmateriale, wie man es zu der gleich zu besprechenden Sehnenplastik verwendet, eingeschalten werden, so z. B. dicke Catgutfäden oder Bündel von solchen, Thiersehnen u. s. w. oder ein Lappen, den man aus der Substanz des centralen Stumpfes durch Spaltung der Sehne parallel zu ihrem Faserverlaufe selbst schneidet, dessen Basis nächst der Trennungsfläche, dessen freies Ende centralwärts liegt und den man brückenförmig zu dem peripheren Stumpfe hinüberschlägt und ihn dort durch die Schlinge durchzieht. Die Einschaltung des Ersatzstückes geschieht somit paratendinös. Trnka nennt diese Naht „die einfach durchschlungene Naht mit Hülfsschlinge". Bei ganz frischen Sehnenwunden kann dieselbe vereinfacht werden, indem man die Nadel in querer Richtung von rechts nach links durch den centralen Stumpf durchführt, dann von links nach rechts quer durch den peripheren Stumpf, dann wieder von rechts nach links durch den centralen Stumpf und zum Schlusse von links nach rechts durch den peripheren Stumpf. Wenn man nun die Fadenenden anzieht bis die Trennungsflächen mit einander in Berührung sind und sie dann knüpft, so erhält man auf jeder Seite zwei longitudinal verlaufende Nähte, welche die beiden Sehnenstümpfe in querer Richtung jederseits zweimal in derselben Ebene perforiren („einfach durchschlungene Naht").

Dasselbe Verfahren eignet sich übrigens auch zur Nervennaht und zur Nervenplastik.

Ob man die Sehnennaht nach der einen oder nach der anderen Methode anlegt, jedenfalls muss jede übermässige Spannung vermieden werden. Hat man es mit Sehnen zu thun, die eine Scheide besitzen, so wird nach der Vereinigung der Stümpfe die Sehne reponirt und die Sehnenscheide mittelst feiner Catgutnähte geschlossen. Man thut gut, die constringirende Esmarch'sche Binde zu entfernen, bevor man die Hautwunde schliesst, um die Hämostase genau durchführen zu können. Es soll wenigstens keine stärkere Blutung erfolgen, weil dadurch die

Heilung gestört werden kann; die stets vorhandene capillare Blutung genügt vollkommen, um die Wundhöhle, die ja nicht gross ist, mit einem Coagulum zu erfüllen, welches sich später organisirt. Wenn möglich vereinigt man die Hautränder in ganzer Ausdehnung; sollte diess jedoch nicht ausführbar sein, so ist es angezeigt, wenigstens die vereinigten Sehnenstümpfe durch ein paar tiefgreifende Nähte mit Weichtheilen zu bedecken, um sie gegen das Vertrocknen zu schützen; dann legt man über die mit etwas Jodoform bestäubte Wunde einen schmalen Streifen Protective-silk oder Billroth-Battist und applicirt einen typischen aseptischen Compressivverband. Die Extremität wird zum Schlusse in der Stellung fixirt, in welcher die genähten Sehnen am Meisten erschlafft sind und mittelst eines Gypsverbandes oder mittelst Organtinbinden und Fournirholz immobilisirt.

§. 224. Während die Naht der frischen Sehnenwunden eine zwar heikle, aber doch verhältnissmässig leichte Aufgabe ist, verursacht die Vereinigung granulirender oder bereits vernarbter Continuitätstrennungen oder Substanzverluste der Sehnen dem Chirurgen in der Regel sehr bedeutende Schwierigkeiten. Die Sehnenstümpfe haben sich in solchen Fällen in Folge der Muskelretraction weit von einander entfernt, sie sind mit den benachbarten Partien verwachsen, häufig in dichte, ausgedehnte Narbenmassen eingebettet u. s. w. Ausserdem sind die Enden der durchtrennten Sehnen, um so mehr, je längere Zeit seit der Verletzung verflossen ist, aufgefasert, weniger widerstandsfähig als unter normalen Verhältnissen, so dass die Nähte durchschneiden. Die Operation wird unter Esmarch'scher Blutleere vorgenommen; um die Muskeln möglichst peripherwärts zu drängen und zu erschlaffen, kann man versuchen, nach Umschnürung der Extremität an ihrer Wurzel, sie mit einer elastischen Binde in centrifugaler Richtung einzuwickeln. Bevor man daran geht, die Sehnennaht auszuführen, müssen die Sehnenstümpfe aus dem sie umgebenden Narbengewebe sorgfältig freipräparirt werden, wobei man jedoch darauf zu achten hat, dass nicht zu viel peritendinöses Gewebe weggeschnitten wird, damit die ohnediess schon spärliche Ernährung des Sehnengewebes nicht allzu sehr leide. Gelingt es, die angefrischten Stümpfe ohne Spannung mit einander in Contact zu bringen, so legt man die Nähte nach einer der früher beschriebenen Methoden an und fasst dabei soviel als möglich das peritendinöse Gewebe, nicht die Sehne selbst, weil dasselbe resistenter ist. Nach Nebinger kann man Randnähte anlegen, welche die vernähte Sehne an der Umgebung befestigen und so die Spannung auf eine grössere Fläche vertheilen.

Wenn es trotz aller Versuche unmöglich ist, die Sehnenstümpfe mit einander in Contact zu bringen, so müssen andere Hülfsmittel angewendet werden. Zuweilen kann man sich durch ausgedehntes Lösen des betreffenden Muskels helfen oder man führt eine Art Muskelplastik aus, wie ich sie seiner Zeit als Fascioplastik bei veralteten Hüftgelenkscontracturen mit Nachahmung der Dieffenbach'schen Ectropiumoperation angewendet habe: man führt durch die Substanz des Muskels einen V-förmigen Schnitt, mit der Spitze nach der Peripherie gerichtet und vereinigt dann die Schnittfläche in Form eines Y. In den schwierigsten Fällen, wenn es sich um Defecte ganzer Sehnengruppen handelt,

kann die Verkürzung des Knochens durch eine Continuitätsresection zur Ausführung kommen (Löbker): man legt an dem betreffenden Extremitätenabschnitte die Knochen mit möglichst geringer Verletzung der Weichtheile frei und sägt nach Ablösung des Periostes aus ihrer Continuität ein Stück aus, genügend lang, um die Sehnenstümpfe mit einander in Contact bringen zu können; dann legt man ein paar Knochensuturen an und vereinigt die Sehnen und die übrigen Weichtheile. Zum Ersatze einzelner Sehnen kann man sich mit Vortheil der Sehnenplastik (Tendinoplastik) bedienen (Tillaux, Hueter, Czerny, Trnka u. A.), welche je nach den Umständen in verschiedener Weise zur Anwendung kommen kann. Wenn man das centrale Sehnenende durch einen Schnitt in der Sehnenscheide hervorziehen und an eine andere intacte Sehne heranbringen kann, so frischt man beide seitlich an und vereinigt sie mit einander. Oder man bildet, wie schon früher erwähnt, einen zungenförmigen Lappen mit unterer Basis aus der Seite des centralen Stumpfes und klappt denselben nach abwärts, um ihn mit dem peripheren Stumpfe zu vernähen. Oder man versucht eine frische Thiersehne oder einen aus Catgutfäden geflochtenen Zopf (Gluck) zwischen die Enden der Sehnen einzunähen und vereinigt dann die Wunde durch versenkte und oberflächliche Nähte. Die beiden Sehnenstümpfe wachsen dann zwischen den transplantirten Fäden und entlang derselben auf einander zu und stellen schliesslich die organische Verbindung zwischen beiden her. Nach meiner Meinung könnte auch die sog. Suture tubulaire Vanlair's, von welcher bei der Nervennaht die Rede war, zur Vereinigung von Substanzverlusten der Sehnen mit Erfolg angewendet werden. Damit die Heteroplastik gelinge, muss die Wunde absolut aseptisch sein und darf so wenig als möglich mechanisch oder chemisch irritirt werden; es muss jede Spannung vermieden und die Blutung vollkommen gestillt werden.

VII. Abschnitt.

Die Operationen an den Respirationsorganen.

Eröffnung der Luftwege (Bronchotomie).

§. 225. Die Luftwege können eröffnet werden durch Incision des Larynx oder der Trachea. Dabei unterscheidet man die Spaltung der Cartilago thyrioidea in der Mittellinie, Laryngotomie oder Thyreotomie von der Tracheotomie, der Incision im Gebiete der Trachea bis zur oberen Brustapertur, wobei die Cartilago cricoidea und das Lig. thyreo-cricoideum seu conoides zur Trachea gerechnet werden. Die Tracheotomie wird entweder oberhalb oder unterhalb der Schilddrüse vorgenommen, und demgemäss als Tracheotomia superior und inferior bezeichnet; ausnahmsweise dringt man durch den Isthmus der Schilddrüse vor. Eine detaillirtere Eintheilung und Bezeichnung, wie Cricotomie, Cricotracheotomie u. s. w. ist practisch werthlos. Die Eröffnung des Aditus ad laryngem durch Incision der Membrana hyothyrioidea gehört nicht zu den Bronchotomien und führt mit Unrecht den Namen Laryngotomia subhyoidea; sie eröffnet den Pharynx und soll daher Pharyngotomia subhyoidea heissen.

§. 226. Topographie. Der Larynx und seine Fortsetzung, die Trachea, liegen in der Medianlinie des Halses in einem Raume, welcher lateralwärts von beiden Kopfnickern, nach unten zu vom Sternum eingeschlossen wird; nach oben bildet das Zungenbein die Grenze gegen die Weichtheile des Bodens der Mundhöhle. Der Larynx liegt ganz nahe der Haut, die Trachea entfernt sich immer weiter von derselben, je mehr sie sich der oberen Brustapertur nähert. An der Vorderfläche des Halses ist die Haut sehr dünn und verschiebbar, unter ihr folgt das subcutane Gewebe, ohne Muskelfasern, denn das Platysma geht nicht so weit nach vorne. In demselben verlaufen die sehr variablen Venae jugulares anter. seu medianae colli, nahe der Medianlinie, in der Fovea suprasternalis durch eine bogenförmige Anastomose verbunden. Nun gelangt man auf die Fascia colli, welche von einem Sternocleidomastoideus zum andern reicht als Lamina superfic. fasc. colli; sie zeigt einen weissen Längsstreifen in der Mitte, welcher dem Interstitium der vom Sternum nach aufwärts ziehenden Muskeln entspricht, der nach oben convergirenden Mm. sternohyoidei und der unter ihnen liegenden, nach oben divergirenden Sternothyrioidei und ihrer Fortsetzung, der Thyreohyoidei. Zwischen den Muskeln der beiden Seiten, in der Medianlinie, befindet sich etwas lockeres Bindegewebe. Die am Oberflächlichsten liegenden Mm. sternohyoidei sind mit einer Fascie überzogen, welche sich nach aussen zu in die Lamina media fasciae colli fortsetzt, nach unten in das Ligam. interclaviculare übergeht und sich durch

dasselbe am Sternum inserirt. Nach hinten von den Muskeln liegt die Schilddrüse mit ihrem Isthmus auf der Trachea auf; unterhalb derselben befindet sich zwischen Trachea und den Mm. sternothyrioidei fettreiches Bindegewebe mit zahlreichen Venen (Plexus venosus thyrioideus). Rechts und links von diesem Abschnitte der Trachea liegen die Venae jugular. intern., welche bei stärkerer Füllung sich über die Luftröhre medialwärts vorschieben. Zuweilen steigt bei Verlaufsanomalien der Gefässe der Truncus anonymus vor der Trachea empor, oder es kann die Carotis dextra oder auch die Carotis sinistra dieselbe verdecken, resp. kreuzen. Bei Kindern reicht die Thymusdrüse gelegentlich bis oberhalb des Sternum empor. Vor der Trachea liegt ausnahmsweise eine kleine Arterie, die Art. thyrioidea ima, welche aus dem Arcus aortae entspringend in der Medianlinie nach aufwärts zur Schilddrüse zieht.

Die Schilddrüse bedeckt je nach dem Grade ihrer Entwicklung einen grösseren oder geringeren Theil der Trachea; sie reicht nicht selten bis zur Cartil. cricoidea hinauf und dringt nach unten zu zwischen dem Sternum und der Trachea bis ins vordere Mediastinum. Von ihrer Grösse hängt wesentlich die Schwierigkeit der Tracheotomie ab: in Gegenden, wo der Kropf endemisch ist, trifft man auch bei ganz jungen, kropffreien Kindern einen stark entwickelten, gefässreichen Isthmus an. Die Schilddrüse wird durch eine Fascie (Fascia laryngothyrioidea) eingehüllt, welche sich nach oben in die Fascie des Schildknorpels fortsetzt, wodurch der Isthmus fest an den Larynx geheftet wird. Zwischen den Blättern der Fascie verlaufen die oberen Schilddrüsengefässe: wenn man daher die Fascie am Ringknorpel spaltet, so kann sie sammt dem Isthmus der Schilddrüse ohne Verletzung der Gefässe oder der Drüse selbst von der Trachea abgelöst und nach abwärts geschoben werden. Die Kehlkopfknorpel und die Trachealringe sind bei älteren Männern häufig verknöchert, so dass sie statt mit dem Messer mit der Knochenscheere durchschnitten werden müssen.

Die Tracheotomie.

§. 227. Indicationen der Tracheotomie. Wir sprechen zunächst von diesen, als den practisch wichtigeren, und werden die Indicationen der Laryngotomie, welche als Voroperation für andere Eingriffe unternommen wird, später abhandeln. Die Indicationen zur Tracheotomie sind: 1. Von aussen in die Luftwege eingedrungene Fremdkörper. Je nach ihrem Sitze sind die Symptome verschieden. Stecken sie am Eingange des Larynx oder in der Glottis selbst, so ist die Athemnoth am Stärksten und es tritt rasch Asphyxie ein, welche, wenn der Fremdkörper nicht sofort vom Munde aus entfernt werden kann, die Tracheotomie erfordert. Kleinere Körper können die Glottis passiren und sich in den Ventrikeln festsetzen: sie erregen heftigen Schmerz und unstillbaren Hustenreiz, häufig mit Convulsionen, bei pfeifender Respiration. Fremdkörper, welche in die Trachea oder gar in einen Bronchus, gewöhnlich den rechten, gerathen sind, werden, nachdem der momentane Erstickungsanfall beim Durchtritte durch den Kehlkopf vorüber ist, ohne grosse Beschwerden ertragen, ja sie können sogar ganz übersehen werden. Ist der Körper beweglich, so treten Anfallsweise heftige Hustenstösse auf, durch welche derselbe gegen die Glottis geschleudert wird, um bei der Inspiration wieder nach abwärts zu gleiten. Füllt ein Fremdkörper einen Bronchus ganz aus, so hört man über der entsprechenden Seite keine Respiration; kann aber die Luft an dem Körper vorbeistreichen, dann entsteht zuweilen ein pfeifendes Geräusch, zuweilen fehlt aber auch jedes auscultatorische Phänomen. Wenn die Tracheotomie wegen eines Fremdkörpers gemacht wird, so wird derselbe

nicht selten im Momente der Eröffnung der Luftwege durch Hustenstösse herausgeschleudert; in anderen Fällen muss er extrahirt werden, was nicht selten grosse Schwierigkeiten macht; gekrümmte Zangen, stumpfe Haken, biegsame Drahtösen, Münzenfänger u. s. w. kommen dabei zur Verwendung. Die Tracheotomie kann auch indicirt sein, wenn flüssige oder giftige gasförmige Substanzen in die Luftwege eingedrungen sind. 2. Fracturen der Larynxknorpel mit Depression oder Einknickung, welche die Respiration erschweren oder aufheben. 3. Perforirende Wunden des Larynx, gewöhnlich bei Selbstmordversuchen, um gegen die wahrscheinlich auftretende entzündliche Schwellung gesichert zu sein und die Wunde local behandeln zu können. 4. Acutes Glottisödem, meistens symptomatisch bei heftigen, namentlich infectiösen Entzündungen der Umgebung, besonders des Bodens der Mundhöhle und der Zunge, wenn die localen Mittel fruchtlos geblieben sind. 5. Croup und Diphtheritis des Larynx, wenn die Lungen noch frei zu sein scheinen, aber die Respirationsbehinderung zunimmt. 6. Geschwüre im Larynx, und zwar besonders tuberculöse und syphilitische, theils wegen drohenden Glottisödems, theils um den Reiz des Luftdurchtrittes durch den Larynx zu eliminiren und eine energische Localbehandlung zu gestatten. 7. Perichondritis laryngea mit Eiterung und Necrose des Knorpels, sowohl bei acuten (Typhus) als bei chronischen Infectionskrankheiten (Syphilis), entweder wegen acuten Glottisödems oder behufs Elimination des necrotischen Knorpels. 8. Narbenstenosen des Larynx und der Trachea, nach Verätzung oder nach Geschwürsbildung (Syphilis), zunächst wegen der Respirationsbeschwerden, dann zum Zwecke der Dilatation. 9. Compression des Larynx und der Trachea von aussen durch Anschwellungen, am Häufigsten durch Neubildungen der Schilddrüse und der Lymphdrüsen, dann durch Aneurysmen u. s. w. 10. Neubildungen im Innern des Kehlkopfes und der Trachea, welche die Respiration verlegen und nicht auf endolaryngealem Wege entfernt werden können. 11. Als prophylactische Operation vor anderweitigen Eingriffen, wie Exstirpation des Kehlkopfes, des Pharynx, der Schilddrüse u. s. w., wird die Tracheotomie unternommen, um das Eindringen von Blut in die Trachea zu verhüten und die Narcose fortsetzen zu können. Zu diesem Zwecke wird nach Eröffnung der Trachea eine Tamponcanüle (Trendelenburg) eingeführt oder die Luftwege werden oberhalb der Trachealwunde durch Gazestreifen tamponirt und die Narcose durch die Trachealcanüle unterhalten. 12. Bei mangelhafter oder ganz aufgehobener Athmung in Folge von Intoxication, um die künstliche Respiration einleiten zu können (so bei Chloroformasphyxie, Morphium-, Kohlenoxydgas- etc. Vergiftung).

Eine Contraindication der Tracheotomie giebt es eigentlich nicht, höchstens kann man darüber im Zweifel sein, ob die Operation unmittelbar nothwendig ist oder ob man zuwarten soll. In allen derartigen Fällen ist dringend anzurathen, lieber zu früh zu operiren, da sich sehr häufig die Suffocationserscheinungen ganz plötzlich, durch eine Muskelanstrengung, eine Congestion u. s. w. steigern und zum Tode führen, ehe man Hilfe schaffen kann.

Als Verletzung an sich ist die Tracheotomie nicht gefährlich: die ungünstigen Ausgänge derselben hängen von dem dieselbe indicirenden Leiden ab.

§. 228. Instrumente. In der Regel führt man gegenwärtig die Tracheotomie mit einem kleinen bauchigen Scalpel aus; zur Durchschneidung der Knorpel und der Schleimhaut benützt man ein spitzes Scalpel. Ausserdem braucht man stumpfe Doppelhaken, drei spitzige Häkchen, eine Hohlsonde, Pincetten, Scheere, Klemmzangen und Trachealcanülen von verschiedenen Dimensionen, starre und für manche Zwecke biegsame.

Der Paquelin'sche Thermocauter kann mit Vortheil bei der Tracheotomie verwendet werden. Dagegen sind die früher sehr beliebten Tracheotome oder Bronchotome, Instrumente, welche die Eröffnung der Trachea in einem einzigen Acte und zugleich die Einführung der Canüle gestatten sollen, gegenwärtig wohl von den meisten Chirurgen verlassen; sie sind auch vollkommen entbehrlich.

§. 229. Die Frage, ob der Patient zur Tracheotomie narcotisirt werden solle oder nicht, wird verschieden beantwortet. Meines Erachtens soll die Chloroformnarcose angewendet werden in allen Fällen, in welchen es die Zeit erlaubt, weil die Operation dadurch wesentlich erleichtert wird, besonders wenn man mit mangelhafter Assistenz operirt. Es ist auch durchaus nicht richtig, dass die Athemnoth durch das Chloroform gesteigert wird — im Gegentheil: die Kranken athmen in der Narcose viel ruhiger als vorher, schon weil der psychische Effect der behinderten Respiration wegfällt. Andererseits wird besonders bei nicht chloroformirten Kindern durch die gewaltsamen Muskelanstrengungen, die sie den Vorbereitungen zur Operation entgegensetzen, nicht selten ein Suffocationsanfall geradezu hervorgerufen. Desshalb ist auch die locale Anästhesie durch Cocaïninjection ziemlich werthlos. Ist keine Zeit mehr zum Narcotisiren, dann ist die Narcose ohnediess überflüssig, denn dann sind die Patienten in Folge der vorgeschrittenen Kohlensäurevergiftung nahezu unempfindlich und reagiren nicht.

§. 230. Ausführung der Tracheotomie. Wie schon erwähnt wird die Trachea in der Regel entweder oberhalb oder unterhalb der Schilddrüse eröffnet; die Eröffnung im Bereiche der Schilddrüse selbst, mit Spaltung des Isthmus oder der ganzen Drüse, ist auf jene Fälle beschränkt, bei denen ein anderes Vorgehen geradezu unmöglich ist, weil die hypertrophische oder von einer Neubildung befallene Schilddrüse die ganze Trachea und oft auch den Larynx bedeckt.

1. Die Tracheotomie oberhalb der Schilddrüse (T. suprathyrioidea, T. superior) besteht in der Freilegung der Cartilago cricoidea und der oberen Trachealringe und in der Incision derselben, wobei man je nach dem verfügbaren Raume entweder nur das Lig. conoideum und die Cartilago cricoidea oder letztere und die obersten 2—3 Ringe der Trachea durchtrennt. Bei Kindern reicht die Schilddrüse oft bis an den Ringknorpel, man begnügt sich daher mit der Incision desselben und des Lig. conoideum; bei Erwachsenen, bei welchen die obersten Trachealringe frei sind, macht man die Operation innerhalb derselben und des Lig. crico-tracheale.

Der Patient liegt auf dem Rücken, mit einem Kissen unter dem Nacken, um die vordere Halsgegend hervorzuwölben, den Kopf nach rückwärts überstreckt. Allerdings ist diese Stellung bei starker Athem-

noth kaum möglich, weil der Patient, wenn man ihm den Kopf zurückbeugt, das Gefühl hat, als ob er in derselben ersticken müsste. Es ist desshalb anzurathen, ihn zunächst in aufrecht sitzender Stellung zu narcotisiren und erst wenn er unempfindlich geworden ist und die gewaltsamen Athembewegungen sich beruhigt haben, ihn in der oben beschriebenen Weise zu lagern. Kleine Kinder müssen, wenn man sie nicht narcotisiren kann, in ein Leintuch so eingehüllt werden, dass die Arme längs des Thorax zu beiden Seiten fixirt sind und die Brust und der Hals frei bleiben. Der Operateur stellt sich an die rechte Seite des Patienten, ein sachverständiger Assistent ihm gegenüber an die linke Seite, die anderen Assistenten können Laien sein. Einer derselben fixirt den Kopf des Patienten genau in der Mittellinie, ein anderer hält die Arme fest und zieht dadurch die Schultern gleichweit nach abwärts. Wenn die Tracheotomie, wie es häufig genug der Fall ist, bei künstlicher Beleuchtung gemacht werden muss, so soll ein Assistent das Licht, im Nothfalle eine kurze, mit einer Handhabe versehene Kerze, auf der Brust des Patienten halten, um das Operationsfeld zu beleuchten. Der Operateur beginnt damit, dass er sich die Mittellinie des Halses von der medianen vorspringenden Kante des Schildknorpels bis zur Mitte des Sternum durch einen seichten Ritz mit dem Scalpel markirt (es sei denn, dass der Larynx verschoben ist, in welchem Falle die Tracheotomie überhaupt nicht nach den gewöhnlichen Anhaltspunkten gemacht werden kann; wir werden später auf diesen Punkt eingehen). Der Operateur durchtrennt, indem er die Haut mit Daumen und Zeigefinger der linken Hand in querer Richtung spannt, mit dem wie ein Violinbogen gefassten, horizontal gehaltenen Scalpel die Haut in der Medianlinie des Halses etwas über dem oberen Rande des Ringknorpels beginnend und, je nach der Körpergrösse, 3—5 cm nach abwärts fortschreitend, in derselben Weise wie man die Freilegung einer Arterie behufs Unterbindung ausführt. Der erste Schnitt kann auch so geführt werden, dass der Operateur und der ihm gegenüber stehende Assistent mit je 2 Fingern (Daumen und Zeigefinger) eine Hautfalte in querer Richtung aufheben, welche der Operateur in der Medianlinie auf einmal durchtrennt. Nach Spaltung der Haut und des Subcutangewebes setzt der Assistent sofort zwei Doppelhaken in die Hautränder ein und zieht sie aus einander; der Operateur sucht den weissen Streifen auf, der dem Muskelinterstitium zwischen den Mm. sternohyoideis und sternothyrioideis entspricht, durchtrennt die Fascia superfic. auf der Hohlsonde und dringt dann stumpf präparirend mit Hohlsonde und Pincette in die Tiefe vor, indem er sich stets gegen den unteren Rand des Ringknorpels hält. Blutende Gefässe werden sofort mit Klemmzangen gefasst; nicht selten kann man die während der Exspiration strotzend gefüllten Venen schon vor der Durchschneidung versorgen. Während der Operateur die Muskeln in der Medianlinie isolirt, setzt der Assistent die Haken in den Wundspalt ein und retrahirt die Ränder. Es erscheint nun das lockere Zellgewebe vor dem tiefen Blatte der Fascia colli; dasselbe wird mit Hohlsonde und Pincette zerrissen, wobei die Art. cricothyrioidea durchtrennt wird, und am oberen Wundwinkel der untere Rand der Cartilago thyrioidea freigelegt. Es ist sehr wichtig, zunächst auf den Schildknorpel einzugehen; eventuell kann man die ihn straff bedeckende Fascie mit dem Scalpel durch einen kurzen Quer-

schnitt spalten. Sowie diess geschehen ist, lässt sich die Fascie mit der Hohlsonde stumpf von der vorderen Fläche des Larynx und der Trachea loslösen und nach abwärts drängen, wobei auch die Schilddrüse ohne Verletzung und ohne Blutung nach abwärts geschoben wird und durch einen stumpfen Doppelhaken festgehalten werden kann. Bei regelrechtem Vorgehen erscheinen jetzt das Lig. conoideum, der Ringknorpel und die obersten 2—3 Trachealringe entblösst in der Wunde. Der Operateur überzeugt sich nochmals genau, dass kein Gewebe mehr über den Knorpeln liegt, indem er die Wundränder verschiebt und zusieht, ob sich noch etwas am Grunde des Wundspaltes mitbewegt. Erst wenn man darüber ganz sicher und wenn die Blutung gestillt ist, schreitet man zur Eröffnung der Luftwege, sonst kann es geschehen, dass man beim Einschnitte in die Trachea eine Vene durchtrennt und das Blut direct in die Luftwege einfliesst. Da der Larynx bei den Athembewegungen sich fortwährend nach auf- und abwärts verschiebt, muss er fixirt werden. Der Operateur setzt von oben her ein spitzes Häkchen in der Medianlinie am unteren Rande des Schildknorpels ein und zieht dadurch den Larynx nach aufwärts, so dass die freigelegten Theile des Ringknorpels und der Trachea gut sichtbar werden. Er hält den Haken mit der linken Hand: mit der rechten fasst er ein spitziges Scalpel, setzt es mit der Schneide gegen das Kinn des Patienten gewendet senkrecht auf die entblössten Ringe der Trachea, oder bei einem Kinde auf den unteren Rand des Ringknorpels auf, sticht es mit einer raschen, energischen Bewegung durch die Wand der Luftwege durch und spaltet dieselbe von unten nach aufwärts in der gewünschten Ausdehnung, also bei Kindern den Ringknorpel und das Lig. conoideum, bei Erwachsenen die obersten 2—3 Trachealringe und den Ringknorpel. Verknöcherte Knorpel müssen, nachdem man die Trachea in einem Interstitium eröffnet hat, mit einer starken Scheere durchschnitten werden. In dem Momente, wo die Luftwege eröffnet werden, hört man gewöhnlich ein zischendes Geräusch, hervorgebracht durch das Eindringen der Luft, es sei denn, dass die Athembewegungen schon vollständig aufgehört haben. Bevor der Operateur das Messer zurückzieht, führt der Assistent von rechts und links zwei spitze Häkchen in den Spalt ein, hakt die Ränder des Knorpels an und zieht sie aus einander. Die beiden Häkchen dürfen nicht losgelassen werden, bis die Canüle eingeführt ist und ebenso muss der am oberen Wundwinkel eingesetzte Haken, der den Larynx fixirt, bis dahin unverrückt an Ort und Stelle bleiben. Je nach der besonderen Indication der Operation folgt nun die Extraction des Fremdkörpers oder direct die Einführung der Canüle. Zunächst aber ist es empfehlenswerth, in jedem Falle, nach Eröffnung der Luftwege ein paar Minuten zu warten, während man die Trachealwunde klaffend erhält: es treten in der Regel heftige Hustenstösse ein, die einen fremden Körper oder Pseudomembranen, Blut u. s. w. herausschleudern können. Nur wenn die Respiration bereits vollständig aufgehört hatte, führt man sofort die Canüle ein, um die künstliche Athmung einleiten zu können.

Die Canüle wird mit der rechten Hand gefasst und so gehalten, dass die innere Mündung unmittelbar ober der Trachealwunde steht und die Concavität nach abwärts gerichtet ist. In dieser Stellung führt der Operateur die Canüle in die nach beiden Seiten aus einander ge-

zogene Trachealwunde ein, während er mit der linken Hand den Larynx durch das Häkchen fixirt, indem er mit der Canüle den linken Wundrand niederdrückt und die Mündung derselben unter den rechten Wundrand schiebt; so wie er im Lumen angelangt ist, macht er eine Bewegung nach abwärts, durch welche das Ende der Canüle längs der hinteren Wand der Trachea nach abwärts gleitet. Manche Operateure öffnen die Trachealwunde mit eigenen zangen- oder pincettenartigen Dilatatorien und führen zwischen deren Branchen die Canüle ein. Nun erst werden die Häkchen entfernt, eine Gazecompresse wird unter das Schild der Canüle gelegt und dieselbe mit einem schmalen Bande um den Hals befestigt. Bei älteren Männern sind zuweilen die Knorpel so starr, dass es nicht gelingt die Canüle durch die spaltförmige Wunde einzuführen: man hilft sich damit, dass man entweder jederseits einen kurzen Querschnitt durch die Wundränder der Trachea macht oder ein rundes Loch aus der Wandung ausschneidet.

2. Die Tracheotomie unterhalb der Schilddrüse (T. infrathyrioidea, T. inferior). Lagerung des Patienten und Stellung des Operateurs sind dieselben wie bei der eben beschriebenen Operation. Der Hautschnitt beginnt von der Mitte der Schilddrüse und reicht bis über den Rand des Sternums nach abwärts, der Operateur trennt die Fascia superficialis und das hochliegende Blatt der Halsfascie, und dann das lockere Bindegewebe unter derselben, in welcher sich stets ein venöser Verbindungsast der Venae jugulares anteriores befindet, der eventuell gefasst und doppelt unterbunden werden muss. Nun kommt er auf die gespannte Fascia media colli, in welche er am oberen Wundwiukel mit der Hohlsonde und Pincette ein Loch durchreibt, um die Hohlsonde nach abwärts bis an das Sternum einführen zu können. Auf ihr spaltet er dann die Fascie und am hinteren Rande des Sternum das Lig. interclaviculare. Nun werden zwei stumpfe Doppelhaken an die inneren Ränder der Mm. sternohyoidei angelegt und dieselben nach auswärts gezogen; ein dritter stumpfer Haken zieht die Schilddrüse nach aufwärts. Der Operateur fasst das lockere Zellgewebe mit der Pincette in dünnen Kegeln und durchreisst es der Länge nach mit der Hohlsonde; so oft eine Partie getrennt ist, werden die stumpfen Haken tiefer eingesetzt, bis die Trachea im Grunde der Wunde vollkommen frei liegt. Ist diess der Fall, so fixirt ein Assistent die Trachea am oberen Wundwinkel mit einem spitzen Häkchen, der Operateur führt den Zeigefinger der linken Hand in den unteren Wundwinkel ein, drückt mit demselben alles Gewebe hinter das Sternum gegen den Thorax herab und schützt dadurch die Vasa anonyma; dann sticht er das spitze Scalpel mit nach dem Kinne des Patienten zugekehrter Schneide dicht am Nagel des linken Zeigefingers durch die Wand der Trachea ein und erweitert den Schnitt von unten nach aufwärts, indem er 3—4 Luftröhrenringe durchschneidet. Hierauf folgt die Einführung der Canüle.

3. Die Tracheotomie durch den Isthmus der Schilddrüse ist nur in jenen Fällen indicirt, wo man weder oberhalb noch unterhalb der Drüse auf die Trachea gelangen kann. Gewöhnlich ist dabei auch die Trachea nicht von aussen fühlbar und ausserdem verschoben, so dass man die Medianlinie nicht als Anhaltspunkt für die Freilegung nehmen kann. Man führt einen Schnitt vom oberen Schild-

knorpelrande bis zum Sternum, legt zunächst den Larynx frei und indem man die Wundränder aus einander ziehen lässt, sucht man sich über die Lage der Trachea zu orientiren. Ist überhaupt ein Isthmus der Drüse zu erkennen, so isolirt man ihn möglichst, ohne jedoch das Schilddrüsengewebe selbst zu verletzen. Dann führt man mit der Deschamps'schen Aneurysmennadel starke Ligaturen unter demselben durch, schnürt sie zusammen und durchschneidet zwischen ihnen das Schilddrüsengewebe bis die Trachea frei liegt. Häufig ist aber von einem Isthmus überhaupt nichts zu erkennen und man muss sich durch die Schilddrüse durcharbeiten. Für solche Fälle bedient man sich am Besten der partienweisen Umstechungen und Unterbindungen, sowie der Anlegung grosser Klemmzangen. Eine derartige Operation ist stets schwierig und verlangt einen geübten Operateur und geschulte Assistenten.

4. Als 4. Operationsmethode wäre die Tracheotomie in Einem Zuge („à un temps") anzuführen, wenn es sich bei einem Asphyctischen oder Scheintodten darum handelt, möglichst rasch die Luftwege zu eröffnen, um durch ein eingeführtes elastisches Rohr ihm Luft einblasen oder die künstliche Respiration einleiten zu können. Man fixirt dazu mit Daumen und Zeigefinger den Ringknorpel und sticht das Spitzbistouri in der Medianlinie durch Weichtheile und Knorpel bis in die Trachea durch, als ob man einen Abscess eröffnen wollte; im Zurückziehen erweitert man die Wunde nach abwärts, und führt sofort eine Canüle oder ein elastisches Rohr ein. Ich halte die Eröffnung der Trachea durch Einstich für eine gefährliche und entbehrliche Operation — gefährlich, weil sehr leicht eine starke Blutung nach innen, in die Luftwege entstehen kann und entbehrlich, weil die kurze Zeit, die man braucht um die Trachea regelrecht zu eröffnen, nicht in Betracht kommt bei einem Asphyctischen, während andererseits, wenn eine Blutung in die Luftwege erfolgt, man viel mehr Zeit dazu verwenden muss, das Blut durch Aspiration heraus zu befördern, als eine regelrechte Tracheotomie in Anspruch genommen hätte. In Fällen von plötzlicher Asphyxie kommt es wohl vor, dass man momentan keine Trachealcanüle zur Verfügung hat. Man kann sich da helfen durch Einführung eines elastischen Katheters, oder einer Schlundsonde — aber wenn auch diese nicht zu Gebote stehen, so legt man durch beide Ränder der Trachealwunde eine Naht und zieht sie so weit nach aussen, dass der Spalt in der Trachea klaffend erhalten wird.

§. 231. Zur Ausführung der Tracheotomie im Allgemeinen kann man sich mit Vortheil des Paquelin'schen Thermocauters bedienen, namentlich wenn man keine genügende Assistenz zur Seite hat. Nicht die ganze Operation soll jedoch mittelst Thermocauters gemacht werden: es würde diess eine zu bedeutende Narbe in der Haut zur Folge haben. Man macht den Hautschnitt in gewöhnlicher Weise mit dem Messer, lässt die Hautränder retrahiren und nun arbeitet man weiter mit dem Thermocauter, indem man bei schwacher Rothglühhitze das Gewebe wie mit dem Messer in der Medianlinie durchtrennt. Wenn man darauf achtet, dass das Instrument nicht zu stark glüht, so kann man schneller als auf die gewöhnliche Weise und ohne einen Tropfen Blut zu vergiessen die Trachea freigelegt haben; wenn es nothwendig ist, kann

man auch den Isthmus der Schilddrüse blutlos durchtrennen. Zur Eröffnung der Trachea bedient man sich wieder des Messers. Der Vortheil dieser Operationsweise ist, dass man keinen Assistenten braucht, um das Blut abzutupfen und mit dem Daumen und Zeigefinger der linken Hand sich selbst die Wundränder zurückdrängen kann. Letzteres, das Auseinanderziehen der Wundränder, kann man übrigens auch mittelst eines einfachen, von Gersuny angegebenen Apparates erreichen: derselbe besteht aus einem federnden Metallhalbringe, welcher an seinen beiden Enden je einen stumpfen Doppelhaken trägt: man legt denselben von hinten her um den Nacken, sowie man den Hautschnitt gemacht hat und hakt die beiden Enden in die Wundränder ein.

Die Tracheotomie oberhalb der Schilddrüse ist in jedem Falle der Tracheotomie unterhalb der Schilddrüse vorzuziehen, sowohl für Erwachsene als bei Kindern, sie ist viel leichter, weil die Trachea und der Ringknorpel viel oberflächlicher liegen, und zugleich weniger gefährlich, weil bei ihr nicht wie bei der Tracheotomia infrathyrioidea die Nachbarschaft der grossen Gefässe und des Plexus venosus thyrioid. inf. zu scheuen ist. Die Tracheotomia infrathyrioidea ist ausnahmsweise dann indicirt, wenn es sich darum handelt, möglichst nahe an ein unterhalb der Brustapertur, im intrathoracischen Theile der Luftwege sitzendes Respirationshinderniss, einen Fremdkörper, eine comprimirende Geschwulst u. s. w. heranzukommen. In einem derartigen Falle kann man von der Trachealwunde aus Instrumente oder eine König'sche elastische Canüle (aus einer Drahtspirale bestehend) bis an die Bifurcation, ja selbst bis in einen Bronchus vorschieben, ja, wie ich mich selbst überzeugte, beim Erwachsenen selbst mit dem Finger bis dahin eindringen.

§. 232. Zufälle während der Operation. 1. Blutung. Die arterielle Blutung ist weniger unbequem als die venöse. Die Venen sind in Folge der erschwerten Respiration strotzend gefüllt und bluten unverhältnissmässig stark. Wenn man sie nicht sofort mit Klemmzangen fassen kann, so trachte man sie mit dem Finger zu comprimiren und die Operation rasch zu beenden, denn das Eindringen der Luft in die Lungen ist das beste Mittel, um die venöse Blutung zum Stehen zu bringen. Die Verletzung der Arteria oder Vena anonyma sinistra kann nur durch einen schweren Operationsfehler erfolgen und dann tritt wohl immer der Tod ein, entweder an Verblutung oder durch Lufteintritt in die Vene. Die Blutung aus der durchschnittenen Schleimhaut ist nicht bedenklich, weil ja in demselben Momente durch das Freiwerden der Respiration die venöse Stauung aufhört. Unangenehmer ist die Blutung, wenn die Schilddrüse angeschnitten oder angerissen wird, besonders wenn diess geschieht im Momente der Eröffnung der Trachea. Es stürzt dann ein Strom schwarzen Blutes hervor, welches durch die gewaltsamen Inspirationsbewegungen in die Luftwege aspirirt wird. Sollte die Blutmenge so bedeutend sein, dass sie den Luftzutritt zu den Lungen hindert, was man an der röchelnden und gurgelnden Respiration erkennt, so muss man rasch eine elastische Sonde in die Trachea einführen und das Blut aussaugen, bevor es gerinnt. Uebrigens ist die Gefahr des Bluteinfliessens in die Lungen früher sehr überschätzt worden: das eingedrungene Blut wird theils ausgehustet, theils

resorbirt, wenn nur die Respiration wieder in Gang kommt. 2. Asphyxie, welche während der Operation eintritt, verlangt rasche Beendigung derselben und Einleitung der künstlichen Respiration durch rhythmisches Zusammenpressen des Thorax bei gesenkten, dem Thorax anliegenden Armen (Exspiration) und Erheben der Arme über den Kopf (Inspiration). 3. Stillstand der Respiration, nachdem die Canüle bereits eingeführt war und der Patient einige forcirte Inspirationen gemacht hatte. Diess ist bedingt durch die momentane Uebersättigung des Blutes mit Sauerstoff und das mangelnde Respirationsbedürfniss (Apnoë) und verliert sich sehr bald von selbst. 4. Fortdauer der Respirationsbeschwerden, auch nach Incision der Trachea. Diess kann einen sehr verschiedenen Grund haben. a) Die Luftwege sind überhaupt nicht eröffnet, sondern es ist nur die knorpelige Wand der Trachea, aber nicht die Schleimhaut durchtrennt worden. Beim Einführen der Canüle wühlt nun der Operateur die Schleimhaut eine Strecke weit vom Ringknorpel und der Trachea los und in den so entstandenen Hohlraum dringt die Canüle ein. Selbstverständlich gelangt gar keine Luft in die Trachea und zu dem schon bestehenden Respirationshindernisse wird ein neues hinzugefügt. Dass ein derartiger grober Operationsfehler möglich ist, ja dass er nicht einmal bemerkt wird, das habe ich bei Gelegenheit einer Section gesehen, die seiner Zeit durch Rokitansky vorgenommen worden war. Die Tracheotomie war bei einem Erwachsenen wegen Stenose des Larynx in Folge tuberculöser oder syphilitischer Ulcerationen ausgeführt worden, etwa 24 Stunden vor dem Tode, und erst am Sectionstische klärte sich der Sachverhalt auf: die Canüle steckte in dem durch die abgelöste Schleimhaut und die Trachealwand gebildeten Blindsacke. b) Etwas ähnliches kann bei einer Tracheotomie wegen Croup geschehen, wenn der Einstich in die Trachea zwar deren Wandung sammt der Schleimhaut durchtrennt, aber nicht die darauf liegende Pseudomembran: dieselbe wird dann beim Einführen der Canüle ebenfalls abgelöst und legt sich vor deren Mündung, den Eintritt der Luft verhindernd. Dass so etwas selbst einem erfahrenen Operateur begegnen kann, beweist eine Mittheilung v. Pitha's. Die Complication wird in diesem wie in dem vorhergehenden Falle dadurch veranlasst, dass der Einstich in die Trachea nicht tief genug gemacht worden war. Bei einiger Aufmerksamkeit erkennt man jedoch sofort, dass das Lumen der Trachea nicht eröffnet ist, dadurch dass keine Luft durch die Incisionswunde ein- und ausströmt. Man lässt die Ränder der Trachea mit scharfen Haken aus einander ziehen und führt eine gekrümmte Pincette ein, mit welcher man die abgelöste Pseudomembran zu fassen und herauszuziehen trachtet. Gelingt diess nicht, so bleibt nichts anderes übrig als die Trachea tiefer unten, unterhalb der Schilddrüse zu eröffnen oder wenn es möglich ist, die Tracheotomiewunde nach abwärts durch den Isthmus der Schilddrüse hindurch zu verlängern. c) Die Canüle kann verlegt sein durch Pseudomembranen, die sich abgelöst haben und nach unten geschoben worden sind oder ein Bronchus ist durch einen Fibrinpfropf verstopft. Man entfernt die Canüle, zieht die Ränder der Trachealwunde mit scharfen Haken aus einander und sucht durch mechanische Reizung (Einführung eines Federbartes) Hustenstösse zu erregen, welche die Pseudomembranen durch die Wunde herausschleudern.

d) Das in den Luftwegen befindliche Respirationshinderniss sitzt so tief, dass es durch die Tracheotomie nicht erreicht wird. Einen tief eingedrungenen Fremdkörper trachtet man mittelst Finger und Kornzange zu extrahiren, eine die Trachea comprimirende Geschwulst durch Einführung einer langen elastischen Canüle (z. B. einer Oesophagussonde) zur Seite zu schieben, eine Stenose zu dilatiren. e) Die Ursache, warum die Respirationsbeschwerden fortdauern, ist schon vorher bestehendes oder sich rasch entwickelndes Lungenödem — wohl immer ein Vorbote des Exitus letalis.

So einfach und spielend leicht die Tracheotomie aussieht, wenn man sie am Cadaver macht, und so gering die Verletzung an sich, namentlich bei der Tracheotomia suprathyrioidea, scheint, so ist doch die Tracheotomie am Lebenden eine heikle Operation, bei der man stets auf Ueberraschungen gefasst sein muss und die durch die Körperbeschaffenheit des Patienten (kurzer, fetter Hals, Hypertrophie der Schilddrüse, Gefässanomalien u. s. w.), sowie durch die ungünstigen äusseren Verhältnisse, unter denen man operiren muss (mangelhafte Assistenz, schlechte Beleuchtung) ausserordentlich erschwert werden kann.

Auf die Nachbehandlung nach der Tracheotomie brauche ich hier nicht näher einzugehen: sie richtet sich in erster Linie nach der Affection, welche Veranlassung zur Operation gegeben hatte.

Die Laryngotomie und die Laryngectomie.

§. 233. Die Spaltung des Larynx in der Mittellinie, Laryngofissur, wird unternommen, um das Innere des Larynx der chirurgischen Behandlung zugänglich zu machen, also zur Exstirpation von Geschwülsten des Larynx, zur Beseitigung von Stenosen u. s. w. In der Regel wird die Tracheotomie vorausgeschickt und die Trachea tamponirt. Der Operateur führt einen Schnitt vom Zungenbeine beginnend längs der vorderen Kante des Schildknorpels bis etwa zweifingerbreit nach abwärts vom unteren Rande des Ringknorpels; er dringt bis auf die Knorpel des Kehlkopfes vor und spaltet den Schildknorpel zunächst genau in der Medianlinie. Durch Auseinanderziehen mit scharfen Haken legt man die Innenfläche des Kehlkopfes bloss; wenn es nothwendig ist, wird auch der Ringknorpel gespalten. Nach vollendeter Operation im Kehlkopfinnern werden die beiden Hälften genau in ihre Lage zurückgebracht und durch Weichtheilnähte vereinigt.

§. 234. Die Laryngotomia transversa (Gersuny) soll als Voract dienen bei allen chirurgischen Eingriffen am untersten Theile des Pharynx, am Kehldeckel, an den Stimmbändern sowie an den Giessbeckenknorpeln, und den oberen und mittleren Kehlkopfraum besser zugänglich zu machen als diess durch die Pharyngotomia subhyoidea geschehen kann, während sie vor der medianen Laryngofissur den Vorzug hat, dass dabei die Commissur der Stimmbänder geschont und die Taschenbänder schlussfähig erhalten werden. Nachdem die Tracheotomie ausgeführt ist, spaltet man die Haut in der Medianlinie vom Zungenbeine bis zum Ringknorpel, löst die Weichtheile von den Schildknorpelplatten ab und führt dann einen queren Schnitt durch den Schildknorpel, parallel dem zwischen der

Incisur und dem oberen Horne gelegenen Theile seines oberen Randes. Der Schnitt muss 1—2 mm oberhalb der vorderen Insertion der Stimmbänder verlaufen, d. h. ober einer Linie, welche in der Mitte zwischen dem tiefsten Punkte der Incisur und dem unteren Rande des Schildknorpels verläuft. Je nach der Resistenz des Schildknorpels, resp. je nach dem Alter des Patienten, wird die Trennung entweder mittelst der Scheere oder mittelst der Stichsäge und schliesslich mittelst des Messers vollführt und der Kehlkopf in der Mitte zwischen Stimmbändern und Taschenbändern eröffnet. Dieselben können durch Umschlagen des oberen Abschnittes des Schildknorpels zugänglich gemacht werden; überdiess kann man durch Spaltung des oberen Abschnittes in der Mittellinie, zwischen den Ansätzen der Taschenbänder auch die Plicae ary-epiglotticae, den Kehldeckel u. s. w. zur Ansicht bringen. Nach Beendigung der eigentlichen Operation werden die aus einander gezogenen Theile des Schildknorpels wieder an Ort und Stelle gebracht und durch versenkte Nähte in normaler Lage vereinigt.

Die Exstirpation und die Resection des Larynx.

§. 235. Indicationen: Maligne Geschwülste, besonders Carcinome, wenn sie die Schleimhaut bereits überschritten haben, unheilbare Narbenstenosen, wobei die Stimmbänder zerstört sind, Necrose der Kehlkopfknorpel nach Perichondritis laryngea.

Der Larynx kann entweder in toto sammt Epiglottis exstirpirt werden, oder es wird ein Stück aus seiner Continuität resecirt, wobei die Schnittführung entweder in der Längs- oder in der Querrichtung verläuft, so dass entweder eine Hälfte oder der untere oder der obere Abschnitt des Larynx erhalten wird.

Totale Exstirpation nach Billroth. Unmittelbar vorher oder schon einige Tage früher führt man die Tracheotomie aus und zwar ist es vortheilhaft, die T. infrathyrioidea zu machen, um die Trachealwunde ganz ausser Bereich des Operationsgebietes zu bringen. Die Trachea wird mittelst Tamponcanüle oder Gazestreifen tamponirt, die Narcose durch die Canüle unterhalten. Der Operateur führt in der Medianlinie einen Schnitt vom Zungenbeine bis unterhalb des Ringknorpels, und nach Bedarf einen zweiten querverlaufenden längs des Zungenbeines nach beiden Seiten, präparirt die Hautränder zurück und spaltet das mittlere Blatt der Fascia colli. Nun beginnt er von der Mittellinie aus nach den Seiten zu die Insertionen der Mm. sternothyrioidei und thyriohyoidei vom Schildknorpel abzulösen, theils mit dem Messer, theils mit dem Raspatorium; die Anastomose der Art. cricothyrioideae oberhalb des Ligam. conoideum wird zwischen zwei Ligaturen durchgeschnitten; ebenso schiebt er sammt dem sie einhüllenden Fascienblatte die von den Mm. sternothyrioidei bedeckten Lappen der Schilddrüse von den seitlichen Flächen des Ringknorpels und von der hinteren Fläche des Schildknorpels zurück, wobei die am inneren Rande der Schilddrüsenlappen herabsteigenden Art. thyrioideae super. zu schonen sind; die Weichtheile werden durch stumpfe Haken retrahirt, während der Larynx je nach Bedarf durch einen spitzen Haken nach der einen oder der anderen Seite gewälzt wird. Durch dieses Manöver gelingt es, auf die Rückseite des Kehlkopfs zu kommen und die Insertion des

Constrictor pharyngis inferior vom Schild- und Ringknorpel abzulösen. Jetzt sucht der Operateur am inneren Rande des Ligamentum thyrio-hyoideum laterale jeder Seite die Art. laryngea superior auf, unterbindet sie doppelt und durchschneidet sie, bevor sie die Membrana hyo-thyrioidea oder seltener den Schildknorpel durchbohrt; der sie begleitende N. laryngeus super. wird durchschnitten. Nachdem der Larynx genügend freigemacht ist, folgt die quere Durchschneidung der Trachea unterhalb des Ringknorpels: sie wird nach vorne gezogen und von ihren Adhäsionen nach hinten gelöst, dann führt der Operateur von unten her den Zeigefinger der linken Hand durch die untere Oeffnung in den Larynx ein oder fasst ihn mit einer Muzeux'schen Zange und indem er ihn stark nach vorne zieht und zugleich nach aufwärts klappt, trennt er die Verbindungen zwischen hinterer Fläche des Larynx und Pharynx stumpf von unten nach oben oder resecirt mit dem Scalpel die ganze Schleimhaut der vorderen Fläche des Pharynx: dabei wird hinter den kleinen Hörnern des Schildknorpels die unbedeutende Art. laryngea inf. und der N. laryngeus recurrens durchschnitten. Jetzt hängt der Larynx nur mehr an der Membrana thyrio-hyoidea und an den Ligam. thyrio-hyoid. later., welche der Operateur quer mit der Scheere durchschneidet, wobei er vermeidet die schon unterbundene Art. laryngeae super. nochmals anzuschneiden. Die Epiglottis bleibt dabei mit dem Zungenbeine in Verbindung, was in der Regel geschehen darf, da sie nicht erkrankt ist. Sollte sie jedoch exstirpirt werden, so geschieht diess nachträglich.

Nach vollendeter Operation und Blutstillung führt man ein Schlundrohr durch die Wunde in den Oesophagus, um die Ernährung durch dasselbe vornehmen zu können; dann werden die Ränder der Pharynxschleimhaut soweit es geht vernäht, um den Pharynx so viel als möglich von der Wundhöhle abzuschliessen; das obere Ende der Trachea wird durch Nähte mit den Hauträndern vereinigt, dann die ganze Wundhöhle mit Jodoformgaze ausgestopft und die Ränder der Weichtheilwunde oben und unten so weit es geht ebenfalls vernäht. Die Tamponcanüle wird durch eine gewöhnliche Canüle ersetzt. Die Anwendung eines künstlichen Kehlkopfs (Gussenbauer, modificirt durch Bruns, J. Wolff u. A.) verleiht dem Operirten eine tönende Sprache. Auf die Construction des Apparates, seine Function u. s. w. kann ich hier nicht näher eingehen.

Partielle Exstirpation (Resection) des Larynx.

§. 236. Heutzutage wird die totale Exstirpation nur dann unternommen, wenn sie absolut nothwendig ist, sonst trachtet man möglichst viel, wenigstens von der Schleimhaut und von der eigentlichen Kehlkopfmuskulatur zu erhalten, weil erfahrungsgemäss auch nach Exstirpation beider wahren Stimmbänder sich durch Faltenbildung der Schleimhaut eine tönende, wenn auch rauhe Stimme wieder einstellt, während bei Erhaltung Eines wahren Stimmbandes bei unilateraler Exstirpation die Stimme und Sprache ganz normal werden kann. Die Operation der partiellen Exstirpation beginnt, nach vorausgeschickter Tracheotomie, mit der Spaltung des Schildknorpels in der Medianlinie: die beiden Hälften werden auseinandergezogen und nun erst, wenn das

Larynxinnere genau untersucht werden kann, entscheidet man sich darüber, was zu reseciren oder ob eventuell die totale Excision zu machen sei. Bei partieller Resection einer Hälfte beschränkt man sich auf die Auslösung derselben nach der früher angegebenen Methode. Bei Narbenstenosen werden die Knorpel submucös und subperichondral ausgelöst, ganz oder zum Theile, oder nur ihre vordere Hälfte. Sind die Knorpel gesund und nur die Schleimhaut zerstört, so kann man nach Exstirpation der letzteren versuchen, den Substanzverlust durch eine Lappenplastik aus der Schleimhaut des Pharynx zu decken. Bei unheilbaren Stenosen sind auch partielle Resectionen der Knorpel mit Transplantation eines Hautlappens (mit der Epidermis nach innen) gemacht worden. Das Vorgehen richtet sich nach dem speciellen Falle.

VIII. Abschnitt.

Die Operationen an den Verdauungsorganen.

Die Exstirpation der Zunge.

§. 237. Die Indication ist fast ausschliesslich gegeben durch syphilitische und tuberculöse Ulcerationen und durch Geschwülste der Zunge, und zwar am Häufigsten durch Carcinom, viel seltener durch Angiome und Lymphangiome (Makroglossie). Je nach der Ausdehnung der Erkrankung wird entweder eine einfache Keilexcision mit darauf folgender Naht, die Abtragung einer Hälfte, die quere Amputation oder die totale Exstirpation der Zunge vorgenommen.

Die Operationen an der Zunge, einem sehr gefässreichen Organe, bedingen stets eine beträchtliche Blutung, wesshalb man eine Menge Methoden der präventiven Hämostase ersonnen hat. Das beste Mittel ist unzweifelhaft die präventive Ligatur einer oder beider Arteriae linguales im Trigonum linguale (vergl. pag. 29): die beiden Arterien versorgen jede nur eine Hälfte der Zunge, so dass bei der unilateralen Exstirpation nur die Arterie der betreffenden Seite zu unterbinden ist. Uebrigens hat die präventive Ligatur den Vortheil, dass man gleichzeitig die Lymphdrüsen der Regio suprahyoidea exstirpiren kann. Manche Chirurgen verschmähen sie ganz und unterbinden die Art. lingualis in der Wunde selbst, womöglich bevor sie sie durchschneiden. Während in der Regel die Exstirpationen der Zunge mittelst schneidender Instrumente, Messer und Scheere, vorgenommen werden, hat v. Langenbeck empfohlen, das Gewebe mittelst eines rothglühenden, hakenförmig gebogenen Messerbrenners des Paquelin'schen Thermocauters langsam und blutlos zu durchtrennen, während die Wandungen der Mundhöhle durch ein mit Schutzplatten versehenes Speculum bewahrt werden. Man kann die Zunge exstirpiren durch die Mundöffnung oder indem man sich vorher auf irgend eine Weise einen künstlichen Zugang zur Mundhöhle schafft. Die erstere Methode ist indicirt, wenn es sich um die Entfernung der vorderen Abschnitte der Zunge und zwar dieser allein handelt, die letztere bei Exstirpationen der hinteren Partien, der ganzen Zunge oder bei gleichzeitiger Erkrankung benachbarter Theile, des Bodens der Mundhöhle, der Arcus palatoglossi, der Mandeln, des Unterkiefers u. s. w. Man könnte allerdings auch zuweilen

in solchen Fällen vom Munde aus operiren, allein sicherer und für das definitive Resultat des Eingriffes vortheilhafter ist die zweite Methode. Die Narkose kann bei beiden Methoden mittelst eines durch die Nase eingeführten Metallrohres unterhalten werden. Sehr wichtig ist, wie bei allen Operationen in der Mundhöhle, die Vorbereitung durch gründliche Reinigung der Zähne, mittelst eines scharfen Raspatoriums, eines Zahnpulvers und einer Bürste. Dieselbe soll einige Tage vorher bereits begonnen werden, um so mehr da bei den betreffenden Patienten gewöhnlich massenhaft Zahnstein und Belag an den Zähnen angesetzt ist. Auch lässt man fleissig mit Borsäure Ausspülungen machen.

Exstirpation eines keilförmigen Stückes aus der Zunge. Bei Geschwüren oder Geschwülsten von geringer Ausdehnung kann man die erkrankte Partie durch zwei im Winkel convergirende Schnitte umgrenzen und entfernen. Man beginnt damit an einer Seite der erkrankten Partie mittelst einer langen gekrümmten Nadel einen langen, starken Seidenfaden von oben nach unten durch die ganze Dicke der Zunge zu ziehen; dann durchsticht man mit derselben Nadel die Zunge an der anderen Seite des zu exstirpirenden Keiles von unten nach oben, so dass die Mitte des Fadens an der Unterfläche der Zunge als Schlinge herabhängt. Der Assistent fasst nun je ein Fadenende mit der Mitte der Schlinge und zieht mittelst derselben die Zunge in die Breite. Hierauf wird die erkrankte Partie in Form eines Keiles, dessen Seitenflächen mindestens $1^1/_2$ cm von der Grenze des Ulcus oder des Tumors entfernt sein müssen, mittelst der Scheere oder des Messers excidirt, worauf sofort die beiden Fadenenden angezogen und geknüpft werden; der Spalt in der Zungensubstanz wird dadurch geschlossen und die Blutung gestillt. Hierauf legt man eine genügende Zahl von tiefgreifenden und oberflächlichen Nähten an, bis der Substanzverlust genau vereinigt ist. Die Nahtlinie wird mit Jodoform bestäubt.

Um grössere Stücke aus der vorderen Hälfte der Zunge zu entfernen, kann man die präventive Hämostase mittelst temporärer Umschnürung der ganzen Zunge oder einer Hälfte derselben ausführen. Zu diesem Zwecke wird die Zunge stark hervorgezogen, dann macht man unter dem Kinne, dicht vor der Mitte des Zungenbeines, einen $^1/_2$ cm langen Einschnitt und führt durch denselben eine lange, gestielte, an der Spitze mit einem Oehre versehene, gerade Nadel nach aufwärts in der Mittellinie der Zunge, dicht vor dem Kehldeckel durch, bis die Spitze an der Zungenbasis zum Vorscheine kommt. Nun fädelt man einen langen, dicken, gedoppelten Seidenfaden in das Oehr ein und zieht ihn mit der Nadel durch die Einstichsöffnung zurück. Hierauf wird die Nadel ausgefädelt und von derselben Einstichsöffnung aus an der einen Seite der Zunge durchgestochen, so dass ihre Spitze in der Mundhöhle neben dem Gaumenbogen hervorkommt. In das Oehr fädelt man das eine Ende des die Zunge durchsetzenden Fadens ein und zieht es nach abwärts heraus; dann macht man dasselbe Manöver mit dem anderen Fadenende auf der anderen Seite der Zunge. Auf diese Weise hat man die ganze Dicke der Zunge mittelst zweier Ligaturen umstochen; man durchschneidet die aus der Einstichsöffnung heraushängende Schlinge und fädelt die vier Fadenenden in den Rosenkranz des Gräfe'schen

Schlingenschnürers ein, mittelst dessen man die beiden Ligaturen so fest anzieht, dass die Blutzufuhr zu der Zunge vollständig unterbrochen wird. Die Ligatur kann auch um eine Zungenhälfte allein applicirt werden. Noch sicherer ist es, wenn man die Umschnürung mittelst einer elastischen Ligatur vornimmt. Man braucht dazu nur die Nadel durch einen mässig starken Troicart zu ersetzen und durch denselben mittelst eines Seidenfadens ein gut beöltes, dünnes Kautschukdrain einzuführen. Wenn man das Drain stark ausdehnt, so passirt es den Troicart ganz leicht auch gedoppelt; man schneidet dann die untere Schlinge in der Mitte durch und zieht die beiden oberen Enden durch den Troicart nach unten hervor. Zum Schlusse wird jede Schlinge für sich stark angezogen, gekreuzt und durch einen Faden zusammengebunden; dann erst lässt man die elastische Ligatur los, welche nun je eine Hälfte der Zunge wie ein Esmarch'scher Schlauch comprimirt.

Statt den Boden der Mundhöhle zu durchstechen, kann man die Ligatur um eine oder um beide Hälften der Zunge auch von der Mundhöhle aus anlegen, indem man eine lange, gekrümmte, chirurgische Nadel, die mit einem Faden armirt ist, von der Mittellinie der oberen Zungenfläche durch die ganze Dicke des Organs nach aussen unterhalb der Art. lingualis durchsticht und sie dann, um das Abgleiten der Ligatur zu verhindern, noch von unten nach oben durch den Zungenrand führt, worauf der Faden geknotet wird.

§. 238. Exstirpation einer Hälfte der Zunge vom Munde aus. Nach Unterbindung der betreffenden Arteria lingualis im Trigonum linguale, wobei gleichzeitig die Lymphdrüsen dieser Gegend exstirpirt werden, wird der Mund mittelst eines Heister'schen Speculum oder mittelst eines zwischen die Zahnreihen eingeführten Holzkeiles ad maximum geöffnet. Sehr zweckmässig sind zwei Retractoren aus Hartgummi an festen Griffen, welche rechts und links in die Mundwinkel eingesetzt werden und gleichzeitig die Keile zum Auseinandersperren der Zahnreihen tragen oder das Whitehead-Mason'sche Speculum. Der Patient wird in halbsitzender Stellung so fixirt, dass das Innere der Mundhöhle möglichst gut beleuchtet ist. Der Operateur fasst die Zunge an der gesunden Seite mit einer stumpfen Zange, während er die kranke Partie mit der Muzeux'schen Hakenzange ergreift und nach vorne, aus dem Munde heraus, zieht. Hierauf durchschneidet er mit einer starken Scheere zunächst in transversaler Richtung die kranke Zungenhälfte im Niveau des Arcus palatoglossus, bis zum Septum linguae, dem medianen fibrösen Blatt der Zunge, dann spaltet er dieselbe von vorne nach hinten längs des Septum und trennt zum Schlusse die so umschnittene kranke Partie vom Boden der Mundhöhle. Trotz der Unterbindung der Lingualis pflegt die Schnittfläche zu bluten: man drückt einen Tampon dagegen und wartet einige Minuten, fasst die etwa noch spritzenden Arterien und vernäht dann sofort die Wundränder durch tiefgreifende Suturen entweder der Länge nach oder indem man die gesunde Hälfte der Zunge in querer Richtung zusammen legt und die Spitze an die Wundfläche der Basis annäht. Die Wundnaht ist das beste Mittel um die Blutung zu stillen und eine Vernarbung per primam zu erzielen. Eventuell kann man die Wunde, wenn man

sie offen lassen muss, nach abwärts gegen die Regio suprahyoidea durch die zur Ligatur der Lingualis gemachte Incision drainiren.

§. 239. Partielle oder totale Exstirpation der Zunge nach Eröffnung der Mundhöhle durch eine Voroperation.

a) Durch quere Spaltung der Wange vom Mundwinkel nach auswärts bis zum aufsteigenden Aste des Unterkiefers (Roser); abgesehen von der kosmetischen Entstellung, welche durch die daraus resultirende Narbe herbeigeführt wird, ist die Operation auch desshalb zu widerrathen, weil sie für jene Fälle, die nicht von der Mundhöhle aus operirt werden können, doch zu wenig Raum giebt.

b) Von der Regio suprahyoidea aus (Regnoli, Billroth, Czerny). Der Patient liegt auf dem Rücken, mit einem Kissen unter dem Nacken. Mittelst eines nach vorne zu convexen, dem unteren Kieferrande parallelen Schnittes dringt man präparirend durch die Weichtheile des Bodens der Mundhöhle vor, indem man die Insertionen der Mm. genio-hyoidei, mylo-hyoidei und genio-glossi am Unterkiefer durchschneidet. Die Gefässe, besonders die Arteriae linguales, werden womöglich vor ihrer Durchtrennung gefasst und sofort doppelt unterbunden. Man gelangt auf diesem Wege auch auf die Lymphdrüsengruppen, welche in der Regel beim Zungencarcinom inficirt sind und kann sie daher exstirpiren, bevor noch die primäre Geschwulst zugänglich ist. Wenn man bis auf die Schleimhaut des Bodens der Mundhöhle vorgedrungen ist, so spaltet man dieselbe in der ganzen Ausdehnung des Hautschnittes und zieht die Zunge durch den Spalt unterhalb des Kinnes nach aussen und unten, worauf man die kranke Partie derselben mit Scheere und Pincette exstirpirt. Nach Versorgung des Zungenstumpfes wird derselbe reponirt, die Schleimhaut des Bodens der Mundhöhle womöglich vollkommen vernäht, um die Mundhöhle vollständig von der Wundhöhle abzuschliessen, wobei auch der Zungenstumpf in die Naht gefasst wird, damit er nicht nach rückwärts fällt; dann tamponirt man die Wundhöhle mit Jodoformgaze.

c) Von der Seite her (Kocher). Der Schnitt beginnt an der Spitze des Processus mastoideus und reicht bis zum Os hyoideum, fingerbreit unter dem unteren Rande des Unterkiefers. Die Haut sammt Platysma und Fascie wird zurückpräparirt. Nun liegt das obere seitliche Halsdreieck frei, wo die Art. lingualis und maxillaris ext. unterbunden und die Lymphdrüsen exstirpirt werden können. Dann dringt man gegen die Mundhöhle vor und kann die ganze Zunge exstirpiren.

d) Nach temporärer seitlicher Resection des Unterkiefers (v. Langenbeck). Die Voroperation ist bereits beschrieben worden (vergl. pag. 219). Sie wird am Besten nach vorausgeschickter Tracheotomie und Tamponade der Trachea vorgenommen. Die schräge Durchsägung des Unterkiefers fällt in das Niveau des 1. Backenzahnes der Seite, wo sich die Hauptmasse der Neubildung befindet. Ist auch die Schleimhaut des Arc. palatoglossus und der Uebergangsfalte zwischen Ober- und Unterkiefer erkrankt, so durchsägt man den Unterkiefer, löst die Weichtheile (Masseter aussen, Pterygoideus int. innen) ab, dreht das obere Fragment des Kiefers aus dem Gelenke und aus der Verbindung mit dem M. pterygoideus ext. heraus und exstirpirt es vollständig.

Dadurch wird das Operationsgebiet zugänglicher und man verhindert den späteren Eintritt der narbigen Kieferklemme. Die Art. alveol. inf. wird dabei vor ihrem Eintritte in den Unterkiefer unterbunden und durchschnitten. Nun folgt die Exstirpation der ganzen Zunge, die Vernähung der Schleimhauträuder, um die Mundhöhle möglichst abzuschliessen und die Tamponade mit Jodoformgaze. Dann wird der temporär resecirte Unterkiefer vereinigt. Die präventive Tracheotomie hat den Vortheil, dass man die Trachea die ersten Tage nach der Operation tamponirt erhalten kann, um das Eindringen von septischen Fremdkörpern in die Lungen zu verhüten; die Ernährung des Patienten muss Anfangs mit der Schlundsonde, eventuell durch die Nase geschehen.

e) Nach temporärer Resection des Unterkiefers in der Mittellinie (Sédillot). Dieses Verfahren eignet sich vorzüglich für diejenigen Fälle von Carcinomen, welche sich an der unteren Fläche der Zunge und am Boden der Mundhöhle entwickelt haben. Man spaltet die Unterlippe in der Mittellinie bis unterhalb des Kinnes, durchsägt den Kiefer und klappt dann seine beiden Hälften aus einander. Nachdem die Exstirpation der Zunge, eventuell des Bodens der Mundhöhle vollendet ist, werden die beiden Kieferfragmente durch Silberdrahtsuturen vereinigt und die Hautwunde mit Ausnahme des unteren Wundwinkels genäht. Auch hiebei trachtet man die Mundhöhle durch Vernähen der Schleimhauträuder möglichst von der Wunde abzuschliessen.

Die Hauptgefahren nach der Zungenexstirpation bestanden früher, vor der Anwendung des Jodoforms zur Behandlung der Wunden der Schleimhauthöhlen, in der Entwicklung septischer Phlegmonen durch Einsickern der Mundsecrete in die Bindegewebsspalten am Halse, und in der septischen Fremdkörperpneumonie, hervorgerufen durch die Unmöglichkeit zu schlucken, wodurch die zersetzten Secrete aus der Mundhöhle in die Luftwege und durch Aspiration in die Lungen geriethen. Durch die Tamponade mit Jodoformgaze werden beide Complicationen mit ziemlicher Sicherheit vermieden.

Die Pharyngotomie und die Exstirpation des Pharynx.

Der Pharynx kann eröffnet werden von vorne oder von der Seite her. Als Indicationen für die Pharyngotomie sind anzuführen: Fremdkörper, welche sich im Rachen oder am Kehlkopfeingange festgesetzt haben, ferner Geschwülste, die exstirpirt werden sollen. Stets muss als Voroperation die Tracheotomie ausgeführt und die Trachea tamponirt werden.

1. Eröffnung von vorne her, Pharyngotomia mediana seu subhyoidea (Malgaigne, v. Langenbeck).

§. 240. Die Operation ist indicirt, wenn es sich nur um die Freilegung des Aditus ad laryngem handelt. Schnitt quer auf den Zungenbeinkörper und den vordern Theil des grossen Hornes jeder Seite

durch Haut. Subcutangewebe und Platysma bis auf den Knochen. Durchtrennung der Muskelansätze am Zungenbeine (Mm. sternohyoidei, omohyoidei und thyreohyoidei) und Freilegung der Membrana hyothyreoidea, die durchschnittenen Gefässe werden unterbunden. Nach Spaltung der Membran geht man unter dem Zungenbeine nach aufwärts, um die Schleimhaut zwischen Zungenbein und Epiglottis zu spalten. Es ist räthlich, sich nicht zu weit vom Zungenbeine zu entfernen, um den N. laryngeus super., welcher die Membran durchbohrt, nicht zu verletzen. Indem man die Epiglottis mit einem scharfen Haken fasst und sie vorzieht, kann man den Aditus ad laryngem und speciell die Gegend der Cartil. arytaenoid. übersehen. Der Pharynx wird sehr gut zugänglich, wenn man die grossen Zungenbeinhörner 1—2 cm vor ihrem freien Ende durchschneidet. Um im Innern des Larynx zu operiren, bepinselt man die Schleimhaut mit Cocaïnlösung.

2. Eröffnung von der Seite her, Pharyngotomia lateralis (v. Langenbeck).

§. 241. Der Hautschnitt beginnt von der Mitte der Unterkieferhälfte der kranken Seite und reicht über das grosse Zungenbeinhorn nach abwärts bis zur Höhe des Ringknorpels und dicht an die Tracheotomiewunde. Nach Trennung der Fascia superfic., des Platysma und des M. omohyoideus dringt man in die Tiefe, unterbindet die Arter. lingualis und thyreoidea super. und mehrere Aeste der Vena facialis; die beiden Zweige des Nerv. laryngeus super. müssen durchschnitten werden. Dann löst man den hinteren Bauch des M. biventer und den M. stylohyoideus vom Zungenbeine ab, legt sofort die seitliche Wand des Pharynx frei und spaltet sie in der ganzen Ausdehnung des Schnittes. — Etwas anders ist das Verfahren von Kocher. Schnitt von dem vorderen Ende der Spitze des Proc. mastoideus bis zur Mitte des Zungenbeines, fingerbreit unter und hinter dem Kieferwinkel vorbei (derselbe Schnitt wie für die Exstirpation der Zunge, vergl. pag. 271). N. auricularis magnus und Vena jugular. externa werden, wenn nöthig, durchschnitten. Nach Spaltung der Haut der Fascie und des Platysma werden die Vena facial. anter. und die Art. maxill. ext. doppelt unterbunden und getrennt, dann die Glandula submaxillaris aus ihrer Nische herauspräparirt und nach oben geschlagen oder exstirpirt (wie bei der Unterbindung der Lingualis). Zunächst wird die Carotis externa an ihrem Ursprunge, oder ihre Aeste (Art. lingualis, pharyngea ascend. und palatina) doppelt unterbunden und durchschnitten. Dann zieht man die grossen Gefässe sammt Vagus und Accessorius nach hinten, den N. hypoglossus nach oben (der N. laryngeus super. und die Art. thyreoidea sup. bleiben unter dem unteren Wundrande) und dringt längs der Innenfläche des Kiefers und des M. pterygoideus intern. gegen die Schleimhaut des Pharynx vor. Die ihn bedeckenden Muskeln werden zur Seite geschoben oder wenn sie mit der Neubildung verwachsen sind, durchschnitten und zwar der hintere Bauch des Digastricus und der Stylohyoideus möglichst nahe am Zungenbeine, der Styloglossus nahe der Zunge, unter Schonung des N. lingualis und des N. glossopharyngeus, der Stylopharyngeus am Pharynxansatze, der Hyoglossus und Mylohyoideus am Zungenbeine, um die Innervation dieser Muskeln möglichst

intact zu erhalten (Kocher). Jetzt liegt die Pharynxwand frei. Um den oberen Theil des Pharynx zugänglich zu machen, muss man jedoch noch die früher (pag. 219) beschriebene temporäre Resection des Unterkiefers am vorderen Rande des Masseters, oder die Exstirpation des aufsteigenden Astes des Kiefers (Mikulicz) hinzufügen, worauf man die Fragmente stark auseinanderzieht und die Pharynxwand ausschneidet. Letztere Operationsweise (nach Mikulicz) ist besonders indicirt, wenn es sich um die Entfernung der Tonsille handelt.

Um den unteren Theil des Pharynx hinter dem Larynx freizulegen, führt man den eben beschriebenen Schnitt in derselben Richtung, aber etwas tiefer vom Larynx bis zum vorderen Rande des Kopfnickers und fügt einen zweiten längs dieses Randes nach abwärts hinzu. Der Pharynx wird eröffnet unterhalb des N. laryngeus super. und oberhalb der Art. thyreoidea super., die eventuell durchschnitten wird.

Die Exstirpation von Neubildungen oder Geschwüren durch die Pharyngotomie macht man wohl in zwei Zeiten, um die Infection der Wundhöhle zu vermeiden. Man dringt bis an die Pharynxwand vor und hält dann durch Ausstopfen mit aseptischer Jodoformgaze die Wunde offen, bis sie nach 4—5 Tagen zu granuliren beginnt. Dann erst eröffnet man den Pharynx und excidirt alles Krankhafte mittelst des Thermocauters.

Grössere Substanzverluste, die nach Excision der Pharynxwand zurückbleiben, ersetzt man durch Lappen aus der Haut des Halses, die man mit der Epidermisfläche nach innen in den Defect der Schleimhaut einnäht (v. Hacker, Poulsen, Hochenegg).

Die Eröffnung der Speiseröhre, Oesophagotomie, und die Resectio oesophagi.

§. 242. Der Oesophagus ist von aussen zugänglich längs seines Verlaufes am Halse, vor seinem Eintritte in das hintere Mediastinum. Die Eröffnung längs dieser Strecke heisst Oesophagotomie schlechtweg oder Oesophagotomia externa, letzteres zum Unterschiede von der sog. Oesophagotomia interna, welche darin besteht, dass eine verengte Stelle der Speiseröhre vom Lumen aus nach auswärts incidirt wird. In der Regel geschieht diess nur, nachdem der Oesophagus vorher eröffnet wurde, wesshalb man besser von einer combinirten Oesophagotomie sprechen sollte. Die Indicationen der äusseren Oesophagotomie sind: 1. Fremdkörper, die im Oesophagus stecken geblieben sind und auf natürlichem Wege nicht oder nur mit Gefahr entfernt werden können, besonders wenn sie bereits eine Perforation der Wandung herbeigeführt haben oder dieselbe befürchten lassen. 2. Stricturen des Oesophagus, und zwar hauptsächlich narbige Stricturen, entstanden durch Verätzung mit Kalilauge, Schwefelsäure u. dergl., wenn sie impermeabel geworden sind oder der Behandlung durch Dilatation Widerstand leisten. Nicht selten sind beide Indicationen gleichzeitig vorhanden, indem Kinder mit einer wenn auch nicht hochgradigen Narbenstrictur einen Fremdkörper verschlucken, der oberhalb der Strictur stecken bleibt. 3. Neubildungen, besonders Carcinome der Wandungen des Oesophagus, welche exstirpirt werden sollen. 4. Behinderte Deglutition in Folge verschiedener Affectionen der Mund- und Rachenhöhle, welche die Einführung der

Schlundsonde behufs Ernährung auf dem natürlichen Wege nicht gestatten, wie z. B. ulcerirte Carcinome der Zunge oder des Pharynx, welche bei jedem Versuche die Schlundsonde einzuführen, heftig bluten. 5. Hochgradige Stenosen der Cardia, durch Neubildungen (Carcinom) oder durch Narben bedingt, wenn die Gastrostomie vermieden werden soll.

Der Oesophagus liegt am Halse hinter der Trachea und etwas nach links von derselben, an der vordern Fläche der Wirbelsäule; nach aussen von ihm liegen die grossen Gefässe, zunächst die Carotis; der linke Lappen der Schilddrüse bedeckt ihn zum Theil; zwischen Luftröhre und Oesophagus zieht der N. laryngeus recurrens nach aufwärts.

§. 243. Oesophagotomie. Der Oesophagus kann am vorderen Rande des linken Kopfnickers längs seines ganzen Verlaufes am Halse eröffnet werden. Der Patient liegt mit erhöhtem in der Medianlinie fixirtem Kopfe, ein Kissen unter dem Nacken; der Operateur steht an seiner linken Seite. Er führt mit einem bauchigen Scalpel den Hautschnitt vom Manubrium sterni bis zum oberen Rande des Ringknorpels längs des vorderen Randes des l. Sternocleidomastoideus — sollte der Raum bei kurzhalsigen, muskulösen Individuen zu klein sein, so verlängert man den Schnitt nach aufwärts oder man fügt am untern Ende desselben einen Querschnitt nach aussen hinzu, der die Haut und einen Theil der Portio sternalis des Kopfnickers durchtrennt. Nach Freilegung des vorderen Randes des Muskels wird derselbe nach aussen gezogen, dann spaltet der Operateur auf der Hohlsonde am äusseren Rande der Schilddrüse die Fascia media colli in der ganzen Ausdehnung der Wunde, wobei der M. omohyoideus nach abwärts gedrängt werden kann, trennt stumpf präparirend das lockere Bindegewebe zwischen Schilddrüse und Carotis und weiter oben zwischen letzterer und der Trachea und lässt mit dem stumpfen Haken die Gefässe sammt dem Kopfnicker lateralwärts, die Schilddrüse medialwärts retrahiren. Nun erscheint der Oesophagus als plattgedrückter, rundlicher, röthlichgefärbter Wulst, zum Theil von der Trachea bedeckt; im unteren Wundwinkel liegt die Art. thyreoidea infer. auf der Wirbelsäule auf.

Um den Oesophagus kenntlich zu machen, wenn kein Fremdkörper und keine Geschwulst vorhanden ist, hat man empfohlen, ein Leitungsinstrument in denselben einzuführen. Vacca Berlinghieri hat zu diesem Zwecke seinen Ectropoösophag (modificirt durch Lüer) angegeben, eine metallene leicht gekrümmte Röhre, welche an ihrem vorderen Ende an der linken Seite eine fensterartige Oeffnung besitzt, durch welche eine federnde, rinnenförmig vertiefte Metallspange hervorgeschoben werden kann, auf welcher man die Wandung des Oesophagus durchschneidet. Statt dieses Instrumentes kann man sich jeder beliebigen elastischen Schlundsonde bedienen, welche man auf die gewöhnliche Weise durch den Mund oder durch die Nase einführt. Es ist jedoch zu bemerken, dass ein normaler Oesophagus auch ohne Sonde leicht erkannt werden kann, während gerade in den Fällen von narbiger Stenose, wo es wichtig wäre, ein Leitungsinstrument zu besitzen, die Einführung desselben entweder gar nicht oder doch nur bis oberhalb der verengten Stelle gelingt. Man kann übrigens den Oesophagus auch durch die Contraction der Muskelfasern erkennen, wenn man den Patienten etwas zu sich kommen und Schlingbewegungen ausführen lässt.

Liegt der Oesophagus frei, so fixirt man ihn mit einem spitzen Häkchen und incidirt die Muscularis mit dem Spitzbistouri oder noch besser mit dem Thermocauter parallel zur Längsaxe: die Ränder ziehen sich sofort zurück und die Schleimhaut wölbt sich vor. Man kann nun entweder zwei spitzige Haken in die Muscularis einsetzen oder man fasst die Ränder beiderseits mit einer Naht, um sie emporziehen zu können. Dann incidirt man die Schleimhaut, ebenfalls mit dem Thermocauter, und näht die Ränder der Schleimhautwunde so an die Weichtheile, eventuell an die Haut, dass vom Inhalte des Oesophagus nichts in die umgebenden Spalträume des Bindegewebes einfliessen kann. Wenn es sich um die Extraction eines Fremdkörpers handelt, der im Halstheile der Speiseröhre stecken geblieben ist, wo man ihn von aussen fühlt, so schneidet man direct auf ihn ein. Steckt er tiefer unten im Brusttheile des Oesophagus, so führt man durch die Wunde eine geschlossene gekrümmte oder nach der Fläche winkelig gebogene Kornzange ein und sucht den Fremdkörper zu fassen und mit der grössten Schonung herauszubefördern. Gelingt es damit nicht, so versucht man es mit anderen Instrumenten, wie bei der Extraction von Fremdkörpern aus den Luftwegen. Besteht eine Strictur in der Nähe der Incisionsstelle, nach aufwärts oder abwärts, so führt man zunächst eine feine Sonde in das Lumen der Speiseröhre ein und sucht die verengte Stelle zu passiren; wenn dies gelingt, schiebt man eine Hohlsonde nach und spaltet auf derselben die Wandung des Oesophagus soweit sie narbig verändert ist. Nicht selten jedoch sitzt die Strictur im Brusttheile des Oesophagus, unmittelbar an der Cardia oder diese selbst ist verengert. Unter solchen Umständen muss man zunächst versuchen, die Strictur von der Wunde aus zu bougiren, was viel leichter ist als vom Munde aus, weil man sich die Wandung des Oesophagus durch Fadenschlingen oder scharfe Haken anspannen kann. Hat man eine conische Bougie, wenn sie auch noch so fein ist, durchgebracht, so kommt man durch successives Einführen stärkerer Bougies rasch so weit, eine dünne Schlundsonde in den Magen einschieben zu können, welche vorläufig liegen bleibt. Zuweilen ist das Narbengewebe so starr und unnachgiebig, dass die Bougirung nicht gelingt. Dann wendet man nach dem Vorgange Gussenbauer's die innere Oesophagotomie an, indem man auf der Hohlsonde ein geknöpftes Bistouri oder ein Herniotom einschiebt und das Narbengewebe durch Andrücken der Schneide so weit einkerbt, bis man ein elastisches Rohr in den Magen durchführen kann. Die Blutung ist dabei unbedeutend, weil das Gewebe wenig vascularisirt ist; gegen die Verletzung grösserer Gefässe schützt man sich dadurch, dass man das Messer nicht zieht, sondern nur mit der Schneide drückt, wie bei der Erweiterung einer Bruchpforte.

Es ist stets zu empfehlen, nachdem die Ränder der Incision nach aussen genäht wurden, ein elastisches Schlundrohr durch die Oesophaguswunde in den Magen einzuführen und die Ernährung während der ersten Woche durch dasselbe zu unterhalten. Rings um das Rohr tamponirt man die Wundhöhle mit Jodoformgaze und vereinigt den Hautschnitt nur am oberen und am unteren Wundwinkel durch ein paar Nähte. Das Schlundrohr wird, wenn die Wunde granulirt, nur mehr zur Fütterung eingeführt, und zwar Anfangs noch vom Halse

aus, später durch den Mund, bis Alles vernarbt und keine Stenose mehr zu besorgen ist.

§. 244. Die Resection des Oesophagus (Czerny, Billroth) besteht in der Ausschneidung eines Stückes aus der Continuität desselben bei Erkrankung seiner Wandungen, namentlich durch Carcinom. Die Operation wird gerade so ausgeführt wie die Oesophagotomie, nur wird der Oesophagus, nachdem er freigelegt ist, von der Umgebung isolirt und das zu resecirende Stück durch zwei Querschnitte abgetragen. Auch nach dieser Operation trachtet man die Ränder der beiden Fragmente so viel als möglich nach aussen zu nähen, tamponirt das obere Ende mit Jodoformgaze und führt durch das untere ein elastisches Rohr bis in den Magen. Die Wundhöhle wird mit Jodoformgaze ausgestopft. Allmälig ziehen sich die beiden Enden des Oesophagus zusammen und vernarben schliesslich ohne jegliche Verengerung. Auch nach Excision der Oesophaguswand kann man Plastiken durch Hautlappen ausführen.

Die Operationen am Magen und Darmcanale.

§. 245. Die Darmnaht, Enterorrhaphie. Der Magen sowie der Darm besteht aus mehreren Schichten, der Schleimhaut, dem submucösen Gewebe, der doppelten Muskelschicht und dem Peritonealüberzuge. Die Serosaflächen des Peritoneum haben die Eigenschaft, mit einander in Contact gebracht, äusserst rasch zu verkleben, so dass sie nach 24 Stunden bereits fest genug aneinanderhalten, um einem mässigen Zuge widerstehen zu können. Da nun die Darmwandungen zu dünn sind, als dass durch die Berührung ihrer Durchschnittsflächen allein eine genügende Vereinigung zu Stande kommen könnte, so muss dieselbe herbeigeführt werden dadurch, dass man die mit Peritoneum überzogenen Aussenflächen des Darmes in breiten Contact mit einander bringt. Auf diesem zuerst durch Lembert und Jobert verwertheten Principe beruhen alle Methoden der Darmnaht (resp. der Naht aller mit Peritoneum überzogenen Hohlorgane). Man kommt immer mehr zur Ueberzeugung, dass die flächenhafte Berührung der Serosae das einzig Wichtige und Wesentliche bei der Darmnaht ist und dass um dieses Postulat herbeizuführen gar keine complicirten Nähte erforderlich sind, ebenso wie es ziemlich gleichgültig ist, womit man näht, wenn nur das Nahtmateriale widerstandsfähig und aseptisch ist. Eine Conditio sine qua non ist jedoch zum Zustandekommen der Heilung unerlässlich: der Darm muss normale Circulationsverhältnisse darbieten.

Es wäre überflüssig, an dieser Stelle alle Methoden der Darmnaht anzuführen: ich begnüge mich, die einfachsten gegenwärtig üblichen zu beschreiben, welche für alle Fälle passen. Zur Ausführung der Darmnaht bedient man sich feiner gekrümmter, am Besten conisch-cylindrischer Nadeln oder für gewisse Fälle gewöhnlicher feiner Nähnadeln und feiner Seidenfäden. Catgutfäden sind nicht zu empfehlen.

§. 246. Partielle Enterorrhaphie nach Lembert. Sie dient zur Vereinigung von Längswunden und solchen Querwunden, welche

nur einen Theil der Circumferenz des Darmes betreffen. Bevor man die Naht anlegt, ist es zweckmässig, die Schleimhauträuder der Wunde, welche in der Regel nach aussen umgekrempt sind, so zu reseciren, dass die Ränder des Peritoneum sichtbar werden. Man sticht an einem Wundwinkel, 5 mm weit vom Wundrande entfernt, die Nadel durch die Serosa ein, führt sie in senkrechter Richtung auf die Längsaxe des Wundspaltes durch die Tunica muscularis durch bis an die Grenze der Schleimhaut oder eigentlich durch die Muscularis mucosae durch, welche man an einem gewissen Widerstande erkennt (Halsted), und ohne die Schleimhaut selbst zu durchbohren, sticht man etwa 2 mm vom Wundrande entfernt wieder durch die Serosa aus, dann sticht man auf der anderen Seite des Wundspaltes 2 mm weit von demselben durch die Serosa ein, führt die Nadel wie früher zwischen den Häuten des Darmes durch (ohne die Schleimhaut zu durchbohren) und sticht sie 5 mm weit vom Wundrande durch die Serosa wieder aus. Auf diese Weise werden in Entfernungen von etwa 6—8 mm von einander Knopfnähte in entsprechender Zahl angelegt und zwar auf jeder Seite noch etwas über den Wundwinkel hinaus, um daselbst eine möglichst genaue Vereinigung herbeizuführen. Liegen sämmtliche Suturen, so werden die Wundränder vom Assistenten einander genähert und die Schleimhaut beim Anziehen der Fäden nach innen gedrängt; dann knüpft man sie, so dass die durch die Naht gefassten Serosaflächen genau an einander liegen, aber ohne das Gewebe zu stark zusammenzuschnüren, denn es soll keine Circulationsstörung durch die Naht hervorgebracht werden, und schneidet die Fäden kurz ab. Wenn die Naht richtig angelegt ist, so müssen sich die Schleimhauträuder im Lumen des Darmes längs eines etwas proëminirenden Wulstes genau an einander legen und nach aussen müssen die Serosaflächen zwischen den einzelnen Suturen in innigem Contacte bleiben.

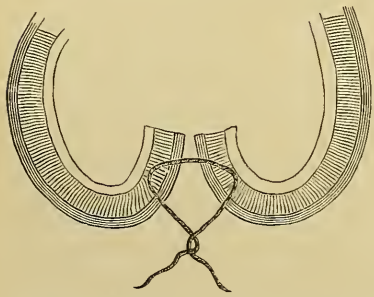

Fig. 37. Partielle Enterorrhaphie. Darmnaht nach Lembert. Die drei Schichten bedeuten (von innen nach aussen): Schleimhaut, Muscularis und Peritoneum.

Statt als Knopfnaht kann man die Lembert'sche Darmnaht auch als fortlaufende Naht (v. Nussbaum) ausführen, was bei kurzen Darmwunden vollkommen genügt. Es ist empfehlenswerth nach Senn, um die Verklebung an verdächtigen Stellen, z. B. am Mesenterialansatze, zu sichern, die Nahtlinie aussen noch mit einem Peritoneallappen, den man je nach den Umständen aus der nächsten Umgebung wählt (Appendices epiploïcae, Netzläppchen, Mesenterialfalten) und durch 1—2 Knopfnähte fixirt, zu bedecken. Selbstverständlich darf dadurch weder eine Knickung noch eine Zerrung oder eine Compression des Darmes entstehen.

Die Darmnaht ist nicht nur indicirt bei offen zu Tage liegenden Wunden des Magendarmcanales, sondern noch mehr bei solchen Verletzungen des Abdomens, welche nicht durch eine klaffende Wunde der Bauchwand zugänglich sind, wie die meisten Schuss- und Stichverletzungen. Die Mehrzahl der Chirurgen stimmt gegenwärtig darin

überein, bei allen penetrirenden Bauchwunden sofort die Laparotomie auszuführen und die etwa vorhandenen Perforationen des Magendarmcanales zu nähen. Da es jedoch in vielen Fällen von Schuss- und Stichverletzungen sehr schwer, ja geradezu unmöglich ist, sofort zu erkennen, ob Därme verletzt sind, andererseits aber bei wirklich vorhandener Perforation alles Zuwarten die Prognose nur verschlechtert, wäre es von grossem Vortheile, ein diagnostisches Hülfsmittel zu haben, durch welches man die Darmperforation mit Sicherheit nachweisen könnte. Senn hat folgende, sehr sinnreiche Methode angegeben: Der Patient wird chloroformirt und die Wunde der Bauchwand erweitert, bis man die Continuitätstrennung des Peritoneum parietale frei vor sich liegen sieht. Hierauf wird das Rectum durch eine ausgiebige Warmwasserirrigation entleert und ein elastisches Darmrohr in dasselbe eingeführt, durch welches man mittelst eines Kautschukballons reines Wasserstoffgas in den Darm eintreibt. Das Gas dringt nach kurzer Zeit über die Ileocöcalklappe nach aufwärts und gelangt allmälig bis in den Magen und von da durch eine in denselben eingeführte Schlundsonde nach aussen. Besteht an irgend einer Stelle eine Perforation der Darmwand, so entweicht das Wasserstoffgas in die Bauchhöhle und tritt durch die Bauchwunde hervor, so dass man sein Ausströmen an der Continuitätstrennung des Peritoneum parietale constatiren kann, indem man es anzündet. Nach Senn's Angaben ist das Ausströmen des Gases durch Perforationsöffnungen, welche zu eng sind, um Darminhalt durchzulassen, durchaus unschädlich. Sowie die Perforation constatirt ist, wird die Bauchhöhle in der Linea alba eröffnet, die Därme werden vorgezogen, die verletzte Stelle aufgesucht und sofort vernäht. Sind mehrere Continuitätstrennungen vorhanden, wie diess z. B. bei Schusswunden nicht selten vorkommt, so erkennt man dieselben aus dem fortdauernden Ausströmen des Gases. — Leider ist das Senn'sche Verfahren auch nicht in allen Fällen entscheidend. Tritt nämlich kein Gas aus der Peritonealwunde aus, so ist man nach meiner Erfahrung doch nicht ganz sicher, dass wirklich keine Darmperforation besteht, denn es kann die Einleitung des Wasserstoffgases aus irgend einem Grunde misslungen sein, z. B. weil das Rectum nicht genügend entleert war u. s. w. Jedenfalls gehört eine gewisse Uebung dazu, um das Verfahren richtig und mit Sicherheit anwenden zu können.

§. 247. Totale (circuläre) Darmnaht. Bei vollkommener querer Durchtrennung des Darmes kann man zwar auch die Wundränder auf die eben beschriebene Weise vereinigen, allein zur grösseren Sicherheit wendet man heutzutage Doppelnähte, resp. Etagennähte an, deren Typen die Gussenbauer'sche Achternaht und die Czerny'sche Darmnaht sind (vergl. pag. 280, Fig. 38 u. 39), durch welche auch die Schleimhaut- und Muscularisränder mit einander vereinigt werden, jedoch so, dass die Oberfläche der Schleimhaut selbst nicht durchbohrt wird und kein Faden frei im Darmlumen verläuft. Ihre Ausführung ist aus der Zeichnung zu entnehmen. Die beiden zu vereinigenden Darmlumina werden wo möglich ausserhalb der Bauchhöhle gelagert. Man muss darauf achten, dass die Blutzufuhr durch das Mesenterium vollkommen frei sei. Desshalb ist es zweckmässig, die beiden Enden des Darmes zunächst etwas schräg zu reseciren, so dass an der con-

vexen Seite der Darmschlinge etwas mehr abgetragen wird, als an der concaven. Dabei wird aber das Mesenterium nicht mit exstirpirt, sondern möglichst nahe dem Darme von diesem abgetrennt und die Blutung aus demselben durch Umstechung gestillt. Nun bringt man die beiden Darmenden so zusammen, dass die Mesenterialinsertionen der-

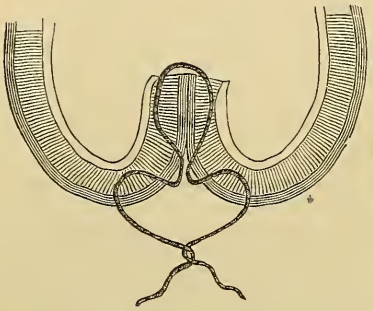

Fig. 38. Gussenbauer's Achternaht. Die Schichten des Darmes wie in Fig. 37.

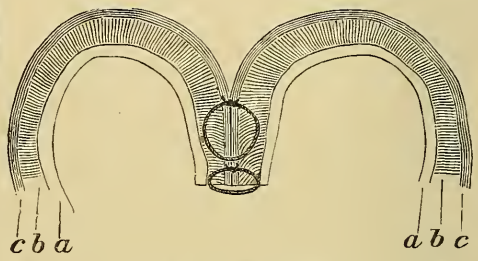

Fig. 39. Czerny's Darmnaht. *a* Schleimhaut, *b* Muscularis, *c* Peritoneum.

selben sich berühren und legt entsprechend denselben eine einzelne Knopfnaht an. Man kann nun auf mehrfache Weise verfahren:

a) Man vereinigt die Schleimhauträndер durch Knopfnähte (Czerny), und zwar beginnt man an der Seite des Mesenterialansatzes von innen, d. h. vom Darmlumen aus zu nähen (Wölfler). Die Nadel wird in dem einen Schleimhautrande und zwar durch die Schnittfläche desselben eingestochen, durch die Schleimhaut und Muscularis durch- und durch die Serosa etwa 2 mm vom Wundrande ausgestochen, dann durch den gegenüberliegenden Wundrand in gleicher Weise nur von aussen nach innen geführt. Die Fäden werden angezogen und nach innen, d. h. dem Darmlumen zu geknotet. Hat man auf diese Weise den grösseren Theil der Circumferenz des Darmes von innen aus genäht, so werden die letzten Knopfnähte von aussen nach innen angelegt, also in verkehrter Richtung: man sticht 2 mm weit vom Wundrande durch die Serosa ein, durch die Dicke des Darmes durch und innerhalb des Schleimhautrandes aus, dann durch das gegenüberliegende Darmende auf dieselbe Weise in den Schleimhautrand ein und 2 mm weit vom Wundrande durch die Serosa aus. Diese letzteren Nähte werden aussen, d. h. über dem Peritoneum geknüpft. Nachdem auf diese Weise die beiden Darmenden durch eine erste Reihe von Nähten vereinigt sind, wird die Nahtlinie nach innen gegen das Darmlumen zu eingestülpt und nun eine zweite Reihe von Lembert'schen Knopfnähten angelegt,

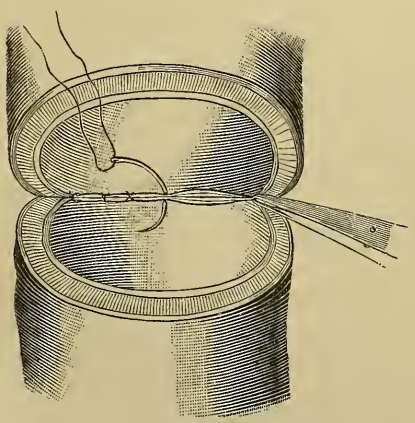

Fig. 40. Innere Darmnaht nach Wölfler.

welche die Serosaflächen breit mit einander in Contact bringen. Statt dieser zweiten Reihe von Knopfnähten kann man auch eine fortlaufende Naht verwenden (Rydygier). Besondere Sorgfalt ist darauf zu verwenden, dass an der Stelle des Mesenterialansatzes keine klaffende Lücke zwischen den beiden Darmstücken bleibe und dass daselbst die Circulation nicht durch die Nähte behindert werde.

b) Man legt statt der doppelten Reihe von Knopfnähten zwei fortlaufende Nähte an, eine Schleimhaut- und eine Serosanaht (Czerny, Kocher). Diese Methode gestattet ein viel rascheres Operiren und ist auch technisch leichter auszuführen. Man beginnt damit, dass man ausser der einen Knopfnaht, welche die Insertionspunkte des Mesenterium beider Darmenden vereinigt, eine zweite an dem gegenüberliegenden Punkte der Peripherie (an der Convexität) des Darmes anlegt. Während ein Assistent die Darmenden durch Anziehen an den Fäden dieser Nähte in querer Richtung anspannt, stülpt der Operateur die Darmwand an beiden Enden so gegen das Lumen ein, dass sich die Serosaflächen breit berühren, und legt, von der Insertion des Mesenterium beginnend, eine fortlaufende Naht an, welche die Serosa und die Muscularis bis zum submucösen Gewebe beider Darmenden fasst, ohne jedoch die Oberfläche der Schleimhaut zu durchbohren, und sofort kräftig angezogen wird. Wenn diese Naht bis an den Punkt gegenüber der Insertionsstelle des Mesenterium angelangt ist, so wird sie durch einen Knoten abgeschlossen und nun die andere Hälfte des Darmes ebenfalls durch eine fortlaufende Naht, vom Insertionspunkte des Mesenterium beginnend, vereinigt. Wieder sind es die beiden Punkte, wo die zuerst applicirten zwei Knopfnähte liegen, welche ganz besonders genau überwacht werden müssen. Ueber die erste fortlaufende Naht wird jetzt eine zweite angelegt, welche nur die Serosaflächen fasst und um die ganze Circumferenz des Darmes herumgeht, so dass das Ende des Fadens mit dem Anfange desselben zusammengeknüpft wird. Die Enden sämmtlicher Nähte werden schliesslich kurz abgeschnitten.

Circuläre Resection des Darmes.

§. 248. Sie ist indicirt bei Wunden des Darmes mit Quetschung und Zerreissung der Ränder oder zahlreichen Perforirungen der Darmwand, z. B. durch Schrotschüsse, bei Gangrän durch Volvulus, Incarceration u. s. w., bei Verengerung des Darmes durch Narben, bei Geschwülsten, bei untrennbaren Verwachsungen des Darmes mit Knickung und Compression des Darmlumens, bei Anus praeternaturalis oder Darmfisteln nach incarcerirten gangränösen Brüchen u. s. w. Die Operation besteht darin, dass ein Stück aus der Continuität des Darmes herausgeschnitten und die Enden wieder mit einander in Verbindung gebracht werden. Die wesentlichsten Bedingungen dabei sind, dass die Durchtrennung des Darmes innerhalb des gesunden Gewebes gemacht werde und dass die Blutcirculation in den beiden Enden unbehindert vor sich gehe. Man beginnt damit, das zu resecirende Stück des Darmes aus der Bauchhöhle herauszuholen, nachdem vorher die Bauchwand eröffnet und beim Anus praeternaturalis die beiden Darmenden von ihren Verwachsungen gelöst worden waren. Der Darm wird auf warme sterilisirte

Compressen gelagert und in dieselben eingehüllt, die Oeffnung in der Bauchwand möglichst durch eingeführte Gazecompressen abgeschlossen. Der Darminhalt wird durch Verstreichen nach beiden Seiten zu entfernt und dann sofort beiderseits abgeschlossen, entweder durch Compression mit den Fingern, wenn man über einen geübten und ausdauernden Assistenten verfügt, oder mittelst eigener Compressorien (Gussenbauer, Rydygier, Heineke u. s. w.) oder einfach mittelst eines Gazestreifens, eines Seidenfadens oder eines Jodoformdochtes. Letzteres Mittel ist das einfachste und sicherste. Nun folgt die Ablösung des Mesenterium von dem zu resecirenden Stücke des Darmes. Am besten ist es, nach Kocher, wenn das Mesenterium gesund ist, es längs der Insertion am Darme in querer Richtung abzutrennen, nachdem man vorher durch eine Reihe fortlaufender Umstechungen alle Gefässe geschlossen hat. Nach vollendeter Resection legt man das Mesenterium in eine Längsfalte zusammen und vernäht es. Ist das Mesenterium selbst erkrankt, so muss es in Form eines Keiles excidirt

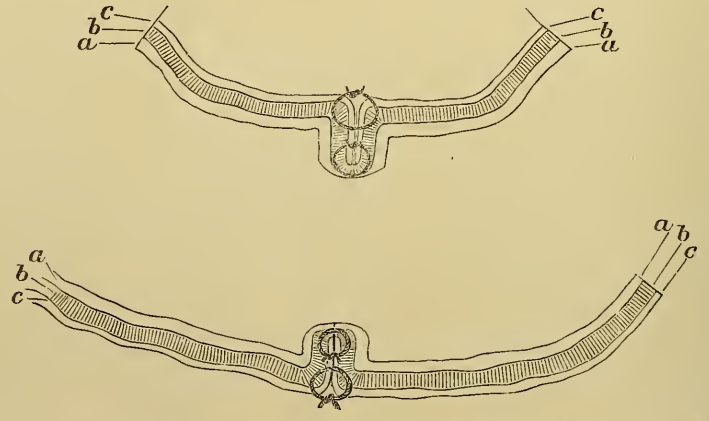

Fig. 41. Circuläre Darmnaht nach Resection. Schematischer Längsschnitt des Darmes. Doppelnähte: *a* Schleimhaut, *b* Muscularis, *c* Peritoneum.

werden, wobei man wieder vorher längs der Trennungslinien eine fortlaufende Reihe von Umstechungen ausführt. Hierauf wird das zu resecirende Stück des Darmes durch zwei nicht ganz quer verlaufende, sondern etwas schräg von dem Mesenterialansatze gegen die Convexität der Darmschlinge divergirende Scheerenschnitte abgetragen. Dabei ist ganz besonders darauf zu achten, dass die beiden Enden des Darmes noch einen intacten Mesenterialansatz haben, weil sonst die Blutcirculation gerade an der Stelle, wo die Vereinigung des oberen und des unteren Darmabschnittes vorgenommen werden soll, behindert wird und Gangrän der Schnittränder erfolgen kann. Beim Durchschneiden des Darmes muss der Darminhalt sorgfältig durch antiseptische Irrigation weggespült und das Darmlumen innen mit sterilisirten Gazebauschen ausgetupft werden. Dann bringt man die beiden Stümpfe des Darmes, welche mindestens 2—3 cm die Klemmen oder Ligaturen überragen müssen, mit einander in Contact und führt die circuläre Darmnaht auf die früher beschriebene Weise aus. Zum Schlusse wird eine etwa im

Mesenterium bestehende Lücke genau vernäht, damit es zu keiner Einklemmung des Darmes komme, dadurch, dass eine Schlinge durch die Lücke durchtritt. Nach sorgfältiger Reinigung mit Sublimatlösung (1 : 1000) und Abspülung mit warmer Kochsalzlösung (7 : 1000) wird der Darm reponirt und die Bauchhöhle geschlossen.

Die submucöse Resection des Darmes (Kocher, Kummer). Sie hat den Zweck, die Verengerung des Darmlumens an der Stelle, wo die Darmwand eingestülpt wird, zu vermeiden. Es wird an jedem Ende des Darmes das Schleimhautrohr von der Muscularis 2—3 cm weit losgelöst und die äusseren Schichten (Muscularis und Serosa) in Form einer Manchette nach aussen umgestülpt. Man resecirt nun ein $1\frac{1}{2}$ cm langes Stück des inneren, aus Schleimhaut bestehenden Schlauches von beiden Enden, vereinigt deren Ränder durch eine fortlaufende Naht, stülpt die beiden äusseren Manchetten so nach innen, dass sich ihre Serosaflächen breit berühren und legt nun die früher beschriebene fortlaufende Naht an.

Laterale Anastomosenbildung am Darme. Enteroanastomose.

§. 249. Es handelt sich nicht selten darum, eine dauernde künstliche Communication zwischen zwei vom Peritoneum überzogenen Hohlgebilden anzulegen (Gastro-Enterostomie, Ileo-Colostomie, Cholecystenterostomie u. s. w.). Am Einfachsten verfährt man dabei folgendermaassen: Die beiden Hohlgebilde, z. B. zwei Darmschlingen, werden einander genähert, so dass sich ihre Seitenflächen ohne Zerrung berühren. Die beiden einander zugekehrten Darmwandungen werden nun durch Nähte, welche einen länglich ovalen Raum () einschliessen, zur flächenhaften Verwachsung gebracht. Nach Halsted wird die Naht folgendermaassen ausgeführt (vergl. pag. 284, Fig. 42 u. 43): Man beginnt damit, dass man die dem Mesenterialansatze näher gelegenen Partien in der Längsrichtung durch 6—8 Knopfnähte in Distanzen von 1—$1\frac{1}{2}$ cm vereinigt. Dazu nimmt man zweckmässig Seidenfäden, welche an beiden Enden mit je einer gewöhnlichen, geraden Nähnadel armirt sind. Man sticht die eine Nadel durch Serosa und Muscularis in querer Richtung bis in das submucöse Gewebe durch und führt sie wieder durch die Serosa heraus, 3—4 mm vom Einstichspunkte, dann durchsticht man in der gleichen Weise den entsprechenden Punkt des anderen Darmes, hierauf fasst man die zweite Nadel und führt sie in der Entfernung von etwa 2—3 mm von der Einstichsstelle der ersten Nadel in derselben queren Richtung ebenfalls durch die Wandung beider Därme durch. Dadurch entsteht also eine Doppelknopfnaht, welche die Serosa nicht nur der Breite, sondern auch der Länge nach fasst und, wenn sie geknüpft wird, ein sehr genaues Aneinanderliegen der Serosaflächen beider Därme bewirkt. Man legt diese Nähte am Leichtesten und Raschesten ohne Nadelhalter an, indem man die Nähnadeln mit den Fingern allein führt. Die bis jetzt angelegten Nähte bilden den hinteren, dem Mesenterialansatze zugekehrten Bogen des länglichen Ovals). Jetzt handelt es sich darum, eine zweite Reihe von Nähten zu appliciren, welche den vorderen Bogen (des Ovals bilden sollen. Diess geschieht auf dieselbe Weise, wie es soeben beschrieben wurde, nur werden die Fäden vorläufig nicht angezogen,

sondern man fasst die Enden jeder Doppelsutur in eine Klemmpincette, um sie nicht zu verwirren. Jetzt wird in der Mitte des Ovals die Communication zwischen den beiden Därmen hergestellt. Mit dem Thermocauter trennt man vorsichtig in der Längsrichtung 3—4 cm weit die Serosa und die Muscularis des einen und dann die des anderen Darmes, so dass die dadurch entstehenden spaltförmigen Continuitätstrennungen beim Aneinanderlegen der Därme genau auf einander passen. Die Serosa und die Muscularis retrahiren sich sofort nach beiden Seiten, während die Schleimhaut vorläufig uneröffnet bleibt. Mit einer feinen gekrümmten Nadel fasst man die einander zugekehrten hinteren Spaltränder der Serosa und Muscularis an den beiden Enden jeder Incision und vereinigt sie durch je eine Knopfnaht. Jetzt wird auch die Schleimhaut entsprechend den beiden Längsincisionen mittelst des Thermocauters incidirt, so dass beide Därme eröffnet sind. Gewöhnlich spritzen dabei

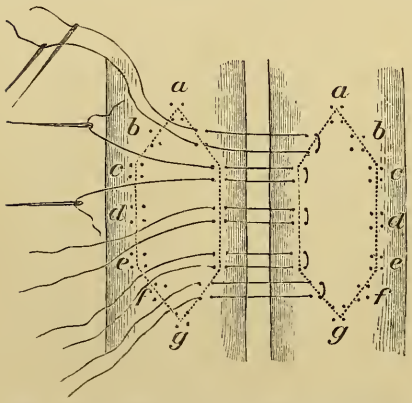

Fig. 42. Laterale Anastomosenbildung des Darmes nach Halsted. Die beiden Därme sind neben einander gelagert. Die punktirten Linien bezeichnen die Flächen, welche vereinigt werden sollen. Die hinteren Nähte sind angelegt, aber noch nicht geknüpft. *a b c d e f g* bezeichnen die correspondirenden Punkte, durch welche die vorderen Nähte gelegt werden sollen. Schematisch.

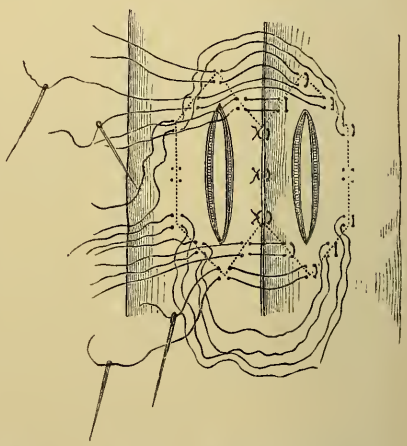

Fig. 43. Laterale Anastomosenbildung des Darmes nach Halsted. Die hinteren Nähte sind zum Theile geknüpft, die vorderen angelegt. In der Mitte sind beide Därme durch eine Längsincision geöffnet. Schematisch.

einige Gefässe, welche sofort unterbunden werden. Der ausfliessende Darminhalt wird sorgfältig abgespült und die Wundränder gereinigt. Nun legt man die Därme so zusammen, dass die beiden spaltförmigen Oeffnungen auf einander passen und vereinigt die Schleimhautränder ebenfalls durch einige Knopfnähte. Erst wenn diess geschehen ist, werden die Fäden jener Reihe von Doppelnähten, die den vorderen Bogen des Ovals umschreiben, angezogen und geknüpft. Hiemit ist die Anastomosenbildung vollendet: man revidirt das Ganze nochmals und legt von aussen, wo es nothwendig erscheint, noch Supplementärnähte nach Lembert an. Damit der Darminhalt, wenn er aus der oberen in die untere Schlinge tritt, nicht in antiperistaltischer Richtung weitergeschafft werde, bringt man an dem oberen Schenkel der unteren Schlinge eine sog. Suspensionsnaht an (Billroth), durch welche derselbe winkelig abgeknickt wird.

Zur Erleichterung der Anastomosenbildung hat Senn empfohlen, je eine Platte aus entkalktem Knochen mit einer centralen Oeffnung

in die beiden eröffneten Darmlumina einzuführen, die von innen an die Darmwand angenäht wird. Dann bringt man die Darmwandungen so mit einander in Contact, dass die beiden Oeffnungen auf einander zu liegen kommen, knüpft die von den Platten ausgehenden, die Darmwandungen durchbohrenden Fäden zusammen und bringt von aussen, wo es nothwendig scheint, noch einige Nähte an. Die entkalkten Knochenplatten werden rasch resorbirt und die breite, flächenhafte Berührung der Serosae beider Därme sichert eine ausgedehnte Verwachsung. Statt der Knochenplatten kann man durchlöcherte Platten aus frischen Kartoffeln oder Rüben schneiden oder dieselben ersetzen durch ein mittelst eines Catgutfadens zum Ringe geformtes dünnes Drainrohr. Noch practischer scheint der von J. B. Murphy angegebene und bereits wiederholt mit Erfolg erprobte sog. Anastomosenknopf zu sein, welcher sich für alle Fälle von Anastomosenbildung zwischen zwei Hohlorganen der Bauchhöhle eignet. Der Knopf besteht aus zwei Theilen, je einem kurzen Hohlcylinder, der an einem Ende einen pilzartigen, convexen Rand trägt; die röhrenförmigen Enden der beiden Hohlcylinder passen in einander und der innere (der „männliche") Cylinder wird in dem äusseren (dem sog. weiblichen) mittelst zweier seitlicher Sperrfedern und eines Schraubengewindes festgehalten. Zusammengesteckt stellt der Apparat ein hemdknopfförmiges Gebilde vor, welches im Centrum von einem entsprechend weiten, cylindrischen Hohlraume durchsetzt wird. Die Application geschieht auf folgende Weise: Die einander zugekehrten Wandungen der beiden Eingeweide, z. B. Därme, werden durch eine Längsincision gespalten; in jeden Spalt führt man eine Hälfte des Knopfes ein und zwar so, dass der pilzförmig aufgeworfene Rand wie die Platte eines Hemdknopfes in das Cavum des Darmes zu liegen kommt, während das cylindrische Rohr nach aussen hervorsteht. In dieser Lage wird jede Hälfte des Knopfes fixirt durch eine fortlaufende Naht, welche, wie die Schnur in einem Tabaksbeutel, um den Hohlcylinder zusammengezogen wird und die Darmwand an denselben andrückt. Sowie jede Hälfte für sich befestigt ist, nähert man die Därme einander, führt den männlichen Cylinder in den weiblichen ein und drückt sie so fest in einander, dass die seitlichen Sperrfedern des ersteren in das Schraubengewinde des letzteren einschnappen. Wenn diess geschehen ist, so ist die seitliche Anastomose hergestellt und es kommt nur darauf an, zu wissen, wie stark man die beiden Hohlcylinder zusammendrücken muss, damit das zwischen den Platten derselben befindliche Gewebe — die beiden Darmwandungen — genügend comprimirt werde, um die Abstossung desselben zu bewirken. Der Knopf fällt dann in den Darm hinein und geht mit den Fäces ab. Die Communicationsöffnung entspricht genau dem Durchmesser der Platten.

Die seitliche Anastomosenbildung ersetzt auch die circuläre Darmnaht nach der Darmresection und sie hat in mancher Beziehung Vorzüge vor derselben: sie ist leichter und rascher auszuführen, viel sicherer und was die Hauptsache ist, sie verursacht keine Stenose, wie das bei der circulären Darmnaht vorkommen kann, wenn die zu vereinigenden Darmlumina sehr eng sind, was z. B. bei dem kindlichen Darme der Fall ist, oder wenn der untere Abschnitt in Folge lange dauernder Inactivität aufs Aeusserste contrahirt ist. Die seitliche Ana-

stomosenbildung nach der Darmresection geschieht auf folgende Weise: Nachdem man oberhalb und unterhalb des zu resecirenden Stückes eine feste Ligatur um den Darm angelegt hat, schneidet man das kranke Stück nahe an den Ligaturen, aber innerhalb des gesunden Gewebes aus und verschliesst jeden Theil des Darmes für sich. Diess geschieht einfach dadurch, dass man das unterbundene Ende sammt der kurz abgeschnittenen Ligatur in das Lumen invaginirt, wie einen Handschuhfinger, und dann von aussen mit einer fortlaufenden Naht die Serosaflächen breit vereinigt. Nun werden die beiden blindsackförmig geschlossenen Darmschlingen so neben einander gelagert, dass das Ende der oberen nach unten, das der unteren nach oben sieht, und auf die früher beschriebene Weise die seitliche Anastomose zwischen ihnen hergestellt. Natürlich fällt hiebei die Suspensionsnaht fort.

§. 250. Anlegung einer Darmfistel (Enterostomie) und eines Anus praeternaturalis. Bei Obstruction des Darmes aus irgend welcher Ursache, sowie bei Peritonitis und starker Auftreibung des Bauches ist es indicirt, so früh als möglich der Resorption des Darminhaltes entgegenzuwirken durch Entleerung des ausgedehnten Darmes, selbst wenn man über die später einzuschlagende Therapie noch im Unklaren ist. Statt der früher bei Meteorismus empfohlenen, unbedingt zu verwerfenden Punction des Darmes führt man die Enterostomie aus. Man incidirt die Bauchdecken am besten 2—3 Querfinger oberhalb des Lig. Poupartii parallel demselben in der Länge von 6 cm bis auf das Peritoneum und trennt letzteres 2—2½ cm weit, worauf sich sofort eine geblähte Darmschlinge einstellt. Dieselbe wird, ohne sie vorzuziehen, an den 4 Ecken mit 4 Knopfnähten durch Peritoneum parietale und viscerale an der Bauchwand fixirt und dann durch eine fortlaufende feine Naht hermetisch mit dem Peritoneum parietale vereinigt. Dann sticht man sofort den Darm an und entleert ihn. Derartige Oeffnungen können nach Bedarf mehrere gemacht werden; die Wunde wird mit Jodoform bestäubt und mit feuchtwarmen Compressen bedeckt, um das Austrocknen zu verhüten.

Soll statt der Darmfistel ein dauernd functionirender künstlicher After angelegt werden, so geschieht diess in der Regel im linken Hypogastrium, am S romanum. Schnitt 2 Querfinger oberhalb des linken Lig. Poupartii, von dessen Mitte lateralwärts parallel zu demselben. Nach Spaltung der Bauchmuskeln und des Peritoneum sucht man das S romanum auf, welches man an den Appendices epiploïcae erkennt, zieht eine Schlinge desselben vor, durchbohrt das Mesenterium unmittelbar am Darme stumpf mit einer geschlossenen Kornzange und zieht einen Jodoformdocht durch die Oeffnung, welcher die Schlinge am Zurückgleiten hindert. Dann fixirt man die Darmwand durch ein paar Nähte am Peritoneum parietale der Bauchwand und wartet, wenn es möglich ist, 24—48 Stunden, bevor man den Darm eröffnet, damit sich genügend Adhäsionen gebildet haben. Nach einigen Tagen durchtrennt man den Darm bis zum Jodoformdochte mittelst des Thermocauters. Sollte jede Communication mit dem unteren Theile des Rectum aufgehoben werden, so wird die Schlinge, sowie sie vorgezogen ist, doppelt unterbunden und in der Mitte durchschnitten: das untere Ende wird auf die soeben beschriebene (pag. 286) Weise blindsackförmig ver-

näht und in die Bauchhöhle versenkt, das obere Ende zieht man nach aussen, fixirt es ringsherum durch eine fortlaufende Naht und löst dann die Ligatur, um den Darm zu eröffnen.

§. 251. Die Anlegung einer Magenfistel (Gastrostomie). Die Operation ist indicirt bei impermeablen Strictureu des Oesophagus oder der Cardia und zwar bei carcinomatösen Strictureu, um dem Patienten das Leben zu fristen mittelst der Ernährung durch die Magenfistel, bei narbigen Strictureu überdiess zu dem Zwecke, um die Strictur durch Dilatation von unten nach aufwärts der dauernden Heilung zuzuführen. Parallel der Linea alba, etwa zweifingerbreit nach links von derselben führt man einen 4—5 cm langen Schnitt durch die Bauchdecken, dessen unteres Ende etwa dem Niveau einer die Knorpel der neunten Rippe beider Seiten verbindenden Linie entspricht. Nach Freilegung des M. rectus abdominis wird derselbe durch Auseinanderdrängen seiner Fasern in der Längsrichtung perforirt (v. Hacker) und dann die Bauchhöhle eröffnet. Der Magen ist in Folge des langen Hungerns in der Regel so contrahirt, dass man Mühe hat, ihn zu fassen und in die Wunde vorzuziehen; auch ist es schon vorgekommen, dass das Colon transversum für den Magen gehalten wurde. Zuweilen reicht die Leber so weit nach links, dass sie den Magen vollständig bedeckt. Man hat desshalb empfohlen, den Magen durch Einführung von Brausepulver mit Kohlensäure zu füllen, dazu gehört jedoch, dass der Kranke noch Flüssigkeiten schlucken kann. Viel grössere Schwierigkeiten als das Erkennen des Magens bereitet meines Erachtens bei jüngeren, abgemagerten Individuen das Hervorziehen desselben durch die Wunde der straff gespannten Bauchdecken. Sobald nämlich die Bauchhöhle eröffnet ist, sinken die Eingeweide tief gegen die Wölbung des Zwerchfelles zurück und die eingezogenen Bauchdecken sind trommelfellartig über die untere Apertur des Thorax gespannt, so dass eine sehr beträchtliche Niveaudifferenz zwischen beiden entsteht. Man fasst den Magen mit den Fingern, zieht ihn hervor, so dass ein kugelförmiger Zipfel der vorderen Wand durch die Bauchwunde nach aussen ragt und fixirt denselben mit dem Peritoneum parietale durch eine fortlaufende Seidennaht. Es ist wünschenswerth, dass die Kuppe der eingenähten Magenwand über das Niveau des M. rectus abdominis hervorrage, weil die auseinandergedrängten Fasern desselben später einen Sphincter für die Magenfistel abgeben sollen (v. Hacker). Wenn es möglich ist, wartet man mit der Eröffnung des Magens mindestens 24 Stunden; man zieht eine Fadenschlinge an der Stelle durch, an welcher die Magenwand incidirt werden soll und tamponirt vorläufig mit Jodoformgaze; dann wird mittelst des Thermocauters eine kleine Oeffnung in die Magenwand gebrannt und ein elastisches Drain durch dieselbe eingeführt. Nicht selten ist jedoch der Patient so heruntergekommen, dass man ihm sofort Nahrung zuführen muss; in einem solchen Falle legt man nebst der fortlaufenden Peritonealnaht noch einige Knopfnähte an, welche die Magenwandung mit dem Muskel oder sogar mit der Haut vereinigen, bestäubt die Nahtlinie dann mit Jodoform und bepinselt sie mit Jodoformcollodium, indem man nur die Kuppe des vorgezogenen Zipfels frei lässt, an welcher die Eröffnung gemacht wird.

Ein Uebelstand, welcher sich bei der Magenfistel nicht selten einstellt, liegt in der Schwierigkeit, die Fistel so zu verschliessen, dass neben dem Drainrohre oder der Canüle, durch welche die Ernährung unterhalten wird, der Mageninhalt sich nicht nach aussen entleeren kann. Man hat auf verschiedene Weise versucht, die Fistel schlussfähig zu machen: wie schon erwähnt, hat v. Hacker zu diesem Zwecke seine Sphincterbildung aus dem M. rectus abdominis empfohlen; denselben Verschluss benützte in etwas complicirterer Weise Gérard; E. Hahn zog den Zipfel der Magenwand durch eine Oeffnung, welche er an der Stelle, wo die Knorpel der 8. und 9. Rippe zusammenstossen, anlegte, und fixirte ihn in dem betreffenden Intercostalraume, so dass die Magenwand gewissermaassen durch die beiden Rippenknorpel abgeklemmt wird. Viel zweckmässiger ist das Verfahren O. Witzel's, welcher einen Canal aus der Magenwand bildete, indem er Falten aus derselben aufhob, sie über einem durch eine kleine Incision in das Mageninnere eingeführten Drain vernähte und die ganze, zur Bildung des Canales verwendete Magenpartie durch Umsäumen mit Peritoneum parietale extraperitoneal lagerte. Ebenso gut scheint sich die Methode R. Frank's zu bewähren. Derselbe eröffnet die Bauchhöhle parallel dem Rippenbogen und in der Nähe desselben und näht in den Peritonealschlitz eine mittelst Fadenschlinge vorgezogene Kuppe der Magenwand von 3—4 cm Höhe auf die gewöhnliche Weise ein; hierauf führt er ober dem Rippenbogen, etwa 3 cm von der ersten Incision entfernt, eine zweite $1\frac{1}{2}$ cm lange nur durch die Haut, unterminirt die zwischen beiden Schnitten befindliche Hautbrücke, bis er von dem oberen Schnitte aus die Fadenschlinge fassen kann und zieht nun mittelst derselben das Ende des vorgelagerten Magenzipfels unter der Brücke durch; dann eröffnet er ihn im Niveau des Hautschnittes und vernäht die Ränder der Magenwunde ringsherum mit den Hauträndern, während die Magenwand überdiess an die Muskulatur der ersten Incision unter dem Rippenbogen fixirt und dann deren Ränder vollkommen geschlossen werden. Sobald die Wunden vernarbt sind, kann man ein fingerdickes Drain durch den winkelig geknickten Fistelcanal in den Magen einführen und dicken Fleischbrei mittelst einer Wurstspritze in denselben injiciren, ohne dass das Geringste ausfliesst, obwohl das Rohr unmittelbar nach der Fütterung entfernt wird, selbst wenn der Patient aufrecht steht und umhergeht. Wenn man die eine oder die andere der beiden zuletzt genannten Methoden bei der Gastrostomie anwendet, so ist wohl der Gebrauch einer eigenen Verschlusscanüle, wie deren verschiedene existiren, entbehrlich. Das Verfahren Frank's wird vielleicht nicht immer durchführbar sein: ich kann mir denken, dass bei hochgradiger Contraction und Schrumpfung des Magens das Hervorziehen eines genügend langen Zipfels der Magenwand nicht gelingt; persönliche Erfahrungen habe ich allerdings darüber nicht.

Hat man die Gastrostomie wegen einer nicht carcinomatösen Strictur des Oesophagus ausgeführt, dann ist die Möglichkeit vorhanden, durch fortgesetzte Sondirungen die verengerte Stelle zu passiren und definitive Heilung zu erzielen, so dass die Magenfistel geschlossen werden kann. Wenn auch nur die feinste Bougie in den Magen gelangt und durch die Fistel nach aussen gedrungen ist, so kann man an dieselbe einen Faden anbinden und mit Hülfe desselben ein elastisches

Drainrohr in ausgezogenem Zustande durch die Strictur durchführen, wodurch sehr rasch eine genügende Dilatation erfolgt (v. Hacker).

Die Resection des Magens.

§. 252. Die erste Operation dieser Art wurde von Péan am 9. April 1879, die zweite von Rydygier am 16. November 1880 ausgeführt — beide Patienten starben und, was viel wichtiger ist, beide Operationen blieben für die Wissenschaft absolut ohne jedes Ergebniss, so dass die Geschichte der Magenresection mit vollem Rechte vom 29. Januar 1881 beginnt, an welchem Tage Billroth die erste Resection des carcinomatösen Pylorus ausführte; sie war zugleich die erste erfolgreiche Operation dieser Art. Billroth's Verfahren war kein unsicheres Herumtappen auf einem unbekannten Gebiete: im Gegentheile, gestützt auf die Ergebnisse des Thierexperimentes und auf die klinischen Erfahrungen bei der Resection des Oesophagus und des Darmes führte er die Operation nach einem vollkommen feststehenden Plane aus und so wohl durchdacht war derselbe, dass die Technik bei dieser ersten Operation sofort grundlegend wurde für alle nachfolgenden und dass eigentlich die wesentlichen Principien der Magenresection seit damals unverändert geblieben sind, wenn auch später in den Details Verbesserungen vorgenommen wurden. Uebrigens gebührt Billroth und seinen Schülern auch das Verdienst, die Technik der Operation zu jener Vollendung ausgebildet zu haben, in der wir sie jetzt üben. Die Resection des Magens ist indicirt bei malignen Neubildungen, besonders bei Carcinom, wenn dieselben die Magenwand nicht überschritten haben und nicht mit der Umgebung verwachsen sind, ferner bei Narbenstenosen, welche auf andere Weise nicht zu beseitigen sind.

Nachdem der häufigste Sitz sowohl der Carcinome als der Stenosen der Pylorus ist, so handelt es sich in der Regel um die Resection der Pars pylorica des Magens. Die Vorbereitung des Patienten zur Operation besteht in der wiederholten gründlichen Auswaschung des gewöhnlich stark dilatirten Magens mit lauem Wasser, eventuell einer schwachen Salicylsäurelösung. Durch wiederholte Untersuchungen, auch in der Narkose, trachtet der Operateur sich Gewissheit zu verschaffen über die räumliche Ausdehnung der Geschwulst und über die etwa bestehenden Verwachsungen mit der Umgebung. Leider sind dabei trotz der grössten Aufmerksamkeit sehr erhebliche Täuschungen möglich; ein Tumor, der vollkommen beweglich scheint, weist vielleicht nach Eröffnung der Bauchhöhle ausgebreitete Verlöthungen mit den Nachbargebilden, besonders mit dem Pankreas, auf, so dass von einer Exstirpation überhaupt nicht die Rede sein kann.

Der Patient liegt auf dem Rücken mit einem kleinen cylindrischen Kissen unter der Wirbelsäule im Niveau des Magens, um die Eingeweide am Zurücksinken nach hinten zu verhindern. Hierauf wird ein Schnitt in schräger Richtung, entsprechend dem grössten Durchmesser des Neoplasma durch die Bauchdecken geführt und das Peritoneum eröffnet. Man gelangt sofort auf die Geschwulst und kann sich nun über die Operirbarkeit derselben ein Urtheil bilden. Wenn der Tumor mit dem Pankreas oder mit dem Colon transversum verwachsen ist oder wenn er über den oberen horizontalen Schenkel des Duodenum

hinausreicht, so muss man die Exstirpation aufgeben und schreitet dann eventuell zur Gastroenterostomie. Scheint die Resection ausführbar, so beginnt man mit der Isolirung der Pars pylorica ventriculi und der angrenzenden Partie des Magens und des Duodenum — wobei jede Blutung vermieden werden soll. Zuerst wird die Verbindung des Magens mit dem Colon transversum, das Ligamentum gastrocolicum, in kleineren Partien doppelt abgebunden und zwischen den Ligaturen mittelst des Thermocauters durchtrennt, hierauf folgt das kleine Netz, die Verbindung des Magens mit der Leber. Dabei stösst man zuweilen bereits auf vergrösserte Lymphdrüsen, welche selbstverständlich exstirpirt werden. Nun ist der Magen so weit beweglich gemacht, dass man ihn vollständig durch die Bauchwunde hervorziehen kann. Man schiebt eine grosse, dicke, sterilisirte, in heisse Kochsalzlösung (7:1000) getränkte und gut ausgedrückte Compresse unter den Magen in die Bauchhöhle ein, so dass dieselbe die Eingeweide bedeckt und am Vorfallen hindert und zugleich als Unterlage für den Magen dient. Eine zweite grosse Compresse bedeckt den vorgelagerten Magen und lässt nur das Operationsfeld frei. Die folgenden Manipulationen werden demnach ausserhalb der Bauchhöhle vorgenommen. Ein Assistent fasst den zu exstirpirenden Theil des Magens mit einer Muzeux'schen Zange, hierauf werden breite Klemmzangen oder Compressorien so an dem Magen und am Duodenum angelegt, dass die Schnittlinie mindestens 2 cm weit von der Grenze der Erkrankung entfernt bleibt. Nach der Billroth'schen Methode wird der Magen in der Regel in etwas schräger Richtung von links oben nach rechts unten durchtrennt. Da nun das Lumen des Duodenum beträchtlich kleiner ist, selbst bei schräger Richtung des Schnittes, so können die beiden Organe, Magen und Darm, nicht unmittelbar mit einander vernäht werden, sondern es muss die Magenwunde zunächst verkleinert werden. Diess geschieht unmittelbar nach der Durchschneidung. Dieselbe beginnt an der kleinen Curvatur: mit einer scharfen, geraden Scheere schneidet man in der Entfernung von etwa 2 cm von der Klemme die Magenwand durch. Der etwa ausfliessende Mageninhalt wird sofort mit sterilisirten Gazebauschen aufgesaugt und entfernt; auch kann man einen Strom warmer Kochsalzlösung (7:1000) über das Operationsfeld rieseln lassen. Nach jedem Scheerenschlage werden die sichtbaren Gefässe mit Schiebern gefasst und mit feinster Seide unterbunden und unmittelbar darauf die Occlusionsnaht angelegt, und zwar benützt man eine doppelreihige Naht (Czerny, vergl. pag. 280) oder, was mir zweckmässiger erscheint, zunächst eine fortlaufende Naht der Schleimhaut und darüber eine Reihe von Knopfnähten, welche die Serosa breit fassen. Wenn man in die Nähe der grossen Curvatur gelangt ist, so lässt man den Theil des Magenlumens, welcher ungefähr der Peripherie des Duodenum entspricht, offen und durchschneidet nun ebenfalls in schräger Richtung, dem Magen parallel, das Duodenum, wobei darauf zu achten ist, dass der untere Abschnitt desselben nicht in die Bauchhöhle entschlüpfe und entfernt das resecirte Stück. Jetzt werden die beiden Theile, Duodenum und Magen, einander genähert und der Stumpf des Duodenum in die noch unvereinigte untere Partie der Magenwunde eingenäht. Man beginnt mit dem Anlegen der inneren Schleimhautnaht (Wölfler) wie es bei der Schilderung der circulären Darmnaht (vergl.

pag. 280) beschrieben wurde und fügt dann die äusseren Lembert'schen Nähte hinzu. Die grösste Aufmerksamkeit verlangt der obere Winkel, wo die Occlusionsnaht mit der Ringnaht zusammenstösst. Wenn die Vereinigung des Duodenum mit dem Magen vollendet ist, so entfernt man die Klemmen und legt zwischen den einzelnen Suturen, wo es nothwendig scheint, noch hie und da ganz oberflächliche feine Peritonealnähte oder, noch besser, eine fortlaufende Naht an. Um sicher zu sein, dass die Nähte vollkommen dicht schliessen, hat man empfohlen, mittelst einer Schlundsonde Luft in den Magen einzublasen: ich halte diese Maassregel für ziemlich überflüssig: nicht die Lücken zwischen den Suturen sind bei einer vorschriftsmässig ausgeführten Naht zu fürchten, wohl aber der Umstand, dass die eine oder die andere Naht zu stark angezogen ist und dass dadurch die Circulation an der betreffenden Stelle der Wundränder gestört wird. Darin liegt meines Erachtens die grösste Gefahr des Auseinandergehens der Naht.

Nach vollendeter Vereinigung bietet der Magen die Form einer nach rechts zu etwas abgeschrägten Retorte dar: die grosse Curvatur geht unmittelbar in das Duodenum über; statt des rechten oberen Theiles der kleinen Curvatur schliesst in schräger Linie die Occlusionsnaht das Magenlumen ab. Bevor man den Magen in die Bauchhöhle reponirt, wird seine Aussenfläche, besonders die Nahtlinie, durch Abtupfen mit 1:1000 Sublimatlösung und darauffolgendes Bespülen mit physiologischer Kochsalzlösung gereinigt.

Billroth selbst geschah es bereits, dass er wegen allzugrosser Ausdehnung der Neubildung die resecirten Partien von Magen und Darm nicht mit einander in Contact bringen konnte; die Spannung machte die Anlegung von Nähten unmöglich. Billroth half sich dadurch, dass er zunächst die Gastroenterostomie auf die später zu beschreibende Weise ausführte, dann den Tumor vollends exstirpirte und die Schnittöffnungen im Magen und im Duodenum isolirt vernähte.

§. 253. Eine andere Operationsweise wurde später von Kocher unter dem Namen Pylorusresection mit Duodenostomie für alle überhaupt operablen Fälle von Carcinom empfohlen. Der Bauchschnitt wird in der Medianlinie geführt, in der Länge von 10—15 cm; der Nabel wird excidirt und die Blutung genau gestillt. Dann wird der Magen vorgezogen und dicht an den Grenzen der Geschwulst am Magen und am Duodenum das grosse und das kleine Netz womöglich ohne Gefässverletzung so weit abgelöst, dass man Platz für das Einlegen der Compressorien gewinnt. Von den zwei Oeffnungen am oberen und am unteren Umfange von Magen und Darm ausgehend, löst man vorsichtig das grosse und das kleine Netz ab, so weit die Geschwulst reicht und unterbindet sofort jedes blutende Gefäss. Sowie die Geschwulst isolirt ist, wird eine Compresse von sterilisirter Gaze unter ihr durchgezogen, Magen und Darm ebenfalls mit Gaze bedeckt und die Bauchhöhle dadurch vollständig abgeschlossen. Hierauf werden die Compressorien angelegt und zwar verwendet Kocher grosse Arterienklemmzangen mit Crémaillère-Verschluss, die man ganz fest zusammendrücken kann, ohne Nekrose der Magen- und Darmwand befürchten zu müssen. Am Duodenum wird eine einzige, am Magen von oben und von unten je eine Klemme applicirt dicht an der Grenze der Neubildung;

dann legt man am Duodenum unmittelbar nach abwärts von der ersten eine zweite Klemme an, die den gesunden Darm abschliesst und durchschneidet den Darm zwischen beiden. Der aus der Klemme hervorragende Theil desselben wird mittelst eines Bausches in 1:1000 Sublimatlösung getränkter Gaze gründlich abgerieben und das durchschnittene Ende, in Gazecompressen eingehüllt, vorläufig sammt der Klemme über den rechten Wundrand nach aussen gelagert. Das andere, die Neubildung enthaltende Ende wird ebenfalls in Gaze eingehüllt, dann fasst der Assistent den Magen von oben und unten zwischen Zeige- und Mittelfinger, um ihn abzuschliessen, worauf seine Hände mit Gazecompressen bedeckt werden, und der Operateur schneidet zwischen den Klemmen und den Fingern des Assistenten den Magen etwas schräg von links oben nach rechts unten durch; hiedurch ist das die Neubildung enthaltende Stück des Pylorus entfernt.

Sofort wird der etwa ausgeflossene Mageninhalt aufgetupft und die spritzenden Gefässe der Magenwand gefasst und mit feiner Seide unterbunden. Dann näht man mit einer fortlaufenden Seidennaht, welche alle drei Schichten der Magenwand fasst, dieselbe längs der Schnittlinie von der grossen zur kleinen Curvatur oder umgekehrt zusammen; den vorstehenden Schleimhautsaum reibt man mit Sublimatgaze ab, stülpt dann die ganze Nahtlinie gegen das Magenlumen ein und vernäht, von aussen her die Serosa wie bei der Lembert'schen Darmnaht breit fassend, ebenfalls mit einer fortlaufenden Seidennaht die Magenwandungen über der eingestülpten Falte, so dass der Magen vollständig versorgt ist.

Nun folgt die Vereinigung mit dem Duodenum. Der Assistent fasst den Magen mit beiden Händen, so dass dessen hintere Wand nach rechts vorne gekehrt ist, und drückt sie gleichzeitig so gegen den rechten Rand der Bauchwunde, dass auch das daselbst liegende Ende des Duodenum, von welchem man die Gazecompressen entfernt hat, verschlossen wird. Das noch mit der schliessenden Klemme versehene Duodenum wird mit seiner hinteren Wand an die Rückwand des Magens so angelegt, dass man bequem vom oberen bis zum unteren Rande eine fortlaufende hintere Serosa-Ringnaht anlegen kann, deren Enden vorläufig nicht abgeschnitten werden. Erst nachdem auf diese Weise die hintere Hälfte der Circumferenz des Duodenum mit der hinteren Magenwand vereinigt ist, wird die Klemme vom Darme entfernt, der ausfliessende Darminhalt beseitigt und etwa blutende Gefässe unterbunden. Hierauf schneidet man $^1/_2$—$^3/_4$ cm von der hinteren Serosa-Ringnaht entfernt, dem Umfange des Duodenum entsprechend die hintere Magenwand in senkrechter Richtung ein, unterbindet die blutenden Gefässe und führt zunächst die fortlaufende Naht zwischen der hinteren Peripherie des Darmes und der Magenöffnung aus, längs der Linie, wo das Duodenum und die Magenwand schon an einander fixirt sind, so dass die Schleimhaut der letzteren mit der des ersteren vereinigt wird. Mit demselben Faden näht man sofort die vordere Peripherie der Magenöffnung mit der vorderen Peripherie des Darmes zusammen, und zwar wieder so, dass Schleimhaut exact mit Schleimhaut in Contact kommt. Ist diese tiefe Naht vollendet, so wird der Faden der ersten hinteren Serosa-Ringnaht mit einer Nadel armirt und mit demselben eine fortlaufende Lembert'sche Naht längs der vorderen Peripherie der vereinigten Theile angelegt, so dass also zum Schlusse die

ganze Communication zwischen Magen und Darm ringsum mit einer einzigen fortlaufenden Naht umgeben ist. — Zum Schlusse folgt Reinigung und Abreibung der Nahtlinien mit Sublimatlösung und darauf Abspülung mit physiologischer Kochsalzlösung, Entfernung der Gazecompressen, Reposition des Magens und Vereinigung der Bauchwunde. Kocher betrachtet mit Recht die fortlaufende Naht als das sicherste und zugleich rascheste Vereinigungsmittel und hält ihre Anwendung für unerlässlich zum Gelingen der Operation.

Die Gastroenterostomie (Wölfler).

§. 254. Die Anastomosenbildung zwischen Magen und Dünndarm ist eine ausserordentlich werthvolle Operation, welche meines Erachtens in Zukunft noch viel häufiger ausgeführt werden wird, als es jetzt schon der Fall ist. Sie ist indicirt: 1. als Palliativmittel bei Pyloruscarcinomen, wenn es sich herausstellt, dass der Tumor nicht oder nur mit Lebensgefahr exstirpirbar ist; 2. als radicales Mittel bei nicht carcinomatösen Stenosen des Pylorus; 3. bei ausgedehnten, den Magen comprimirenden oder verziehenden Verwachsungen desselben mit der Umgebung; 4. bei höheren Graden von Magendilatation, selbst ohne nachweisbare Stenose des Pylorus; 5. nach Resection des Pylorus, wenn die allzugrosse Spannung keine sichere Vereinigung zwischen Magen und Anfangsstück des Duodenum gestattet, wie in dem früher (pag. 291) erwähnten Falle Billroth's.

Die Technik der Operation hat seit ihrer ersten Ausführung zahlreiche Modificationen durchgemacht, auf welche ich an dieser Stelle nicht näher eingehen kann. Ich begnüge mich damit, die Operation zu beschreiben, wie sie gegenwärtig von der Mehrzahl der Chirurgen ausgeführt wird.

Nach Eröffnung der Bauchhöhle in der Medianlinie oder durch einen Schrägschnitt zieht man das Colon transversum und das grosse Netz hervor und schlägt es nach oben rechts zurück. Es handelt sich nun vor Allem darum, die dem Magen zunächstliegende Dünndarmpartie zu finden, denn die Anastomosenbildung mit irgend einer beliebigen Dünndarmschlinge ist unbedingt zu verwerfen. Nachdem Colon und Netz emporgezogen wurden, sieht man unterhalb des Mesocolon die Plica duodenojejunalis, aus welcher eine Darmschlinge hervortritt, als ob sie von der Wirbelsäule käme und nach links hinüberzieht: diess ist das oberste Stück des Dünndarms. Man gleitet mit den Fingern längs dieser Schlinge fort, bis man an eine Stelle gelangt, deren Mesenterium lang genug ist, um sie hervorziehen und über das Colon transversum hinüber an die vordere Magenwand etwas oberhalb der grossen Curvatur anlegen zu können. Diese Schlinge und die vordere Magenwand werden vor die Bauchwunde gelagert, alle übrigen Theile reponirt und die Bauchhöhle durch Gazecompressen abgeschlossen. Ein etwa 10 cm langes Stück des Dünndarms wird von seinem Inhalte durch Ausstreichen entleert und doppelt abgeklemmt, dann an der dem Mesenterialansatze gegenüberliegenden Seite durch einen 3—5 cm langen Quer- oder Längsschnitt eröffnet und die Blutung gestillt. Dann klemmt man in der Nähe des Fundus oder in der Mitte zwischen Fundus und Pylorus eine gesunde Partie des Magens ab und führt auch hier

einen 3—5 cm langen zur Längsaxe parallelen Schnitt etwa 4 cm oberhalb der grossen Curvatur durch die Magenwand, versorgt die blutenden Gefässe und tupft die Schleimhaut mit Sublimatgazebauschen ab. Jetzt wird die Darmschlinge so mit dem Magen vereinigt, dass der abführende Schenkel nach rechts, der zuführende nach links liegt, damit die peristaltische Bewegung von Magen und Darm in derselben Richtung von links nach rechts, von Statten gehe. Desshalb ist es wichtig, sich die Richtung des aus der Plica duodenojejunalis austretenden Darmstückes genau zu merken und es so hervorzuziehen und nach aufwärts zu schlagen, dass der Darm von der linken Seite des Patienten nach seiner rechten zieht. Das Auflegen eines Kochsalzkrystalles auf den Darm (Lücke), wodurch nach Nothnagel bei Kaninchen eine antiperistaltische Contraction ausgelöst wird, ist jedenfalls kein sicheres Mittel, um beim Menschen die Richtung der Peristaltik zu erkennen. Nun folgt die Naht: an den hinteren Wundrändern wird zuerst eine innere Schleimhautnaht (Wölfler) angelegt, dann folgt die äussere Schleimhautnaht an den vorderen Wundrändern und zum Schlusse die Lembert'schen Nähte. Auch hier ist es am Zweckmässigsten, fortlaufend und nur mit Seide zu nähen.

Das Verfahren Wölfler's, den Dünndarm an die vordere Seite des Magens anzunähen, erschien desshalb bedenklich, weil man besorgte, dass durch die über das Quercolon gezogene Dünndarmschlinge ersteres comprimirt werden könne. Diess ist nun nach den übereinstimmenden Erfahrungen derjenigen, welche nach Wölfler's Methode operirten, allerdings nicht der Fall; trotzdem haben v. Hacker und Courvoisier empfohlen, die Anastomose an der hinteren Magenwand auszuführen. Zu diesem Zwecke wird das Colon mit dem Netze in die Höhe geschlagen und von hinten her das Mesocolon stumpf an einer gefässlosen Stelle in Form eines Schlitzes durchbohrt; durch diese Oeffnung dringt man mit den Fingern ein, erfasst die hintere Magenwand und zieht so viel von dem Magen hervor, dass der Fundus oberhalb der grossen Curvatur frei zugänglich ist. Das ganze Paket wird vor der Bauchwunde gelagert und die Operation vollkommen ausserhalb der Peritonealhöhle ausgeführt. Nach vollendeter Naht reponirt man den Magen wieder durch den Schlitz des Mesocolon und bringt das Quercolon und das grosse Netz an Ort und Stelle. Brenner hat eine andere Modification ersonnen: er führt die rechte Hand hinter das Colon in der Gegend der Flexura duodenojejunalis, drängt entsprechend der Mitte der grossen Curvatur das Mesocolon und mit ihm das Ligam. gastrocolicum kuppelförmig vor, fixirt die beiden Blätter an einer gefässarmen Stelle durch Seidennähte und führt einen Längsschnitt im Bereiche der fixirten Fläche, durch welchen er die oberste Jejunumschlinge hervorziehen kann. Dieselbe wird nun an die vordere Magenwand unmittelbar über der grossen Curvatur angeheftet. Kocher incidirt in der Medianlinie, sucht dann das Anfangsstück des Jejunum, dort wo es aus dem Mesocolon heraustritt, und bringt die betreffende Darmschlinge an die Vorderwand des Magens. Er hält es für besonders wichtig, dass der Inhalt des Magens leicht in den abführenden Schenkel der Darmschlinge gelangen könne, während andererseits das Uebertreten von Darminhalt in den Magen verhindert werden soll. Um diess zu erreichen wird der Darm nicht in der Längsrichtung des Magens, d. h.

parallel zu demselben, sondern in querer Richtung fixirt und zwar so, dass der abführende Schenkel senkrecht nach abwärts, der zuführende nach aufwärts gerichtet ist. Selbstverständlich muss man dabei ganz sicher sein über die Verlaufsrichtung der Peristaltik. Um den Darm in senkrechter Richtung gut mit dem Magen verbinden zu können muss die Darmwand nicht in der Längsrichtung, sondern in rein querer Richtung, und zwar fast dem halben Umfange des Darmes auf der convexen Seite entsprechend incidirt werden. Die Schlinge wird in der Weise mit dem Magen vernäht, dass die beiden Schenkel der ∩-förmigen Darmschlinge nicht neben einander in der Frontalebene, sondern hinter einander in der Sagittalebene zu liegen kommen, und zwar so, dass der obere zuführende Darmtheil der Magenwand unmittelbar anliegt, der untere abführende dagegen frei nach vorne von beiden zu liegen kommt. Dadurch wird in dem Momente, wo der abführende Theil sich vom Magen aus füllt, der zuführende Theil durch ihn comprimirt, so dass Nichts in letzteren hineingelangt; wenn dagegen der zuführende Theil sich in den abführenden entleert, so füllt sich letzterer, während der erstere sich contrahirt. Ueberdiess bildet Kocher nach Wölfler's Beispiel eine Klappe, indem er den Darm nicht in unmittelbarer Nähe des Magens eröffnet, sondern in einer convexen nach abwärts gerichteten Bogenlinie, so dass eine Art halbmondförmigen Lappens mit der Basis nach oben entsteht, dessen Aussenfläche mit dem unteren Wundrande des Magens vereinigt wird, während der convexe Rand des Lappens frei bleibt und der obere Wundrand des Magens mit dem unteren concaven Rande der Darmincision zusammengenäht wird. Die Vereinigung wird durch fortlaufende Nähte gemacht, und zwar legt man noch vor Eröffnung des Magens und Darmes zuerst eine hintere Serosa-Ringnaht (Wölfler) an, dann incidirt man den Magen und den Darm, aber vorderhand nur bis auf die Mucosa, stillt die Blutung und legt eine fortlaufende hintere Ringnaht durch die ganze Dicke der Wand bis zur Muscularis an, worauf auch die Schleimhaut durchtrennt und die Ränder derselben durch eine eigene Mucosanaht mit einander verbunden werden, und zum Schlusse legt man die vorderen Ringnähte an und knüpft die Enden der Fäden derselben mit denen der hinteren Ringnähte zusammen.

Ich pflege die Gastroenterostomie nach der bereits beschriebenen Methode der seitlichen Anastomosenbildung (vergl. pag. 283) auszuführen und bin mit den Resultaten derselben sehr zufrieden.

§. 255. Als Pyloroplastik (Heineke-Mikulicz) bezeichnet man eine Operation, welche den Zweck verfolgt, narbige Stenosen der Pars pylorica zu beseitigen mittelst einer Plastik durch Verziehung. Damit das Verfahren anwendbar sei, darf die Verengerung nicht sehr hochgradig und die verengte Partie nicht allzu lang sein. Nach Freilegung des Magens und Lagerung desselben vor der Bauchwunde spaltet man den ganzen verengten Theil durch einen vorderen Schnitt in der Längsrichtung, beiderseits bis in das gesunde Gewebe, stillt die Blutung und vereinigt hierauf die Längsincision in querer Richtung, wobei zunächst die Schleimhaut von aussen fortlaufend genäht und dann die übrigen Schichten auf die bekannte Weise vereinigt werden. Der im Duodenum liegende Winkel des Schnittes kommt dadurch mit dem am

Magen liegenden Winkel in Berührung und der Pylorus wird um so viel erweitert, als er in der Längendimension verkürzt wurde. Die Methode giebt ein sehr gutes Resultat, sie sichert jedoch nicht in allen Fällen vor Recidiven, wie ich aus eigener Erfahrung sagen kann.

Die Radicaloperation der Hernien.

§. 256. Dieselbe ist indicirt: 1. Nach der Operation eines eingeklemmten Bruches, wobei jedoch der Bruchinhalt und die umgebenden Gewebe durch die lange dauernde Compression nicht gelitten haben dürfen. Ist diess der Fall oder ist der Allgemeinzustand des Patienten ein derartiger, dass ein länger dauernder Eingriff gefährlich werden kann, so ist es unbedingt sicherer, mit der Radicaloperation zu warten, bis die localen und die allgemeinen Störungen vorüber sind. 2. Bei reponirbaren Brüchen, wenn sie Beschwerden verursachen und durch ein Bruchband nur schwer oder gar nicht zurückgehalten werden können. 3. Bei irreponiblen Brüchen, wenn man hoffen kann, den Bruchinhalt in die Bauchhöhle zurückbringen und in derselben erhalten zu können. Letzteren Umstand kann man allerdings nur mit einer gewissen Wahrscheinlichkeit voraus erkennen. Bei sehr grossen, veralteten Brüchen, welche viele Jahre lang nicht mehr reponirt waren, ist der Versuch einer Radicaloperation stets sehr gefährlich, besonders wenn es sich um ältere Individuen mit massenhafter Fettansammlung handelt. Wenn es auch mit vieler Mühe gelingt, die vorliegenden Darmschlingen, welche einem unter den Fingern entschlüpfen wie die Aale, in die Bauchhöhle zu reponiren und die Bruchpforte zu schliessen, so treten in der Regel sofort Athembeschwerden auf und der Patient erliegt dem Shok oder irgend einer anderen Complication. So kenne ich durch mündliche Mittheilung meines unvergesslichen Lehrers, Billroth's, einen Fall, bei welchem in Folge des Druckes durch die reponirten Darmschlingen Gangrän einer unteren Extremität eintrat. Ganz abgesehen von den Gefahren des Shoks ist bei diesem Eingriffe, bei welchem die Darmschlingen lange Zeit hindurch entblösst bleiben und häufigen Berührungen mit den Händen ausgesetzt sind, die Wahrscheinlichkeit einer Infection sehr gross und in der That erliegt die Mehrzahl dieser Operirten mit voluminösen Hernien der septischen Peritonitis. Ich würde in einem derartigen Falle gar keinen Versuch zur Reposition machen, sondern den ganzen vorliegenden Darm oder wenigstens einen Theil desselben reseciren, die seitliche Anastomosenbildung ausführen und erst nach der Heilung den Rest der Schlingen in die Bauchhöhle zurückbringen und dann die Radicaloperation ausführen.

§. 257. Die älteren Methoden der Radicaloperation bestanden in der Freilegung des Bruchsackes und in der Ablösung desselben von der Umgebung so weit als möglich über die Bruchpforte nach aufwärts. Der Bruchinhalt wurde, wenn er reponibel war, zurückgeschoben; war derselbe mit dem Bruchsacke verwachsen, so wurde letzterer eröffnet, die Verwachsungen gelöst und das allenfalls vorhandene Netz abgebunden und resecirt. Dann legte man so hoch als möglich um den Bruchsackhals eine feste Ligatur an, schnitt unterhalb derselben

den Bruchsack ab und schob den unterbundenen oder eventuell noch vernähten Stumpf in die Bauchhöhle zurück. Die Bruchpforte wurde durch tiefgreifende Etagennähte mittelst Seidenfäden oder Draht zum Verschlusse gebracht, der periphere Theil des Bruchsackes wurde exstirpirt oder drainirt und zur Verödung gebracht. Nach der eben erwähnten Operation mussten die Patienten in der Regel doch ein Bruchband tragen und selbst dann waren Recidive nicht so selten.

Erst durch die während der letzten Jahre ersonnenen Methoden der Radicaloperation des Leistenbruches sind die Resultate wesentlich bessere geworden, so dass man gegenwärtig einem Patienten mit mässig voluminöser Hernie mit ziemlicher Sicherheit vollkommene und dauernde Heilung von seinem Gebrechen zusichern kann. Freilich giebt es auch jetzt noch einzelne Fälle, bei denen aus anatomischen Gründen der Erfolg der Operation nicht erreicht wird: es betreffen diese Fälle Patienten, bei denen der innere Abschnitt des Ligam. Poupartii, das sog. Lig. Gimbernati, schlecht oder gar nicht ausgebildet ist, so dass die Bruchpforte an ihrem inneren Winkel nach unten zu nur von dem horizontalen Schambeinaste begrenzt wird. Das sind aber gerade auch die Fälle, bei welchen kein Bruchband hält.

Es existiren gegenwärtig so zahlreiche Methoden der Radicaloperation, welche sich allerdings hauptsächlich auf die Behandlung der Leistenhernie beim Manne beziehen, dass sie unmöglich an dieser Stelle alle angeführt werden können. Für mich unterliegt es auch keinem Zweifel, dass man mit verschiedenen Verfahren gleich gute Resultate erzielen kann. Das wesentlichste Erforderniss dazu ist die Herstellung einer muskulösen Wand an Stelle der Bruchpforte, während bei den älteren Methoden die fibrösen Ränder derselben zwar vernäht werden, aber so, dass die Lücke in der Bauchwand durch eine Narbe von fibrösem Gewebe substituirt erscheint.

§. 258. Radicaloperation des Leistenbruches nach Mac Ewen. Nach Freilegung des Bruchsackes und des äusseren Leistenringes und Reposition der Hernie dringt der Operateur mit dem Finger in den Leistencanal ein und untersucht die Lage der Arteria epigastrica; dann wird der Bruchsack vom Samenstrange getrennt und nach innen zu bis über den inneren Leistenring von der Bauchwand abgelöst. Mittelst einer mit einem starken Catgutfaden armirten Nadel sticht man durch den unteren Theil des leeren Bruchsackes durch, knotet das Ende des Fadens und führt nun die Nadel mehrere Male quer durch den ganzen Bruchsack. Wenn man den Faden anzieht, so faltet sich der leere Sack zu einem Klumpen zusammen; indem man die Nadel durch den Leistencanal hinauf bis oberhalb des inneren Leistenringes führt und sie daselbst von innen nach aussen durch die Bauchwand durch- und unter der Haut des oberen Wundwinkels aussticht, zieht man mittelst des Catgutfadens den gefalteten Bruchsack bis zum Niveau der inneren Bruchpforte zurück und lässt ihn daselbst vorderhand durch einen Assistenten fixiren. Auf diese Weise wird eine Art Tampon gebildet, welcher den Leistencanal verstopft.

Nun folgt die Vernähung des Leistencanales. Mac Ewen näht mittelst zweier gestielter, nach Art des Dechamp'schen Unterbindungsinstrumentes, eine nach rechts, die andere nach links schräg nach der Seite abgebogener Nadeln und mit starkem Silberdrahte.

Während der linke Zeigefinger in den Leistencanal eingeführt wird, sticht der Operateur die nach links gebogene Nadel, mit dem Drahte armirt, von aussen nach innen durch den inneren Pfeiler des Leistenringes und zwar ganz nahe an dessen unterem Rande durch und führt sie dann am oberen Rande des inneren Pfeilers von innen nach aussen, wobei die Art. epigastrica vermieden werden soll. Das obere Ende des Drahtes wird aus dem Oehre der Nadel ausgefädelt und letztere zurückgezogen. Hierauf fädelt man das untere Ende des Drahtes in die rechtsgebogene Nadel ein und sticht mit derselben von innen nach aussen durch den äusseren Pfeiler des Leistenringes an dessen unterstem Rande durch, gegenüber der untersten Einstichsstelle am inneren Pfeiler. Das Ende des Drahtes wird ausgefädelt, die Nadel zurückgezogen; jetzt wird das obere Ende des Drahtes in die rechtsgebogene Nadel eingefädelt und durch den äusseren Pfeiler, gegenüber der oberen Stichöffnung des inneren Pfeilers, von innen nach aussen durchgeführt und das Ende des Drahtes ausgefädelt. Auf dem in den Leistencanal eingeführten Finger lässt man nun die Drahtenden mässig fest anziehen, damit der Samenstrang nicht eingeklemmt wird und dreht sie zusammen, so dass der Knoten auf die Aussenfläche des M. obliquus extern. zu liegen kommt. Bei sehr weiter Bruchpforte legt man noch eine zweite derartige Naht an und schneidet dann die Enden der Drähte kurz ab. Die Drahtsuturen sollen einheilen.

Zum Schlusse wird das Ende des Catgutfadens, welcher den reponirten Bruchsack hält, durch ein paar Stiche fixirt und geknüpft und der Rest der Wunde durch oberflächliche und tiefe Nähte vollkommen vereinigt. — Handelt es sich um einen angeborenen Leistenbruch, so muss selbstverständlich der Bruchsack eröffnet werden, worauf man ihn unter Schonung des Samenstranges der Quere nach durchschneidet. Der untere, periphere Theil wird als Tunica vaginalis stehen gelassen, den oberen Theil spaltet man, indem man ihn möglichst weit herabzieht, nach hinten zu der Länge nach, um den Samenstrang aus ihm herauslösen zu können; dann vernäht man den Längsspalt mittelst einer fortlaufenden Catgutnaht und formt aus dem oberen Theile des Bruchsackes in der früher beschriebenen Weise den Tampon für den Leistencanal.

Bevor die Operationsmethode Mac Ewen's bekannt wurde, hatte ich das Princip der Verstopfung des Leistencanales verwendet, indem ich, wenn es möglich war, aus dem abgebundenen Netze einen Tampon formirte und denselben am inneren Leistenringe fixirte. Der Bruchsack wurde dann unterhalb unterbunden, durchschnitten und reponirt; den peripheren Antheil desselben spaltete ich, cauterisirte ihn an der Innenfläche mit dem Thermocauter, tamponirte ihn und liess ihn durch Granulation heilen. Bei der angeborenen Leistenhernie löste ich den gemeinsamen Bruchsack vollständig aus seinen Verbindungen los, reponirte den Hoden sammt dem umgestülpten Bruchsacke in die Bauchhöhle und vernähte dann die Bruchpforte.

Nach der Mac Ewen'schen Operation müssen die Patienten mindestens 5—6 Wochen ruhig liegen und dürfen erst nach 3 Monaten zu arbeiten beginnen, wobei Anfangs ein leichtes Bruchband getragen wird, welches jedoch später nicht mehr nothwendig ist.

§. 259. Weitaus vollkommenere Resultate giebt die Radicaloperation nach Bassini. Nach Spaltung der Haut wird die Aponeurose

des M. obliquus extern. über dem ganzen Verlaufe des Leistencanals freigelegt und vom äusseren Leistenringe angefangen nach aufwärts zu bis über den inneren Leistenring hinaus gespalten; dann löst man sie in Form zweier Lappen nach oben und unten einige Centimeter weit los und schlägt dieselben zurück. Hierauf folgt die Eröffnung des Bruchsackes und seine Lösung vom Samenstrange, welcher letztere vollkommen isolirt werden muss und von einem Assistenten mittelst eines Gazestreifens nach innen oben gezogen wird. Nach Reposition des Bruchinhaltes wird der Bruchsack durch ein paar Nähte geschlossen, an seinem Halse torquirt, im Niveau des inneren Leistenringes unterbunden, unterhalb der Ligatur abgeschnitten und exstirpirt. Nun beginnt der wichtigste Theil der Operation; die Freipräparirung des Ligam. Poupartii. Bekanntlich verläuft dasselbe in Form einer nach oben offenen seichten Rinne von aussen nach innen und inserirt sich am inneren Ende des Ramus horizontalis pubis so, dass daselbst, wenn man die Lappen der Aponeurose des M. obliquus extern. anspannt, ein vorderes und ein hinteres fibröses Blatt entsteht, dessen freie Ränder nach aufwärts gerichtet sind. Freilich sind, wie schon früher erwähnt, diese beiden Blätter nicht immer gleich deutlich ausgebildet und zuweilen springt das Ligament überhaupt gar nicht vor. Jedenfalls aber muss die Insertion desselben sorgfältig frei präparirt und alles vorhandene lockere Binde- und Fettgewebe mit Scheere und Pincette exstirpirt werden. Hierauf löst man die Gebilde unterhalb der Aponeurose des Obliquus extern. und zwar den äusseren Rand des Rectus und die dreifache Schicht der Bauchwand (M. obliquus intern., M. transversus und Fascia Cooperi) von der Aponeurose des Obliquus extern. ab. Mittelst eines spitzigen Häkchens fasst man das hintere Blatt des Ligam. Poupartii und spannt es durch Zug nach aussen an, worauf die Naht beginnt. Man näht mit starken Fäden von Seide, die an beiden Enden mit je einer gekrümmten, nicht zu kurzen Nadel armirt sind. Die erste Nadel wird unmittelbar durch die Insertion des hinteren Blattes des Ligam. Poupartii am Schambeine, womöglich durch das Periost des letzteren, von innen nach aussen durchgestochen; die zweite Nadel desselben Fadens führt man ebenfalls von innen nach aussen durch die dreifache Schicht der Bauchwand und den äusseren Rand des M. rectus abdominis; dann werden die Nadeln entfernt und die beiden Enden des Fadens vorläufig mit einer Sperrpincette gefasst und einem Assistenten übergeben. Die zweite Naht wird etwas weiter nach auswärts angelegt und in derselben Weise schreitet man etwa 5—7 cm weit fort von innen nach aussen, so dass in dieser ganzen Länge die Bauchmuskulatur mit dem hinteren, freien Rande des Ligam. Poupartii vereinigt wird. Dazu sind 6—8 Nähte erforderlich. Während dieser ganzen Procedur liegt der Samenstrang nach innen und oben verlagert, mit einem Gazestreifen umhüllt, ausser Bereich der Nähte. Wenn alle Nähte angelegt sind, so knüpft man sie, von der innersten beginnend und nach aussen gehend, bis nur mehr der äussere obere Wundwinkel offen bleibt, durch welchen der Samenstrang aus der Bauchhöhle tritt. Diese Oeffnung entspricht nun dem inneren Leistenringe: derselbe ist gegen früher um etwa 1 cm nach aussen und oben verlagert worden und gerade nur so weit, dass der Samenstrang, ohne eingeklemmt zu werden, passiren kann; die mit dem hinteren Blatte des Ligam. Poupartii

vereinigten Bauchmuskeln stellen die hintere Wand des neugebildeten Leistencanals dar. Schon jetzt ist der Verschluss der Bruchpforte ein so vollkommener, dass sich beim Husten und Pressen des Patienten nichts mehr vordrängt. Jetzt erst wird der Samenstrang an Ort und Stelle gebracht und längs der Nahtlinie der hinteren muskulösen Wand so gelagert, dass er ohne Zerrung in gerader Linie gegen das Scrotum zu verläuft. Ueber denselben legt man nun die beiden zurückpräparirten Lappen der Aponeurose des M. obliquus extern., den oberen inneren und den unteren äusseren, so zusammen, dass dadurch die vordere Wand des neuen Leistencanals gebildet wird und vereinigt sie über dem Samenstrange durch eine Reihe einfacher Knopfnähte. Der untere innere Wundwinkel bleibt offen für die Passage des Samenstranges und repräsentirt den äusseren Leistenring. Die oberflächliche Wunde wird ebenfalls vollkommen ohne Drainage vernäht und ein typischer Compressivverband angelegt. Bei congenitalen Hernien verfährt man in ähnlicher Weise mit dem Bruchsacke, wie es für die Mac Ewen'sche Operation beschrieben wurde.

Halsted, welcher ein dem Bassini'schen ganz ähnliches Operationsverfahren selbstständig ersonnen hatte, empfiehlt ein sehr beachtenswerthes Detail: er trachtet nämlich, den Samenstrang auf ein möglichst geringes Volumen zu reduciren, indem er nur das Vas deferens und die Blutgefässe isolirt und überdiess alle Venen bis auf eine oder zwei nach doppelter Unterbindung excidirt. Ausserdem durchtrennt Halsted sämmtliche Schichten der Bauchwand von der äusseren Apertur des Leistencanales bis etwa 2 cm nach aussen und oben von dem inneren Leistenringe und vernäht dann die Ränder der durchschnittenen Bauchwand, d. h. Aponeurose des M. obliquus extern., M. obliquus intern., M. transversus und der Fascia transversa mit der Fascia transversa, dem Ligam. Poupartii und der Aponeurose des Obliquus extern. an der unteren Seite, so dass die Durchtrittsstelle des Samenstranges weiter nach aussen und oben zu liegen kommt als bei Bassini und der Samenstrang nur durch die Haut bedeckt ist. Letztere Modification erscheint mir nach meinen eigenen Erfahrungen namentlich für jene Fälle sehr geeignet, bei welchen das hintere Blatt des Ligam. Poupartii schlecht oder gar nicht entwickelt ist.

Die Nachbehandlung nach der Bassini'schen Operation ist sehr einfach: die Patienten bleiben etwa 3 Wochen zu Bette liegen und können, wenn Alles gut geht, dann bereits aufstehen, ohne dass Recidive zu befürchten wären. Sie brauchen kein Bruchband zu tragen, im Gegentheile ist der Druck desselben zu vermeiden, weil er Atrophie der Muskeln und der Narbe bedingen kann.

So zweckmässig und verständlich die Bassini'sche Operation ist, so ist ihre Ausführung doch nicht ganz leicht und namentlich bedarf es einiger Uebung, um dieselbe richtig anwenden zu lernen, wenn man sie niemals von einem sachverständigen Operateur hat ausführen sehen. Nach meiner Erfahrung fehlt der Anfänger vor Allem darin, dass er das Terrain, in welchem die Nähte angelegt werden sollen, nicht genügend von all dem überflüssigen Gewebe reinigt, welches namentlich eine ältere Hernie einhüllt und welches beim Freipräpariren des Bruchsackes zwischen den Rändern des Leistencanales zurückbleibt.

§. 260. Die Radicalcur der Leistenhernie nach Wölfler unterscheidet sich von den früher erwähnten Methoden, auch von der Bassini's, der sie übrigens der Zeit nach vorangeht. Die Operation beginnt mit der Freilegung der äusseren Bruchpforte des Leistencanales, des Samenstranges mit dem Bruchsacke und der inneren Bruchpforte. Der Bruchsack wird gespalten ohne Isolirung des Samenstranges, der Bruchinhalt reponirt, resp. das Netz abgebunden. Um das Vorfallen der Intestina zu vermeiden, wird das Becken hochgelagert. Nachdem der Bruchsackhals möglichst hoch oben durch von innen her angelegte Seidennähte verschlossen wurde, verschorft man die innere Fläche des peripheren Antheiles des Bruchsackes mittelst des Thermocauters, näht ihn zu und verschiebt ihn gegen die innere Bruchpforte zu. Bei congenitalen Brüchen wird der untere Theil des Bruchsackes nicht gespalten, sondern von dem oberen Theile in querer Richtung getrennt und ohne Verschorfung über dem Hoden vereinigt; der obere Theil wird, wie soeben beschrieben, vernäht und reponirt. Um den Samenstrang ganz ausser Bereich der Bruchpforte zu bringen, hat Wölfler eine Umlagerung desselben versucht. Dieses Princip ist unabhängig von Wölfler durch R. Frank auch bei der Bassini'schen Operation empfohlen worden, um Recidive in Form einer inneren directen Leistenhernie zu verhüten, aber in anderer Weise. Frank führte medianwärts vom Tuberculum pubis in sagittaler Richtung eine Incision bis auf den Knochen (Os pubis), löste das Periost ab und meisselte im Ramus horizontalis ossis pubis eine etwa $^1/_4$ cm tiefe Rinne in sagittaler Richtung aus, in welche das abgelöste Periost hineingeschlagen und der Samenstrang eingelagert wurde. Darüber wurde die Naht nach Bassini angelegt und die Bauchwand vollständig, ohne eine Lücke am oberen Wundwinkel zu lassen, vereinigt. Wölfler ging auf folgende Weise vor: Der Hode wird vom Gubernaculum Hunteri abgelöst, hinter dem Musc. rectus abdominis der betreffenden Seite durch und zwischen beiden Rectis in der Mittellinie herausgeführt, wieder an seine frühere Stelle im Scrotum gebracht und daselbst an das Gubernaculum fixirt.

Hierauf schreitet man zur Naht der Bauchmuskeln. Dieselben werden schichtenweise (M. obliquus intern., M. transversus, M. rectus, welcher ausgiebig, eventuell nach Spaltung seiner Scheide, nach aussen verzogen wird) an das Ligamentum Poupartii, resp. an die Fascie des M. obliquus externus angenäht, dann die letztere und endlich die Haut unter Einlegung eines Drains vereinigt. — Die Verlagerung des Samenstranges hat sich nicht bewährt: es entstanden in mehreren Fällen Circulations- und Ernährungsstörungen im Hoden, so dass dieser Act der Operation wieder aufgegeben wurde.

Die Endresultate der Wölfler'schen Operation scheinen in der Mehrzahl der Fälle sehr befriedigend zu sein; freilich giebt es, wie schon erwähnt, Hernien, welche so wenig durch diese wie durch irgend eine andere Operation mit Sicherheit und auf die Dauer geheilt werden können — diess liegt aber nicht an der Operation, sondern an den besonderen anatomischen Verhältnissen dieser Brüche. Ein ganz schwach federndes Bruchband ist nur kurze Zeit nach Heilung der Operationswunde indicirt; später wirkt es eher schädlich als nützlich.

Wenn man Leistenbrüche bei ganz jungen Kindern operirt, so

genügt es in der Regel, den Bruchsack zu unterbinden und zu reponiren und die Pfeiler der Bruchpforte zu vernähen; eine complicirte Operation ist dabei entbehrlich, wie ich aus eigener Erfahrung angeben kann.

§. 261. Zur Radicaloperation der Cruralhernien hat J. Fabricius ein Verfahren angegeben, welches im Grossen und Ganzen auf das Princip Bassini's basirt ist. Man führt einen Schnitt über dem Poupart'schen Bande von der Spina anterior super. ossis ilei bis zum Tuberculum pubis, durch die Haut und die Fascia superficialis, und einen zweiten ungefähr von der Mitte des ersteren 8 cm weit nach abwärts längs der Schenkelgefässe, als ob man die Femoralis unterbinden wollte. Nun werden die beiden dadurch umschnittenen rechtwinkeligen Lappen nach rechts und links von dem oberflächlichen Blatte der Fascia lata abpräparirt und zurückgeschlagen. Wenn das Trigonum subinguinale freigelegt ist, so wird das oberflächliche Blatt der Fascia lata rein präparirt, die über dem Foramen ovale gelegenen Lymphdrüsen und das Fettgewebe entfernt, so dass der Uebergang des oberflächlichen Blattes der Fascia lata in die Fascia pectinea klar vorliegt. Das erstere wird lateral vom Foramen ovale von der Einmündungsstelle der Vena saphena magna in die Vena femoralis bis zum Poupart'schen Bande hinauf in der Länge von 3 cm gespalten, der mediale Antheil desselben excidirt, der laterale von seiner Unterlage abgehoben. Auf diese Weise wird der Schenkelcanal eröffnet und die in demselben befindlichen Lymphdrüsen sammt dem umgebenden Binde- und Fettgewebe exstirpirt. Hierauf wird der Bruchsack freigelegt, gespalten und nach Reposition seines Inhaltes möglichst hoch oben abgebunden, und unterhalb der Ligatur durchschnitten; der periphere Abschnitt desselben wird entfernt. Die Schenkelgefässe werden mit Schonung der gemeinsamen Scheide von ihrer Unterlage, dem tiefen Blatte der Fascia lata (s. Fascia ileo-pectinea) stumpf abgelöst und stark nach auswärts gezogen, so dass die Vena femoralis fast 1 cm nach aussen von dem Tuberculum ileo-pectineum zu liegen kommt.

Das Poupart'sche Band soll nun möglichst weit nach rückwärts am horizontalen Schambeinaste angenäht werden, um den Trichter, welcher die Bruchpforte der Schenkelhernie bildet, zu verkleinern. Zu diesem Zwecke wird das Poupart'sche Band an der Stelle, wo es sich am Tuberculum pubis inserirt, mittelst des Scalpels abgelöst oder auch nur incidirt, um die besonders bei jugendlichen Individuen starke Spannung zu beseitigen. Nun wird, während die Schenkelgefässe lateralwärts abgezogen werden, eine stark gekrümmte, mit einem festen Seidenfaden armirte Nadel 1 cm weit vom Rande des Poupart'schen Bandes durchgestochen, wobei der Finger der linken Hand unter das Band eingeführt wird, um die Arteria und Vena epigastrica infer. nicht zu verletzen. Dann drängt man das Poupart'sche Band gegen die Bauchhöhle zu und durchsticht mit der Nadel lateral vom Tubercul. ileo-pectineum die Fascia ileo-pectinea (Ligam. ileo-pectineum) und gleichzeitig das Periost des oberen Randes des horizontalen Schambeinastes. Diese erste Naht wird knapp an den nach aussen dislocirten Gefässen angelegt. Die nächsten 4—5 Nähte werden auf dieselbe Weise, von der Vena femoralis angefangen bis zum Tuberculum pubis

applicirt. Jetzt erst knüpft man die Fäden, von aussen beginnend, während das Ligamentum Poupartii stark gegen die Bauchhöhle gedrängt wird und die Gefässe gleichzeitig nach auswärts gezogen werden. Dann wird der straffe laterale Antheil des oberflächlichen Blattes der Fascia lata über die Vena femoralis nach innen gezogen und medial von derselben an die Fascia pectinea bis zur Einmündungsstelle der Vena saphena magna durch 3—4 Nähte befestigt, um den Verschluss des Schenkelcanales neben den Gefässen möglichst vollkommen zu machen. Endlich wird auch die Ablösung des oberflächlichen Blattes der Fascia lata von der Insertion des Poupart'schen Bandes wieder vernäht und zum Schlusse die Haut ohne Drainage vereinigt.

§. 262. Radicaloperation der Nabelhernien. Bei kleinen Brüchen und bei Kindern genügt es, die Haut sammt dem Bruchsacke zu spalten, den Nabelring freizulegen, und dann durch einige Nähte denselben in der Medianlinie zu vereinigen. Darüber vernäht man dann die Haut sammt dem Bruchsacke. Je grösser aber die Hernie und je älter und fetter das Individuum ist, desto schwieriger ist es eine Radicalheilung herbeizuführen, namentlich wenn gleichzeitig eine Diastase der Musculi recti abdominis besteht. Besser als die Vereinigung in der Mittellinie ist die Anlegung der Nähte in querer oder schräger Richtung, allein auch dadurch ist man nicht gegen Recidive geschützt, und zwar nicht bloss desshalb weil die Narbe sich dehnt, sondern weil durch die Naht der Bruchpforte der Umfang des Abdomen im Niveau des Nabelringes beträchtlich — um den Durchmesser der klaffenden Bruchpforte — verkürzt wird. Dadurch entsteht bei jeder Muskelanstrengung eine beträchtlichere Spannung an dieser Stelle, welcher die vereinigten fibrösen Partien nicht gewachsen sind. Gersuny hat vor kurzem ein Verfahren angegeben, welches, so weit man bis jetzt die Endresultate beurtheilen kann, einen dauernden und widerstandsfähigen Verschluss der Bruchpforte herbeiführt und zwar nicht durch Narbengewebe fibröser Theile, sondern durch eine musculöse Platte. Die Operation combinirt die quere Naht der Bruchpforte mit der Vereinigung der Recti, wie sie bereits durch Maydl, Schede u. A. bei Diastase der Linea alba angewendet wurde. Sie repräsentirt, wenn man radical zu Werke gehen will — und nur dann ist ein günstiges Resultat zu erwarten — einen ziemlich schweren Eingriff.

Der Operateur beginnt damit, die meistens mit dem Bruchsacke innig verwachsene Nabelnarbe zu umschneiden und den Bruchsack ringsum von dem Fettgewebe stumpf zu lösen, worauf derselbe eröffnet, die etwa vorhandenen Verwachsungen des Bruchinhaltes mit dem Sacke getrennt, das vorliegende Netz abgebunden, weggeschnitten und der Stumpf desselben sammt dem übrigen Inhalte reponirt wird. Der Bruchsack wird im Niveau des Nabelringes abgetragen und exstirpirt, sammt der mit ihm verwachsenen verdünnten Haut, und das Peritoneum isolirt vernäht. Wenn die Nähte durchreissen sollten, so fasst man gleichzeitig auch die Bruchpforte in die Nahtlinie und applicirt eine fortlaufende Naht in querer Richtung. Sonst wird nach Vernähung des Peritoneum die Bruchpforte durch eine zweite Nahtreihe vereinigt, wobei man, um das Zurückbleiben von todten Räumen zwischen den zwei Etagen von Nähten zu vermeiden, bei jedem zweiten Stiche die

Nadel durch die Ränder der Bruchpforte und gleichzeitig durch das bereits verschlossene Peritoneum durchführt. Jetzt folgt die Freilegung der Scheide der Mm. recti, indem man den Hautschnitt nach abwärts in der Richtung der Linea alba verlängert und dort auf die Musculi recti eindringt. Dieselben sind häufig sehr weit lateralwärts dislocirt und es ist nicht leicht, ihre medialen Ränder zu finden. Man präparirt die Haut und das subcutane Fettgewebe nach beiden Seiten so weit von der Fascie ab, bis man die ganze Breite der Scheide der Recti blossgelegt hat. Sowie dieselben an einer Stelle frei sichtbar sind, schlitzt man ihre Scheide längs des medialen Randes nach aufwärts bis über das Niveau des Nabels auf. Wenn diess aber auch geschehen ist, so lassen sich die Muskeln doch nicht gegen die Medianlinie zu verschieben, bevor man sie nicht durch sorgfältiges Abpräpariren der zwei zunächstliegenden Inscriptiones tendineae von der Muskelscheide beweglich gemacht hat, wobei stets einige Arterien unterbunden werden müssen. Wenn man die Recti ohne wesentliche Spannung in der Medianlinie an einander bringen kann, so beginnt die Anlegung der Knopfnähte. Ob man starke Seidenfäden, oder wie Schede vorschlägt, Silberdraht nimmt, ist meines Erachtens ziemlich gleichgültig: wesentlich ist, dass die medialen Ränder der Muskeln einander nicht nur berühren, sondern dass sie womöglich über einander zu liegen kommen. Jedenfalls legt man sofort Nähte durch die Inscriptiones tendineae, welche einen besseren Halt gewähren als die Muskelfasern selbst. Zuweilen kommt es, bei besonders dünnen Muskeln vor, dass beim Anziehen der Fäden die Muskelbündel der Länge nach aus einander klaffen, so dass ein seitlicher Spalt im Muskel entsteht. In solchen Fällen muss derselbe isolirt durch eine fortlaufende Naht geschlossen werden. Die Zahl der anzulegenden Knopfnähte richtet sich nach der Länge und Breite des Spaltes, welcher ganz exact geschlossen werden muss. Nun bleibt über den vereinigten Rectis eine sehr ausgedehnte Wunde im Fettgewebe und in der Haut übrig, welche sich nicht sehr zur Heilung per primam eignet und daher nach Gersuny's Vorgange nicht sofort geschlossen wird; man begnügt sich damit die Nähte anzulegen, sie jedoch erst nach ein paar Tagen zu knüpfen und füllt vorläufig den Raum zwischen den Wundrändern mit Jodoformgaze aus. Der Bauch wird mit Streifen von amerikanischem Heftpflaster bedeckt und über dem typischen Verbande eine comprimirende Binde fest angelegt, um das Ausreissen der Nähte beim Husten, Erbrechen, Pressen u. s. w. zu verhüten. Ich kann aus eigener Erfahrung die Operationsmethode Gersuny's nicht nur für die Radicalcur grosser Nabelbrüche, sondern auch zur Behandlung veralteter Diastasen der Linea alba empfehlen, wie sie gelegentlich bei Patienten vorkommen, die vor Jahren laparotomisirt wurden und deren Bauchwunde auf die damals übliche unvollkommene Weise geschlossen worden war.

Die Exstirpation des Rectum.

§. 263. Während die Excision des Mastdarmes und des Afters früher vom Damme aus geschah, dringt man gegenwärtig von hinten, von der Sacralgegend her (Kraske, Hochenegg), auf das Rectum vor

und kann es auf diese Weise viel leichter, sicherer und in grösserer Ausdehnung exstirpiren. Es sind in der letzten Zeit verschiedene Modificationen der sacralen Methode erdacht worden, die in speciellen Fällen Anwendung finden können. Man wird selbstverständlich die typische Operation so ausführen, dass sie die möglichst geringe Verletzung setzt. Der Patient liegt auf der linken Seite mit stark erhöhtem Becken, wodurch die Blutung wesentlich geringer wird. Der Operateur führt den Hautschnitt links neben der Gesässspalte zwei Fingerbreit unter der Spina posterior super. ilei beginnend in der Furche zwischen dem Sacrum und dem wulstigen Rande des Glutaeus maximus nach abwärts bis zur Mittellinie und bis zur Steissbeinspitze, eventuell bis zum After oder, wenn derselbe erkrankt ist, ihn umkreisend bis zur Raphe perinei. Nach Freilegung des Glutaeus wird dessen Ansatz am Sacrum durchtrennt und das Sacrum selbst sowie das Os coccygis entblösst. Längs des linken Randes des Kreuzbeines und längs beider Ränder des Steissbeines löst man den Ansatz des Lig. tuberoso-sacrum und des Lig. spinoso-sacrum und trennt von oben nach unten die Muskelansätze des M. pyriformis, der Mm. coccygei und ischio-coccygei, dann unterhalb der Steissbeinspitze den Levator ani und Sphincter ani extern. Zuweilen kommt man mit dieser Voroperation aus; häufiger muss man sich durch Exstirpation des Coccyx und Resection des Sacrum Zugang zum Rectum verschaffen. Das Steissbein wird umschnitten und vom Sacrum entweder nur der linke Rand oder der linke Theil desselben, bis zum 4., 3. ja selbst bis zum 2. Sacralloche linkerseits mit dem Meissel oder der Stichsäge durchtrennt und sammt dem Steissbeine herauspräparirt. Man kann eine derartige einseitige Resection bis zum 2. Sacralloche ausführen, ohne eine dauernde Lähmung von Blase und Rectum, deren Nerven aus dem 4. und 5. Sacralnerven stammen, befürchten zu müssen, wird sich jedoch stets auf einen möglichst geringen Substanzverlust beschränken. Bei der Resection tritt in der Regel eine ziemlich starke Blutung ein, die durch temporäre Compression gestillt werden muss, denn die Gefässe lassen sich nicht gehörig fassen. Wenn die Analportion mit erkrankt ist und exstirpirt werden muss, so beginnt man die Freilegung des Rectum von unten her, indem man den Sphincter externus und internus und den Levator ani median spaltet und den Anus bis zur Raphe perinei lospräparirt. Dabei bluten eine Menge Gefässe, besonders die erweiterten Hämorrhoidalvenen, die man jedoch leicht fasst und unterbindet.

Bevor man das Rectum weiter nach aufwärts freilegen kann, muss man seine Verbindungen mit der hinteren Beckenwand, d. h. der Vorderfläche des Sacrum und der Ligam. sacrococcygea lösen und das Peritoneum eröffnen. Ersteres geschieht durch stumpfes Präpariren, wobei die Gefässe doppelt unterbunden und durchschnitten werden. Die Eröffnung des Peritoneum ist nicht immer leicht. Beim Manne reicht die Douglas'sche Falte bis zum oberen Rande der Prostata, beim Weibe bis zum hinteren Scheidengewölbe. Am Besten findet man das Peritoneum unmittelbar am Rectum, indem man dasselbe stark nach unten ziehen lässt und an dessen vorderer Wand nach aufwärts vordringt: es stülpt sich dann eine dünne Blase vor, welche man incidirt und damit die Peritonealhöhle eröffnet. Auf dem eingeführten Finger kann man dann die Insertion des Peritoneum längs der ganzen Peri-

pherie des Rectum abtrennen. Nun lässt sich dasselbe mit Leichtigkeit so weit herunterziehen, dass man ein mindestens 20 cm langes Stück (vom Anus gerechnet) exstirpiren und dann das obere Ende des Darmes an die Stelle des Anus in die Haut einnähen kann. Ist der unterste Abschnitt des Rectum mit dem Anus erhalten, so resecirt man die kranke Partie und vereinigt dann das obere Stück mit dem unteren, indem man es invaginirt und dann vernäht. Sollte das obere Ende sich nicht bis zum Perineum vorziehen lassen, so näht man es in den oberen Wundwinkel an den Rand des Sacrum an und bildet daselbst den neuen Anus. Da derselbe keinen Schliessmuskel besitzt, so stellt man die Continenz durch das Verfahren Gersuny's her: man dreht nämlich das Rectum einmal um seine Längsaxe, bevor man es einnäht, so dass das Darmlumen eine spiralige Torsion erfährt. Diese genügt, um den Austritt von flüssigen Fäcalmassen und von Darmgasen zu verhindern.

Nach vollendeter Operation wird die ganze Wundhöhle drainirt, mit Jodoformgaze ausgestopft und die Wundränder zum grössten Theile vereinigt.

§. 264. Wie das Rectum kann man auch auf die eben beschriebene Weise beim Manne nach Spaltung des frontalen prärectalen Fascienblattes die Prostata und die Samenblasen mit dem untersten Ende des Vas deferens, nach aussen das unterste Ende des Ureter und den Blasengrund, beim Weibe den Uterus und die Annexe freilegen und exstirpiren.

Wenn die Rectumexstirpation bei einer länger bestehenden Stenose ausgeführt werden soll, so ist es vortheilhaft, einige Tage früher einen temporären Anus praeternaturalis im linken Hypogastrium anzulegen, denn nur dadurch kann man den Darm genügend von den angestauten Faeces entleeren. Thut man es nicht, so riskirt man, dass in den ersten Tagen nach der Rectumexstirpation durch die herabrückenden Kothmassen die Nähte gesprengt werden, ja sogar das herabgezogene obere Ende des Darmes necrotisch wird.

IX. Abschnitt.

Die Operationen an der Leber und an der Gallenblase.

§. 265. Die Operation des Echinococcus der Leber. Während man in früherer, vorantiseptischer Zeit die Punction mittelst Trocarts, die Injection irritirender Lösungen, die Eröffnung der Cyste nach Erregung einer adhäsiven Entzündung (durch Liegenlassen des Trocarts oder durch Aetzmittel) anwendete, ist gegenwärtig die breite zweizeitige Eröffnung des Sackes unter antiseptischen Cautelen (Volkmann) das am Meisten geübte Verfahren; es ist zugleich das sicherste.

Die Bauchdecken werden längs des grössten Durchmessers der Geschwulst durch einen schrägen oder medianen Schnitt getrennt, das Peritoneum eröffnet und nachdem die Cystenwand selbst oder die sie bedeckende Schichte der Leber in die Wunde eingestellt ist, das Peritoneum parietale der vorderen Bauchwand mit den Hauträndern vernäht, der klaffende Spalt mit sterilisirter Gaze ausgefüllt und ein typischer antiseptischer Verband applicirt. Dies geschieht, um feste Verklebungen zwischen der Geschwulst und der vorderen Bauchwand herbeizuführen. Man kann übrigens auch sofort das die Geschwulst bedeckende Peritoneum viscerale durch ein paar Nähte mit dem Peritoneum parietale der vorderen Bauchwand vereinigen, damit keine Verschiebung zwischen beiden mehr stattfinde. Nun wartet man etwa eine Woche, bis die Verwachsung der beiden Peritonealflächen vollkommen sicher ist, worauf die Cyste mittelst des Messers oder wenn noch Lebergewebe über derselben liegt, mittelst des Thermocauters breit eröffnet wird. Nach Entleerung ihres Inhaltes führt man den Finger in die Höhle ein, um die an der Innenfläche noch festsitzenden Tochterblasen mit der Kornzange oder dem scharfen Löffel zu entfernen, dann wird die ganze Höhle mit Sublimatlösung vollständig ausgewaschen, mit Jodoformgaze tamponirt oder, wenn sie nicht sehr gross ist, einfach drainirt und ein antiseptischer Verband angelegt. Die Heilung erfolgt durch Granulationsbildung, nachdem die Wandung der Mutterblase ausgestossen worden war. — Weniger empfehlenswerth ist die einzeitige Eröffnung der Cyste, nachdem man sie durch Punction und Aspiration etwas verkleinert und ihre erschlaffte Wandung an die vordere Bauchwand, respective an die mit dem Peritoneum parietale umsäumten Hautränder der Bauchwunde angenäht hat; trotz des Ver-

schlusses kann es geschehen, dass Keime des Echinococcus in die Peritonealhöhle verschleppt werden.

In neuester Zeit hat Billroth rasche Heilung der Echinococcuscysten erzielt, indem er nach Eröffnung des Sackes und Entleerung seines Inhaltes unter strenger Asepsis die Höhle mit Jodoformglycerinemulsion (1 : 10) anfüllte und dann die Wundränder vollständig durch Etagennähte vereinigte, gerade so wie es nach seiner Methode bei der Behandlung tuberculöser Weichtheil- und Knochenherde zu geschehen pflegt.

Die Eröffnung von Leberabscessen geschieht ebenfalls am Besten zweizeitig, es sei denn, dass die Abscesswandung bereits mit der vorderen Bauchwand verwachsen und der Eiter unter der Haut angelangt ist.

§. 266. Die Resection der Leber ist indicirt bei der Schnürleber, beim Echinococcus und bei Neubildungen der Leber, wenn dieselben radical exstirpirt werden können. Ist der betreffende Leberlappen so weit gestielt, dass man ihn abbinden kann, so umschnürt man ihn am Besten mit einer elastischen Ligatur und lagert ihn extraperitoneal. Auch bei Geschwülsten der Leber, welche am Rande sitzen, so dass sie nach aussen gezogen werden können, ist die extraperitoneale Methode (Hochenegg) die sicherste. Ist sie nicht durchführbar, so macht man die Exstirpation der Geschwulst mittelst des Thermocauters nach präventiver Umstechung in der Peripherie durch eine Reihe von Matratzennähten, oder man operirt mit dem Messer und vereinigt die Schnittflächen durch die Naht. Sollte diess nicht möglich sein, so vernäht man die Ränder der Leberwunde mit dem Peritoneum parietale der vorderen Bauchwand und stillt die Blutung durch Tamponade mittelst sterilisirter Jodoformgaze, welche eventuell auch einheilen kann.

§. 267. Die Operationen an den Gallenwegen betreffen a) die Eröffnung der Gallenblase, Cholecystotomie, oder der abführenden Gallenwege, Choledochotomie; b) die Anlegung einer äusseren Gallenfistel, Cholecystostomie; c) die Exstirpation der Gallenblase, Cholecystectomie; d) die Anastomosenbildung zwischen der Gallenblase und dem Dünndarme, Cholecystenterostomie.

Die Cholecystectomie ist auf die Fälle von Geschwulstbildung in der Gallenblase zu beschränken; die Cholecystotomie, die Cholecystostomie und die Cholecystenterostomie werden vorzugsweise bei Cholelithiasis vorgenommen.

§. 268. Die Cholecystotomie und die Cholecystostomie. Man eröffnet die Bauchhöhle je nach der Lage der Gallenblase entweder längs des lateralen Randes des rechten M. rectus abdominis, oder durch einen schrägen oder einen queren Schnitt, ungefähr dem unteren Leberrande entsprechend. Die Gallenblase wird aufgesucht, die etwa vorhandenen Verwachsungen werden getrennt und der Fundus derselben womöglich aus der Bauchhöhle herausgezogen. Ist diess wegen starker Schrumpfung oder wegen ausgedehnter Verwachsungen mit der Umgebung nicht ausführbar, so trachtet man die Peritonealhöhle rings um den Fundus durch Einstopfen von sterilisirten Gazecompressen ab-

zuschliessen. Man überzeugt sich, ob Steine in der Blase oder im Ductus cysterus oder choledochus vorhanden sind. Ist die Blase durch Flüssigkeit ausgedehnt, so punctirt man sie mittelst eines feinen Trocarts, entleert sie und wäscht sie mit Salicyl- oder Borsäurelösung aus: dann incidirt man sie längs des Fundus und entfernt die vorhandenen Steine, was zuweilen sehr mühsam sein kann, wenn dieselben an einer Stelle eingekeilt sind oder in einem Divertikel stecken. Man hilft sich dabei, indem man durch Druck von aussen den Stein in die Gallenblase zurückschiebt oder ihn an Ort und Stelle zwischen den Fingern oder mittelst einer Kornzange, deren Branchen mit Drainröhren überzogen sind, zu zerbröckeln trachtet (Cholelithothripsie). Hilft diess Nichts, so muss auf den Stein direct eingeschnitten werden, wobei das Operationsfeld, wie schon erwähnt, gegen die Peritonealhöhle durch Ausstopfen mit sterilisirter Gaze abgeschlossen werden soll. Nach Extraction des Steines kann man gewöhnlich die Incision durch die Naht schliessen. Dagegen ist das Vernähen der Gallenblase selbst und das Versenken derselben in die Bauchhöhle (die sog. ideale Cholecystotomie Bernays, Cholecystendysis, Courvoisier) nicht zu empfehlen. Will man schon die Gallenblase vollkommen durch die Naht schliessen, so lagere man die ganze Nahtlinie extraperitoneal, indem man durch die Ränder des Peritoneum parietale der vorderen Bauchwand eine Reihe von Nähten legt, welche die vereinigte Wand der Gallenblase mitfassen. Durch die Ränder der Bauchwunde werden in der gewöhnlichen Weise, wie nach jeder Laparotomie Etagennähte angelegt, allein die Fäden werden vorläufig nicht angezogen und nur durch Schleifen geschlossen, während man das vernähte Peritoneum parietale und die Nahtlinie der Gallenblase mit sterilisirter Jodoformgaze bedeckt und einen typischen Verband applicirt. Nach 3—4 Tagen entfernt man denselben vorsichtig sammt der Gaze und wenn die Naht der Gallenblasenwand tadellos geschlossen ist, so vereinigt man jetzt erst die Ränder der Bauchwunde durch Anziehen und Knüpfen der Nähte.

In der Mehrzahl der Fälle ist es angezeigt, nach Entfernung der Steine eine äussere Gallenfistel anzulegen, um die Gallenblase noch einige Zeit hindurch zu drainiren; wenn kein absoluter Verschluss der abführenden Gallenwege besteht, so schliesst sich die Fistel nach kürzerer oder längerer Zeit stets spontan. Die Ränder der Gallenblasenwunde werden zu diesem Zwecke mit dem Peritoneum parietale der vorderen Bauchwand, respective mit den Hauträndern vernäht und die Höhle drainirt (einzeitige Cholecystostomie, Lawson Tait).

Statt derselben empfiehlt Riedel als Normalverfahren zur Entfernung der Gallensteine die zweizeitige Cholecystostomie. Die Wand der Gallenblase wird sofort nach Eröffnung der Peritonealhöhle mit den Rändern des Peritoneum parietale vernäht und die Stelle, an welcher sie eröffnet werden soll, durch eine Fadenschlinge markirt. Dann applicirt man einen typischen Verband und erst nach 4—5 Tagen, wenn die Gallenblase fest mit der vorderen Bauchwand verwachsen und die Peritonealhöhle vollkommen abgeschlossen ist, schreitet man zur Eröffnung der Gallenblase und zur Extraction der Steine, worauf die Fistel drainirt wird. Die Methode ist allerdings die einfachste und die ungefährlichste von allen, allein sie hat den Nachtheil, dass man die Extraction der Steine, wenn sie nicht sehr leicht von Statten geht, ab-

solut nicht durch Nachhelfen mit der linken Hand oder durch Zerdrücken unterstützen kann, und dass man, wenn man bei absoluter Gallenretention operirt, niemals wissen kann, ob das Hinderniss des Abflusses der Galle in den Darm nur durch die Gegenwart des Steines bedingt ist, oder ob ausserdem ein anderes Hinderniss vorhanden ist, welches sich durch Eröffnung der Gallenblase und Extraction der Steine nicht beseitigen lässt. In einem derartigen Falle bleibt dann die äussere Gallenfistel stationär.

§. 269. Die Exstirpation der Gallenblase, Cholecystectomie (Langenbuch), ist, wie schon erwähnt, nur bei Geschwülsten der Gallenblase indicirt, während sie meines Erachtens bei Cholelithiasis unterbleiben soll. Nach Eröffnung der Bauchhöhle und Freilegung der Gallenblase löst man zunächst die in der Regel bestehenden Verwachsungen mit der Umgebung, was nicht selten grosse Mühe macht. Dann wird die Gallenblase bis zu ihrem Uebergange in den Ductus cysticus frei präparirt, und letzterer mit einer Unterbindungsnadel umstochen, mit starken Seidenligaturen doppelt unterbunden, und zwischen den Ligaturen durchschnitten. Die Gallenblase muss nun von der Leber abgelöst werden: zu diesem Zwecke wird ihr Peritonealüberzug gespalten und dieselbe stumpf herauspräparirt, was in der Regel keine bedeutenden Schwierigkeiten verursacht. Blutungen aus dem Lebergewebe werden mittelst des Thermocauters oder durch Umstechung gestillt. Der abgebundene Stumpf des Ductus cysticus wird nach Entfernung der Blase nach einwärts gestülpt und mit Peritoneum übernäht; ebenso wird die Nische, in welcher die Gallenblase lag, durch eine fortlaufende Naht vereinigt und dann die Bauchhöhle geschlossen.

§. 270. Die Cholecystenterostomie (A. v. Winiwarter, Kappeler) ist indicirt in allen Fällen, bei welchen der Verschluss des D. choledochus durch Geschwülste, Narbenstränge, Knickungen, Gallensteine oder durch Druck der gefüllten Gallenblase bedingt ist, so dass man mit Sicherheit oder wenigstens mit grosser Wahrscheinlichkeit eine dauernde Impermeabilität desselben annehmen kann. Um die Gefahr der Cholämie zu beseitigen und den Patienten einerseits von den Qualen einer bleibenden äusseren Gallenfistel zu bewahren und andererseits die Galle dem Organismus wieder zuzuführen, stellt man die Anastomose zwischen Gallenblase und Dünndarm her. Wenn möglich, wird die Operation einzeitig ausgeführt, es kann jedoch Fälle geben, bei denen man zweizeitig operiren muss. Nach Eröffnung der Bauchhöhle durch einen Längsschnitt am lateralen Rande des rechten M. rectus abdominis oder durch einen Schrägschnitt längs des unteren Randes der Leber wird die Gallenblase frei präparirt, aus der Bauchhöhle vorgezogen, ihr Fundus eröffnet und ihr Inhalt entleert (etwa vorhandene Steine werden selbstverständlich extrahirt). Hierauf sucht man eine Dünndarmschlinge auf, die in der Höhe des Duodenum liegt und sich mit Leichtigkeit an die Gallenblase heranbringen lässt und führt auf die pag. 283 geschilderte Weise die Anastomosenbildung aus. Man kann sich zu diesem Zwecke auch des Murphy'schen Knopfes (vergl. pag. 285) bedienen.

Muss die Operation aus irgend einem Grunde zweizeitig gemacht

werden, so vernäht man vorläufig nur den Fundus der Gallenblase breit mit der Darmschlinge, ohne eines der beiden Organe zu eröffnen, tamponirt rings umher oder fixirt die Vereinigungsstelle an die vordere Bauchwand; die Bauchwunde wird vorläufig offen gelassen. Nach 5—6 Tagen incidirt man die Wand des Darmes der Länge nach gegenüber der Stelle, an welcher die Vereinigung zwischen Gallenblase und Darm ausgeführt worden war, und perforirt die Scheidewand zwischen beiden Höhlen vom Darme aus mittelst des Thermocauters, stillt die Blutung und vernäht die Schleimhauträuder der Gallenblase und des Darmes und schliesst die Längsincision des Darmes auf die bekannte Weise. Dann wird der Darm sammt Gallenblase reponirt und zum Schlusse die Bauchwunde vernäht.

X. Abschnitt.

Die Operationen an der Milz und dem Pankreas.

§. 271. Die Exstirpation der Milz (Splenectomie) ist indicirt bei Traumen mit Vorfall des Organs, bei Cysten und Geschwülsten, bei Abscessen, bei Wandermilz, endlich bei unheilbaren Milztumoren nach Malariainfection, während bei Leukämie und Amyloïddegeneration die Exstirpation in der Regel zum Exitus letalis führt. Die Hauptgefahr der Operation liegt in der Schwierigkeit, die Blutung aus den Verwachsungen und aus dem Stiele zu beherrschen.

Die Bauchhöhle wird in der Regel in der Medianlinie eröffnet, event. fügt man noch einen Querschnitt hinzu. Ausgedehnte Verwachsungen, namentlich mit dem Diaphragma, machen die Exstirpation unmöglich. Besonders schwierig ist die Lösung der breiten, flächenhaften Adhäsionen, weil man dieselben nicht sicher unterbinden kann. Man ist desshalb gezwungen, mit dem Thermocauter zu operiren und die blutenden Gefässe sofort zu umstechen. Dabei muss unter allen Umständen die Milzkapsel geschont werden, weil sonst sofort profuse Blutungen aus dem Organe erfolgen. Wo man doppelt unterbinden kann, dort thut man es, excidirt wohl auch ein Stück von dem adhärenten Theile, wenn es möglich ist. Man trachtet nun die Milz vor die Bauchwunde zu bringen, um den Stiel, das Ligam. gastrolienale zu unterbinden. Derselbe ist nicht selten so kurz, dass die Anlegung einer doppelten Ligatur unausführbar erscheint: man unterbindet dann mittelst eines starken Seidenfadens oder einer dünnen Gummischnur, wobei darauf zu achten ist, dass der Knoten nicht abgleitet. Am Besten ist es, ihn durch eine Naht zu fixiren und dann die Gefässe des Stieles später nochmals isolirt zu unterbinden. Hierauf schneidet man die Milz mindestens fingerbreit jenseits der Ligatur ab, wobei man, wenn es nicht anders geht, ein Stück des Organes an dem Stiele hängen lässt, und versenkt den Stumpf oder man fixirt ihn extraperitoneal in der Bauchwunde. Bei sehr grossen Geschwülsten ist es angezeigt, die zurückbleibende Höhle mit sterilisirten Gazecompressen auszutamponiren und die Bauchwunde einige Tage offen zu lassen.

Unter dem Namen Resection der Milz versteht man die Excision eines Stückes derselben, wobei die Blutung entweder durch Umstechung

und Naht, oder durch Tamponade, oder durch die Glühhitze gestillt wird. Mittelst der elastischen Ligatur kann man ebenfalls einen Theil der Milz abschnüren.

§. 272. Die Operation der Pankreascysten wird gerade so vorgenommen wie die des Leberechinococcus: man legt die Cystenwand frei, vernäht sie mit dem Peritoneum parietale der vorderen Bauchwand und eröffnet die Cyste, nachdem die Verwachsung erfolgt ist, durch eine breite Incision. Die Heilung erfolgt durch Granulation, unter Drainage und Tamponade der Höhle.

XI. Abschnitt.

Die Operationen an den Harnorganen.

Die Nephrotomie und die Nephrectomie.

§. 273. Unter Nephrotomie versteht man die Incision der Niere nach Freilegung derselben, unter Nephrectomie die Exstirpation des ganzen Organes oder eines Theiles desselben.

Indicationen. Die Nephrotomie ist indicirt zur Entfernung von Nierensteinen, ferner bei Hydronephrosis und bei Pyonephrosis; die totale Nephrectomie ist indicirt unter der Voraussetzung, dass die zweite Niere überhaupt vorhanden (dass z. B. keine Hufeisenniere besteht) und dass sie gesund ist: 1. bei Verletzungen der Niere oder des Ureters, mit heftigen andauernden Blutungen, Harninfiltration u. s. w., 2. bei chronischer unheilbarer Erkrankung einer Niere (Pyelitis und Pyelonephritis calculosa, Tuberculose), 3. bei unheilbaren Ureterfisteln, 4. bei Geschwülsten der Niere, 5. bei Wanderniere, wenn die Beschwerden trotz Fixation der Niere (Nephrorraphie) andauern.

Die Niere kann auf verschiedene Weise freigelegt werden: 1. durch den hinteren senkrechten Lumbalschnitt (Simon) am äusseren Rande des M. sacrolumbalis über der 11. Rippe beginnend und in der Mitte zwischen 12. Rippe und Crista ilei endigend; 2. durch den queren Lumbalschnitt (Braun, Kocher), 1 cm unterhalb des Rippenbogens und parallel zu demselben bis zur vorderen Axillarlinie verlaufend; 3. durch den sehr viel Raum gebenden seitlichen Lumbalschnitt (v. Bergmann, Czerny) vom oberen Ende der 12. Rippe schräg nach vorne bis zur Grenze des äusseren und mittleren Drittels des Poupart'schen Bandes reichend; 4. durch den retroperitonealen Lendenbauchschnitt (König), welcher von der 12. Rippe am lateralen Rande des M. sacrolumbalis senkrecht nach abwärts bis zur Crista ilei verläuft, dann bogenförmig gegen den Nabel umbiegt und am lateralen Rande des M. rectus abdominis endet; 5. endlich kann man bei grossen Geschwülsten der Niere die Laparotomie ausführen, durch eine Incision längs des lateralen Randes des M. rectus abdominis, und nach Spaltung des Peritoneum parietale der hinteren Bauchwand den Tumor freilegen.

Wenn möglich erhält der Kranke einige Tage vor der Operation Salol innerlich (3,0 g pro die), um das Nierengewebe zu desinficiren,

weil es in der Regel phlogogene Mikroorganismen enthält (Tavel, Kocher). Der Patient liegt, wenn man von der Lendengegend aus operirt, auf der gesunden Seite, oder auf dem Bauche und etwas auf der kranken Seite; dabei wird die Nierengegend so viel als möglich durch ein untergeschobenes Rollkissen hervorgedrängt. Wenn die Niere nicht sehr vergrössert ist, so führt man am Besten den queren Lumbalschnitt (Braun, Kocher) aus, indem man die Haut, das subcutane Gewebe, die Fascia lumbo-dorsalis, den M. latissimus dorsi und M. serratus posticus inferior durchtrennt. Der M. sacrolumbalis wird am Rande eingeschnitten oder medialwärts gezogen. Zuweilen muss auch der M. obliquus extern. abdominis und der M. obliquus intern. eine Strecke weit incidirt werden. Am Rande des M. sacrolumbalis und zwischen den Schnitträndern der schiefen Bauchmuskeln tritt nun die glänzende Fascia lumbo-costalis zu Tage; dieselbe wird gespalten und der M. quadratus lumborum freigelegt, dessen Fasern parallel dem Rande des Sacrolumbalis, fast senkrecht nach abwärts verlaufen; unter dem Muskel kommt der Nervus intercostalis XII. sammt den gleichnamigen Gefässen hervor; etwas tiefer der erste Lumbalnerv (Nervus ileohypogastricus). Die Nerven werden nach oben und unten abgezogen, die Gefässe unterbunden. Nun geht man am lateralen Rande des M. quadratus lumborum ein, spaltet daselbst die dünne Fascia transversa und sofort tritt das retrorenale Fettgewebe zu Tage. Mit dem Finger durchtrennt man die Capsula adiposa und gelangt dadurch auf die Niere.

Es handelt sich nun darum, die Niere in toto nach rückwärts zu luxiren. Diess wird erleichtert dadurch, dass ein Assistent von vorne, vom Bauche her mit der Hand die Niere dem Operateur entgegendrängt. Will man nur die Nephrotomie ausführen, so macht man am Besten einen kurzen Längsschnitt auf die Convexität der Niere und dringt mit dem Finger durch das Nierenparenchym bis in das Nierenbecken ein, um etwa vorhandene Steine mit Hülfe einer Kornzange, einer Curette oder einer Drahtöse zu extrahiren. Handelt es sich um einen Nierenabscess oder um eine Hydronephrose, so wird die Höhle entleert, deren Wandungen an die Ränder der äusseren Wunde angenäht und dann entweder mit Jodoformgaze tamponirt oder nur drainirt. Die Hydronephrose entsteht nicht selten durch einen abnorm hohen, einen klappenartigen Verschluss bedingenden Ansatz des Ureters am Nierenbecken. In solchen Fällen spaltet man nach Trendelenburg von der Cyste aus die Einmündungsstelle und eine Strecke weit den Ureter und vernäht die Ränder der Cyste und des Ureter mit den Hauträndern. Die Blutung bei der Spaltung des Nierengewebes ist momentan ziemlich beträchtlich, sie steht jedoch durch Compression. Wenn die Niere incidirt worden war, so ist es räthlich, die Wunde offen zu behandeln oder erst secundär zu nähen, weil Nierenverletzungen sehr leicht die Umgebung inficiren (Kocher).

§. 274. Soll die Nephrectomie vorgenommen werden, so kann man sich vorher von der Existenz und der Beschaffenheit der anderen Niere überzeugen, indem man nach Kocher den lumbären Querschnitt so weit nach vorne verlängert, dass man die in den Bereich der Axillarlinie fallende Uebergangsfalte des Peritoneum neben dem Colon trifft,

und daselbst die Peritonealhöhle eröffnet. Man führt die Hand in die Bauchhöhle ein und dringt bis zur Niere der anderen Seite vor, die man von da aus sammt der Arteria renalis abtasten kann. Ist man sicher, dass die zweite Niere vorhanden und gesund ist, so vernäht man die Oeffnung im Peritoneum wieder und schreitet nun erst zur Exstirpation des kranken Organes. Zu diesem Zwecke soll nicht nur die Fettkapsel, sondern auch die dünne fibröse, die Niere straff überziehende Capsula propria stumpf abgelöst werden. Man beginnt am oberen Pole, welcher unterhalb der Rippen liegt. Sollte diess Schwierigkeiten machen, so kann man die 12. Rippe nach Ablösung der Weichtheile mit der Liston'schen Knochenscheere durchschneiden oder ein Stück von ihr abschneiden. Eine Verletzung der Pleura, die zuweilen bis zur Höhe des ersten Lendenwirbels herabreicht (Pansch) ist wohl gerade in solchen Fällen nicht zu besorgen. Sowie der obere Theil der Niere frei ist, fasst man das Organ mit 3 Fingern, zieht es hervor und trachtet den unteren Pol stumpf zu lösen, wobei nur die festeren Verwachsungen durchschnitten werden. Zum Schlusse kommt man an den Hilus, streicht die Fettkapsel zurück und legt, nachdem der Stiel mit einer Billroth'schen Klemmzange comprimirt worden war, um denselben mit einem starken Seidenfaden eine Massenligatur an, worauf man die Niere abträgt und überdiess noch die einzelnen Theile (Gefässe und Ureter) isolirt unterbindet und den Stumpf verschorft. Wenn die Niere voluminös war, so ist es räthlich, die zurückbleibende Höhle mittelst eines langen Jodoformdochtes zu tamponiren und gleichzeitig zu drainiren; sonst genügt die Einführung eines Drains; worauf die äussere Wunde durch Etagennähte verkleinert wird.

Bei voluminösen Tumoren der Niere führt man entweder den schrägen seitlichen Lendenschnitt (nach Czerny oder v. Bergmann) aus oder man dringt von vorne her nach Eröffnung der Peritonealhöhle auf die Geschwulst ein, spaltet in letzterem Falle das hintere Blatt des Peritoneum parietale nach aussen vom Colon, schiebt es zurück, enucleirt die Niere womöglich stumpf und unterbindet den Stiel. Zum Schlusse pflege ich die zurückbleibende Höhle nach dem Rücken zu durch Jodoformdocht zu drainiren, dessen Ende durch die Gegenöffnung in der Lendengegend herausgeleitet wird, während das Peritoneum nach vorne zu vollständig vernäht und die Bauchwunde geschlossen wird. Diess ist namentlich in den Fällen von grossem Vortheile, bei welchen eine starke Blutung durch Tamponade gestillt werden musste. Nach 4—5 Tagen wird der Jodoformdocht vorsichtig entfernt und durch exacte Compression die Verklebung der Wandungen der grossen Wundhöhle angestrebt.

§. 275. Behufs Fixation der beweglichen Niere (Nephrorrhaphie) wird auf dieselbe Weise vorgegangen, wie bei der Nephrotomie. Nachdem die Fettkapsel der Niere freigelegt ist, drückt ein Assistent von vorne her das Organ dem Operateur entgegen, welcher das Fettgewebe vorsichtig mit der Scheere wegschneidet, bis die Oberfläche der Niere erscheint. Um sie fixiren und dirigiren zu können, ist es gut, sofort mit einer langen gekrümmten Nadel einen Seidenfaden durch dieselbe durchzuziehen. Nun wird die Capsula propria der Niere durch einen 4—6 cm langen Schnitt gespalten und 1—2 cm weit

stumpf nach beiden Seiten hin von der Rinde abgelöst. Dann legt man einen starken Seidenfaden durch die gespaltene Capsula propria und das Nierenparenchym in der Nähe des oberen Poles und führt die beiden Enden desselben, eines nach vorne, das andere nach hinten um die 12. Rippe herum, worauf die Enden angezogen und geknüpft werden. Ist auf diese Weise die Niere nach oben zu befestigt, so applicirt man noch 4—5 Nähte auf dieselbe Weise durch das Parenchym und durchsticht rechts und links die ganze Dicke der Wundränder, Muskulatur und Haut, wodurch eine vollkommene Fixation erzielt wird. Die äussere Wunde wird zum Schlusse verkleinert und in der Mitte mit Jodoformgaze austamponirt.

Nicht selten besteht gleichzeitig mit der Wanderniere ein beträchtlicher Descensus der Leber, so dass man bei der gewöhnlichen Art des Vordringens zunächst auf diese kommt. Ich führe in solchen Fällen stets zunächst die Reposition und Fixation der Leber aus, indem ich sie möglichst weit nach aufwärts schiebe und dann durch zwei starke Seidennähte an die 12. oder auch die 11. Rippe anhefte.

Nach der Nephrorrhaphie müssen die Operirten mindestens 6 bis 8 Wochen lang vollkommene Ruhe beobachten und die Rückenlage einhalten.

Die äussere Urethrotomie (Boutonnière).

§. 276. Topographie der männlichen Harnröhre. Die Urethra des Mannes hat beim Erwachsenen etwa 20—22 cm Länge und ein verschieden weites Lumen, welches überdiess in verschiedenem Grade erweiterungsfähig ist. Obenan steht in dieser Beziehung die sog. Fossa navicularis, unmittelbar hinter dem Orificium externum, dann der sog. Bulbus urethrae, der hinterste Abschnitt der Pars spongiosa; am Wenigsten dilatirbar ist der Meatus urethrae selbst, die Partie hinter der Fossa navicularis und endlich die Pars membranacea. Man theilt die Harnröhre in 3 Abschnitte ein: die Pars spongiosa, Pars membranacea und Pars prostatica. Die Pars spongiosa seu cavernosa, der vorderste Abschnitt, ist von dem Schwellkörper (Corpus cavernosum urethrae) umgeben, welcher nach rückwärts zu in einer kolbigen Anschwellung, dem Bulbus urethrae, endigt. Sie zerfällt in die sog. Pars pendula, den Theil, welcher von der Spitze der Eichel bis zur Wurzel des Penis reicht und in die Pars subpubica, welche dem Perineum entspricht und zum Unterschiede von der beweglichen Pars pendula unverschiebbar ist: sie liegt stets parallel mit der Symphyse, und endet mit dem Bulbus. Längs der Pars subpubica liegt der M. bulbocavernosus dem Bulbus nach unten zu auf. Die Pars membranacea ist der kürzeste und engste Theil der Harnröhre; sie wird nach unten zu von dem Bulbus mehrere Centimeter weit überragt, so dass kaum ein $1^1/_2$ cm langes Stück der Pars membranacea bis zur Prostata freibleibt. Dieselbe ist von einer doppelten Muskelschicht umgeben, die äussere bildet der M. constrictor urethrae, ein der Willkür unterworfener Muskel, während die innere aus einem starken Ringe glatter Muskelfasern besteht. Die Pars prostatica liegt hinter der Symphyse, so dass ihre untere Grenze mit dem unteren Rande der Symphyse sich in einer Horizontalebene befindet. Die Prostata selbst stellt ein kastanienförmiges drüsig-musculöses Organ dar, welches nach hinten zu der vorderen Wand des Rectum anliegt. Im Innern der Prostata verläuft die Urethra viel näher an deren vorderer, als an deren hinterer Fläche, und zwar Anfangs in einem gegen die Symphyse concaven Bogen, dann fast vertical nach aufwärts. An der unteren Grenze der Prostata durchbohrt die Urethra das sog. Diaphragma urogenitale, den Verschlussapparat der unteren Oeffnung des kleinen Beckens, auf welchem die Prostata und die Blase ruhen und welches zugleich die Pars membranacea und prostatica an die Beckenwand fixirt.

Die Urethra zeigt als Ganzes betrachtet zwei Krümmungen: die erste befindet sich am Uebergange der Pars pendula in die Pars subpubica; sie ist nach

der Symphyse zu convex und wird bei schlaff herabhängendem Penis zu einer winkeligen Knickung, welche dadurch ausgeglichen werden kann, dass der Penis gegen die vordere Bauchwand gehoben und in eine Bogenlinie mit der unter der Symphyse befindlichen Pars membranacea gebracht wird; die zweite Krümmung oder vielmehr Knickung liegt hinter und unter der Symphyse: es ist der Uebergang vom Bulbus zum häutigen Theil der Harnröhre. Sie lässt sich so weit strecken, dass ein gerader Metallcatheter in die Blase eingeführt werden kann.

§. 277. Die Operation der äusseren Urethrotomie, Boutonnière, besteht in der Incision der Harnröhre vom Perineum aus. Sie ist indicirt bei traumatischen Verletzungen, besonders Zerreissungen der Harnröhre, und bei Verengerungen derselben, welche der Dilatation nicht oder nur schwer zugänglich sind und hat dann den Zweck die Entleerung des Harnes durch die Urethra zu ermöglichen, oder sie wird unternommen um die Blase der Digitaluntersuchung zugänglich zu machen. Da die Verletzungen sowohl wie die Stricturen fast ausschliesslich den hinteren Abschnitt der Harnröhre, vom Bulbus angefangen, betreffen, so wird die äussere Urethrotomie in der Regel an diesem Theile, also an der Pars membranacea, vorgenommen. Wenn man mit irgend einem Instrumente, sei es auch nur mit einer ganz dünnen Sonde bis in die Blase vordringen kann, so ist die Operation leicht; sehr schwierig wird sie jedoch, wenn diess nicht möglich ist, weil entweder die Urethra zerrissen, oder durchbohrt oder durch ein vorstehendes Knochenfragment (bei Beckenfracturen) abgeknickt ist oder weil eine nicht permeable Strictur vorliegt. Gar nicht selten ist die Strictur noch mit einer Fausse route complicirt.

Der Patient liegt auf dem Rücken, mit dem erhöhten Becken am Rande des Tisches, die Beine sind im Knie- und Hüftgelenke gebeugt und stark abducirt (sog. Steinschnittlage); der Operateur sitzt so, dass er das Perineum ungefähr in gleicher Höhe mit dem Gesichte vor sich hat. Zwei Assistenten stehen rechts und links neben dem Patienten; der zur Rechten fixirt mit der linken Hand die Leitsonde, mit der rechten retrahirt er das Scrotum; der zur Linken besorgt das Auftupfen u. s. w. Der Operateur beginnt damit eine metallene, nach unten zu mit einer Rinne versehene Leitungssonde (Itinerarium) oder auch einen gewöhnlichen Metallcatheter in die Urethra einzuführen; in der Regel ist es nicht möglich, aus den schon erwähnten Gründen das Instrument bis in die Blase vorzuschieben, sondern man gelangt höchstens bis an die Pars membranacea. Das Itinerarium wird nun dem zur Rechten stehenden Assistenten übergeben, der es unverrückt genau in der Medianebene, den Griff senkrecht nach aufwärts gerichtet zu halten hat. Dabei muss auch beachtet werden, dass das Becken nicht nach der einen oder der anderen Seite geneigt ist. Der Operateur schneidet nun in der Raphe perinei ein und spaltet die Haut von der hinteren Grenze des Scrotum angefangen etwa 5—6 cm nach rückwärts gegen die Analöffnung zu. Sich stets sorgfältig in der Medianebene haltend, incidirt er schichtenweise präparirend die Fascia perinei superficialis, und die Mm. transversi perinei superf. bis er den bläulich durchschimmernden Bulbus urethrae zu Gesicht bekommt. Während die Wundränder mit zwei scharfen Haken retrahirt werden, führt der Operateur den rechten Zeigefinger in die Wunde ein und fühlt nun das in die Blase eingeführte Itinerarum oder die Spitze desselben, wenn

das Instrument nur bis zur Pars membranacea vordringen konnte, bedeckt von der oft narbig verdickten Harnröhrenwand. In der Regel soll die Urethra in der Pars membranacea eröffnet werden, aber nicht selten reicht die Strictur oder die Verletzung bis zur Pars bulbosa nach vorwärts. Man kann sich den Zugang zum vordersten Theile der Pars membranacea freimachen, indem man den Bulbus von der unteren Fläche derselben abpräparirt und nach oben retrahiren lässt. Wenn diess nicht genügt, so muss der Bulbus selbst incidirt werden, was stets eine beträchtliche Blutung hervorruft. Wie dem auch sei, so geschieht die Eröffnung in der Weise, dass man in der Medianlinie unter Leitung des Fingers auf die Spitze des Itinerariums einschneidet, bis dieselbe frei zu Tage liegt. Der Operateur setzt nun sofort je einen spitzen Haken in den Wundrand der Harnröhre ein und lässt ihn lateralwärts ziehen. War das Instrument bis in die Blase eingeführt worden, so ist die Operation mit der Incision der Harnröhre beendigt. Gewöhnlich aber beginnt jetzt erst der schwerste Theil der Aufgabe, nämlich die Aufsuchung der verletzten oder verengerten Fortsetzung der Harnröhre von der Wunde aus. Der Operateur trachtet, nach Entfernung des Itinerarium, mit einer feinen Knopfsonde das Lumen des centralen Abschnittes der Harnröhre zu finden und dieselbe bis in die Blase vorzuschieben. Wenn diess gelungen ist, so kann man auch längs der Knopfsonde eine Hohlsonde einführen und auf derselben die Strictur spalten, dann exstirpirt man so viel als möglich das callöse Gewebe, resp. die narbig degenerirte Urethralwand selbst und kann nach König die gesunden Schleimhauträndер zusammennähen und damit die Continuität der Harnröhre herstellen. Nicht selten kommt man trotz allen Suchens nicht in die Blase: dann bleibt nichts übrig als die Wunde vorläufig mit Jodoformgaze zu tamponiren und abzuwarten, ob der Patient, wenn er aus der Narkose erwacht ist, einige Tropfen Urin hervorpressen kann und dadurch das Ostium in der Wunde sichtbar wird. Eventuell wartet man bis zum nächsten Tage, wenn keine Gefahr im Verzuge ist, sonst muss man die Blase punctiren oder über der Symphyse eröffnen und den später zu beschreibenden Catheterismus posterior ausführen.

Die Nachbehandlung nach der äusseren Urethrotomie besteht darin, dass man durch die ganze Urethra bis in die Blase einen Nelaton'schen Verweilcatheter mit Hebervorrichtung einlegt, der bis zur Heilung der Wunde den freien Harnabfluss unterhält. Bleibt nach der äusseren Urethrotomie eine Fistel zurück, so kann dieselbe durch Anfrischung und Naht geschlossen werden; oder man vereinigt die abgelösten Ränder der Harnröhrenschleimhaut und legt darüber einen gestielten oder brückenförmigen Lappen aus der Haut des Scrotum (Urethroplastik).

§. 278. Man kann die äussere Urethrotomie zu dem Zwecke ausführen, um das Innere der Blase mit dem Finger oder mit dem Cystoscope untersuchen, und kleinere Fremdkörper und Concremente aus derselben extrahiren zu können. In früherer Zeit war diese Methode der Blasenеröffnung, der sog. perineale Medianschnitt (Volkmann), neben dem Seitensteinschnitte das gebräuchlichste Verfahren zur Extraction von Blasensteinen. Heutzutage wird sie zu diesem

Zwecke kaum mehr vorgenommen, weil die Sectio hypogastrica die Normalmethode geworden ist.

Damit die Blase für den Finger und dickere Instrumente von der Urethrotomiewunde aus genügend zugänglich werde, muss die Pars prostatica erweitert werden. Die Pars membranacea wird in der früher beschriebenen Weise auf dem Itinerarium eröffnet. Um genügend Raum zu haben, empfiehlt es sich, den Bulbus urethrae von ihrer unteren Wand loszupräpariren, ohne ihn zu verletzen, und dann die Pars membranacea in ihrer ganzen Länge bis zum unteren Rande der Prostata zu spalten. Die Pars prostatica urethrae lässt sich in tiefer Narkose sehr leicht dehnen, wie jedes musculöse Rohr. Die Dehnung geschieht am Besten zunächst mit den Hegar'schen Uterusdilatatoren, die man der Reihe nach von der Perinealwunde aus auf dem Itinerarium durch den Prostataring in die Blase einschiebt. Sehr bald kann man den Zeigefinger und neben ihm eine Zange, einen stumpfen Löffel u. s. w. in die Blase einführen und wenn eine stärkere Dilatation nöthig sein sollte, dieselbe durch ein den Handschuherweiterern ähnliches Instrument (Volkmann) oder mit dem Dilatator nach Fritsch erzielen. Die Incision des Prostataringes nach hinten in der Medianlinie soll vermieden werden, sie ist auch, wenn die Indicationen der Operation genau beobachtet werden, ganz überflüssig. Nach der Operation wird ein Nélaton'scher Verweilcatheter oder ein Drainrohr durch die Wunde in die Blase eingeführt.

Der Blasenschnitt, Steinschnitt, Cystotomie.

§. 279. Die Besprechung der verschiedenen Methoden des Steinschnittes bildete in den älteren Lehrbüchern ein umfangreiches Capitel. Man unterschied ausser der Sectio alta die S. lateralis, die S. mediana, die S. bilateralis, den Mastdarmblasenschnitt und eine Menge anderer Verfahren; Blasius zählt deren 8 beim Manne, 9 beim Weibe auf. Heutzutage haben dieselben nur mehr historisches Interesse: die Mehrzahl der Chirurgen hat die Eröffnung der Blase oberhalb der Symphyse als Normalverfahren adoptirt und in der That genügt dasselbe allen Indicationen. Ich werde mich daher auf die Beschreibung des sog. hohen Blasenschnittes (Epicystotomie, Cystotomia suprapubica, Sectio alta seu hypogastrica) beschränken.

§. 280. Topographie der Blase. Die Blase liegt im contrahirten (leeren) Zustande im Becken unterhalb des oberen Randes der Symphyse, der sie wie eine citronenförmige Masse angeklebt erscheint. Von oben gesehen streicht das Peritoneum parietale von der vorderen Bauchwand aus über dieselbe in einer Fläche hin, um sich beim Manne an der vorderen Rectalwand, beim Weibe am Uterus zu inseriren. In diesem Zustande giebt es eigentlich nur eine nach vorne gegen die Symphyse sehende und eine nach hinten und oben gekehrte Fläche der Blase, welche letztere vollständig vom Peritoneum überzogen ist, da die untere Grenze der Douglas'schen Falte fast bis zum hinteren oberen Rande der Prostata reicht. Vom oberen Umfang der Blase zieht sich in der Medianlinie ein solider Fortsatz gegen den Nabel zu, der vernarbte Urachus. Der Punkt, wo derselbe an der Blase entspringt, heisst Scheitel der Blase. Nach abwärts vom Scheitel springt die Blasenwand etwas nach hinten vor — dieser Theil heisst Fundus. Schneidet man die Blase in diesem Zustande auf, so liegt das Orificium vesicale der Urethra viel näher am Scheitel als am Fundus. Unterhalb desselben im Fundus ist eine

dreieckige Stelle, wo die Blasenwand am Dicksten und die Schleimhaut nicht gefaltet ist (Trigonum Lieutaudii): die Spitze dieses Dreiecks entspricht dem hinteren Umfange des Ostium vesicale urethrae, die Basis wird markirt durch eine Linie, welche die beiden Mündungen der Uretheren verbindet. Wenn die Blase gefüllt wird, so wölbt sich zuerst der Fundus halbkugelförmig hervor, während der Scheitel an seiner Stelle bleibt und die hintere Blasenwand über ihn weit emporragt; dann erst erhebt sich der Scheitel hinter der Symphyse und durch ihn wird das Peritoneum parietale von der vorderen Bauchwand abgedrängt und die vordere Blasenwand wird oberhalb der Symphyse zugänglich. Je mehr Flüssigkeit in der Blase sich ansammelt, desto höher steigt der Fundus und bei krankhafter Ausdehnung kann er bis über den Nabel reichen. Es ist leicht zu verstehen, dass die Verschiebung, das Abdrängen des Peritoneum parietale von der vorderen Bauchwand, nur dadurch möglich ist, dass zwischen Blase und Symphyse, resp. Blase und Peritoneum parietale lockeres weitmaschiges Zellgewebe liegt, welches einer grossen Ausdehnung fähig ist. In diesem prävesicalen oder subperitonealen Zellgewebe vor der Blase liegt ein Venenplexus, welcher bei älteren Männern sehr entwickelt sein kann. Bei Kindern steht die Blase relativ höher im Becken, d. h. sie ragt etwas über den oberen Rand der Symphyse hervor. Da im gefüllten Zustande die Blase sich stark nach rückwärts ausbuchtet, bevor sie über der Symphyse zugänglich ist, so wird, wenn man diese Ausbuchtung verhindert, eine geringere Flüssigkeitsmenge genügen, um die Blase emporsteigen zu machen. Man erreicht diess dadurch, dass man in das Rectum einen Kautschukballon einführt und denselben aufbläst oder mit Wasser füllt (Petersen).

§. 281. Indicationen des hohen Blasenschnittes. Die Möglichkeit, die Blase oberhalb der Symphyse zu eröffnen, ohne das Peritoneum zu berühren und ohne Gefahr zu laufen, irgend ein wichtiges Organ zu verletzen, sowie der Umstand, dass die Operation unter allen Cautelen der Antisepsis ausgeführt werden und die Wunde aseptisch erhalten werden kann, die leichte Zugänglichkeit der Blasenhöhle, welche es erlaubt, die verschiedensten Eingriffe unter der Controlle des Auges ausführen zu können, diess Alles verleiht dem hohen Blasenschnitte unleugbare Vorzüge vor allen anderen Methoden, deren Hauptnachtheil übrigens darin liegt, dass sie der Antisepsis nicht zugänglich sind. Die Indicationen des Blasenschnittes überhaupt sind daher auch die der Epicystotomie. Als solche sind zu nennen: 1. Fremdkörper, welche auf andere Weise nicht aus der Blase zu entfernen sind. 2. Blasensteine, wenn sie nicht durch Litholapaxie beseitigt werden können. Die Litholapaxie hat gegenwärtig einen so hohen Grad der technischen Vollendung erreicht, dass es strenge genommen nur wenige Fälle giebt, bei welchen sie absolut unausführbar ist. Gerade desshalb aber, weil die Litholapaxie so sehr von der Technik abhängt, welche nur durch lange Uebung und zwar durch Uebung am Lebenden erlernt werden kann, fällt sie mehr und mehr den Specialisten anheim, während die Chirurgen von Fach in zweifelhaften Fällen lieber mit ihren gewohnten Hülfsmitteln arbeiten, um so mehr, wenn sie überhaupt selten dazu kommen, Steinkranke zu behandeln. Die Frage, ob Lithotomie oder Litholapaxie in einem speciellen Falle indicirt sei, wird denn auch von verschiedenen Chirurgen verschieden beantwortet werden, weil ein individuelles Moment in's Spiel kommt, die technische Fertigkeit und die Uebung des Operateurs. Im Allgemeinen möchte ich Folgendes sagen: Wenn es sich um kleine und mittelgrosse Steine in einer gesunden Blase handelt, so sind die Chancen des Erfolges für beide Behandlungsarten gleich, der einzige Unterschied ist der, dass die Heilung beim Steinschnitte längere Zeit in Anspruch nimmt. Hat

man es aber mit einer kranken Blase, mit Divertikelsteinen, mit Prostatahypertrophie oder mit sehr grossen Steinen zu thun, dann verdient der Blasenschnitt unbedingt den Vorzug; ebenso bei Lithiasis im Kindesalter. Volkmann hat seinerzeit der Lithotomie principiell den Vorzug vor der Litholapaxie gegeben, und ich stimme, was meine persönliche Anschauung betrifft, seinen Argumenten bei. 3. Geschwülste der Blase (Papillome, Carcinome, Myome u. s. w.). 4. Verletzungen der Blase mit Perforation ihrer Wandung. 5. Hochgradige Prostatahypertrophie mit Harnretention. 6. Schwere Erkrankungen der Blasenschleimhaut, besonders chronische Cystitis, um eine energische Localbehandlung einleiten zu können. 7. Impermeabilität der Harnröhre, sei es in Folge von Zerreissung derselben oder durch Stricturen veranlasst, wenn die äussere Urethrotomie voraussichtlich resultatlos bleiben wird, um den Catheterismus posterior auszuführen. 8. Endlich wird der Blasenschnitt vorgenommen als Explorativincision, um die Blase genau untersuchen zu können.

§. 282. Ausführung der Operation. Die Vorbereitung zur Cystotomie besteht darin, dass man die Blase womöglich mehrere Tage vorher mit antiseptischen Lösungen auswäscht. Um die vordere Blasenwand leichter zugänglich zu machen, kann man sich des Verfahrens von Petersen (vergl. pag. 321) bedienen. Die Füllung der Blase mit antiseptischer Flüssigkeit oder mit Luft, um dieselbe auszudehnen, muss mit grosser Vorsicht gemacht werden, weil eine kranke Blase sehr leicht durch die forcirte Dilatation zerrissen werden kann. Die starke Ausdehnung der Blase ist übrigens, ebenso wie die des Rectum, bei der sogleich zu beschreibenden Operationsweise, vollkommen entbehrlich. Es genügt, nach exacter Auswaschung der Blase, dieselbe mit 150 bis 200 g warmer 5-procentiger Borsäurelösung zu füllen, wenn die Einführung einer Sonde überhaupt möglich ist. Man lässt dann die Sonde an Ort und Stelle oder man bedient sich eines Itinerariums, dessen Spitze man durch Neigen des Griffes sanft gegen die vordere Bauchwand andrängt. Der Patient liegt auf dem Rücken, mit stark erhöhtem Becken und herabhängendem Oberkörper (Trendelenburg), so dass das Licht von dem Kopfende des Tisches hereinfällt. Der Operateur steht an der linken Seite des Patienten. Der Schnitt wird am Besten in querer Richtung (Günther), nicht in der Medianlinie, gemacht. Längs der Querfalte oberhalb der Symphyse spaltet der Operateur die Haut und das fettreiche subcutane Gewebe in einer nach oben zu etwas concaven Bogenlinie, welche oberhalb des Niveau's der beiden Leistencanäle verläuft, wobei einige Gefässe durchschnitten und unterbunden werden. Die Ansätze der Mm. recti abdominis und der Mm. pyramidales an der Symphyse werden freigelegt und zum grössten Theil getrennt, und dann die Linea alba zwischen beiden Rectis noch einige Centimeter weit nach aufwärts gespalten. Die dünne Fascia transversa bleibt unverletzt — ein sehr wichtiger Punkt. Nun dringt der Operateur mit dem Finger hinter die Symphyse ein und schiebt die Fascia transversa sammt dem Venenplexus und dem subperitonealen Fettgewebe und mit letzterem auch die Umschlagstelle des Peritoneum, welche sich als querer Wulst oder als schlaffe, durchscheinende Blase präsentirt, nach aufwärts. Hiemit entblösst er die vordere Blasenwand und bringt

zugleich das Peritoneum ausser Bereich der Incision. Bevor die Blase eröffnet wird, ist es wichtig, ihre Wandung zu fassen, um sie später von dem Zurücksinken in das Becken zu bewahren. Ich pflege die Blasenwand stets an die Ränder der Bauchwandincision anzunähen und zwar beginne ich damit, hinter der Symphyse, so weit man dazu gelangt, einen Faden durch die Muscularis durchzuziehen; dann führe ich einen gleichen durch den Scheitel der Blase, unmittelbar unterhalb der Umschlagsfalte des Peritoneum. Hat man eine Leitsonde in die Blase eingeführt, so kann man sich das Anlegen der Nähte erleichtern, dadurch, dass man die Blasenwand mit der Sonde hervordrängt. Die beiden Fixationsfäden führe ich nun durch die Ränder der incidirten hinteren Scheide der Recti und knüpfe sie, so dass der oberste und der unterste Punkt des Operationsterrains fixirt sind. Nun spaltet der Operateur die Muscularis der Blase quer oder in der Medianlinie; die Schleimhaut wölbt sich, wenn die Blase gefüllt ist, als bläuliche, einer varicösen Vene ganz ähnliche Protuberanz hervor; bevor sie eröffnet wird, fasst er alle etwa blutenden Gefässe und unterbindet sie. Dann sticht er die Schleimhaut an und erweitert den Schnitt vorläufig nur so weit, um den Finger einführen zu können. Während die Flüssigkeit aus der Blase hervortritt, legt der Assistent sofort rechts und links einen spitzen Haken in die beiden Wundränder, um ihr Zurücksinken zu verhüten; zugleich lässt man warme antiseptische Lösung in die Blase einfliessen, wenn der Harn zersetzt war.

§. 283. Es folgt nun je nach der Indication, welche die Cystotomie veranlasst hatte, entweder die Extraction des Fremdkörpers oder des Steines, welche mit Hülfe der Finger und einer Stein- oder Kornzange oder einer Curette vorgenommen wird, oder die Exstirpation der Geschwulst u. s. w. Dazu muss die Wunde zuweilen erweitert werden und dabei ist Vorsicht nöthig, denn die entleerte Blase sinkt ein und während man sie nach oben zu incidirt, kann man das Peritoneum verletzen. Man vermeidet das am Besten, indem man Flüssigkeit in die Blase einströmen lässt, mit dem durch die Wunde eingeführten Finger die Blasenwand in die Höhe hebt, und sie in querer Richtung spaltet.

Handelt es sich um eine Hypertrophie des mittleren Prostatalappens, so dass derselbe wie eine voluminöse Portio vaginalis in die Blase proëminirt, so kann man denselben ganz abtragen oder ihn nur vom Orificium vesicale urethrae bis an den Blasengrund auf dem Itinerarium mit dem Thermocauter spalten.

Bei impermeablen Stricturen versucht man zunächst den Catheterismus posterior; man dringt nämlich von der Blase viel leichter durch dieselben durch als von vorne und kann sie, sowie sie einmal passirt sind, sofort erweitern. Gelingt es aber nicht durchzukommen, so führt man von der Blase aus eine Leitsonde bis an die hintere Grenze der Verengerung und durch das Orificium extern. eine zweite Sonde bis an die vordere Grenze derselben. Dann incidirt man vom Perineum aus wie zur äusseren Urethrotomie auf die Spitzen der beiden Instrumente, spaltet das dazwischen liegende Gewebe, exstirpirt die narbigen Partien und schiebt sofort von vorne her einen Nélatonschen Verweilcatheter durch die ganze Urethra in die Blase. Die Nachbehandlung ist dieselbe wie nach der Urethrotomia externa.

§. 284. Wenn die intravesicale Operation beendet ist, so präsentirt sich die Frage, was mit der Blasenwunde geschehen, ob sie vernäht werden soll oder nicht. Ueber diesen Punkt sind die Ansichten der Chirurgen noch verschieden und zwar glaube ich, dass derjenige, der nie einen Todesfall durch die Blasennaht gehabt hat, für dieselbe eintritt, während derjenige, dem einmal ein Patient in Folge einer geplatzten Naht am 4.—5. Tage der Operation zu Grunde gegangen ist, von derselben ablässt. Ich selbst habe einmal erlebt, dass bei einem nahezu geheilten jungen Manne der Verweilcatheter sich des Nachts verstopfte, ohne dass er es merkte, und des Morgens der Harn aus der Bauchwunde ausfloss. Glücklicherweise starb der Patient nicht, weil ich die äussere Wunde drainirt hatte. Trotzdem habe ich seit dieser Zeit mich nicht mehr dazu entschliessen können, die Blase nach dem Schnitte zu nähen. Wenn man nicht gleichzeitig auch die Bauchwandwunde vollkommen schliesst, so dauert die Heilung nicht viel kürzere Zeit, als wenn man die Blase auf die später zu besprechende Weise versorgt; vernäht man aber die ganze Wunde ohne Drainage, so setzt man den Patienten doch einer gewissen Gefahr aus, denn die Blasennaht ist, was die Sicherheit des Verschlusses anbelangt, nicht mit der Darmnaht zu vergleichen. Wenn ein gesunder Darm lege artis genäht worden ist, so kann man gewiss sein, dass er hält. Diess ist aber bei der Blasennaht nicht der Fall, schon desshalb, weil sie nicht an Theilen angelegt wird, die mit Peritoneum überzogen sind; ausserdem ist die Blase viel grösseren Volumsveränderungen ausgesetzt als der Darm und die Ansammlung des Harnes durch vorübergehende Verstopfung des Verweilcatheters, wie in meinem Falle, lässt sich trotz aller Beaufsichtigung des Patienten doch nicht immer verhüten. Gewöhnlich erfolgt der Aufbruch der Blasennaht, wenn die äussere Wunde schon per primam verklebt ist und es tritt eine Harninfiltration im perivesicalen Zellgewebe ein, die leider in der Mehrzahl der Fälle zum Tode führt.

Ich halte es daher vorderhand für angezeigt, die Blasennaht nach der Cystotomia suprapubica nicht zu empfehlen. Ich verfahre folgendermaassen: Zunächst werden die durchtrennten Recti und Pyramidales sorgfältig genäht, so dass nur in der Linea alba ein medianer Spalt nach oben von der Symphyse bleibt. Nachdem die Blasenwand bereits am oberen und am unteren Ende der Incision an die Bauchwand fixirt ist, lege ich auch an den Rändern der Blasenwunde noch einige Nähte durch die Muscularis an, so dass dieselbe in ihrem ganzen Umfange mit den Rändern der Incision in der Bauchwand vereinigt und die Wundhöhle von der Blase abgeschlossen, die Blase aber offen gelassen wird. Die Hautwunde wird an den Winkeln vereinigt. Nun werden in die Blase zwei lange Drains eingeführt, die bis in den Fundus dringen; neben dieselben kommt während der ersten 2—3 Tage ein dünner Jodoformdocht, der die Blasenöffnung gewöhnlich ausfüllt. Die beiden Drains dienen zur Heberdrainage der Blase. Bevor der Verband angelegt wird, überzeugt man sich, dass dieselbe functionirt, indem man durch eines der beiden Drains aus einem Irrigator antiseptische Lösung in die Blase fliessen lässt, bis sie voll ist und dann das andere senkt: wenn die Flüssigkeit aus letzterem ausfliesst, so sperrt man vorläufig beide mittelst Klemmen ab und legt den typischen Verband

an, der das ganze Becken und die aus der Blasenwunde austretenden Kautschukröhren umschliesst. Dann wird der Patient zu Bette gebracht, man lässt das Abzugsrohr in ein unter dem Bette stehendes, mit antiseptischer Lösung versehenes Gefäss tauchen und öffnet dann erst die Klemme. Das zuführende Rohr bleibt mit dem mit 5-procentiger Borsäurelösung gefüllten Irrigator verbunden, der in geringer Höhe über dem Bette aufgehangen, aber nicht geöffnet wird. Da das Abzugsrohr als Heber wirkt, so fliesst der Harn, so wie er sich in der Blase ansammelt, in das unten stehende Gefäss ab und der Patient liegt vollkommen trocken. Das zuführende Rohr dient dazu, die Blase ausspülen zu können, ohne den Verband zu entfernen: es genügt, die Klemme desselben zu entfernen, um die Borsäurelösung langsam durch die Blase durch in das Abzugsruhr fliessen zu lassen. Wenn es nothwendig ist, so lässt sich auch sehr leicht eine permanente Irrigation der Blase auf diese Weise herstellen. Die Blasenwunde verengert sich in der Regel so rasch, dass bald nur mehr die Canäle für die beiden Drains offen sind — die Blase zieht sich nach der Tiefe zurück und die Vernarbung erfolgt in 2—3 Wochen; bei Kindern sogar noch früher.

Wenn die Cystotomie wegen Stricturen oder hochgradiger Prostatahypertrophie oder wegen Geschwülsten, oder wegen Cystitis vorgenommen worden war, so verbietet sich die Blasennaht von selbst. Ebensowenig soll man daran denken, nach Steinextraction die Blase zu nähen, wenn ein hochgradiger Blasencatarrh besteht, besonders wenn der Harn zersetzt, ammoniakalisch ist.

§. 285. Will man aber bei gesunder Blase die Blasennaht anlegen, so verfährt man folgendermaassen: Man überzeugt sich zuerst, dass keine der beiden Fixationsnähte frei im Lumen der Blase liegt; sollte diess der Fall sein, so müssen die Fäden entfernt werden. Dann legt man längs der Blasenwunde zuerst mit Seide eine fortlaufende Naht an, welche die Schleimhauträuder fasst, aber ohne deren Oberfläche zu perforiren; dann, wenn die Schleimhaut vereinigt ist, applicirt man mit demselben Faden eine zweite fortlaufende Naht in entgegengesetzter Richtung durch die Muscularis und das perivesicale Zellgewebe. Zum Schlusse wird die Bauchwandincision durch Etagennähte genau vereinigt bis auf den untersten Wundwinkel, durch welchen ein Drain bis an die Blase eingeführt wird. Der Harn wird durch einen Nélatonschen Verweilcatheter permanent abgeleitet; die Drainage der Blase wird 8—14 Tage lang unterhalten, die der Wundhöhle kann gewöhnlich früher entfernt werden.

§. 286. Sollte der quere Weichtheilschnitt nicht genug Raum geben, um die Blase zugänglich zu machen, so kann man nach Ablösung der Insertionen der Recti und der Pyramidales, sowie der Obturatorii extern. vom oberen Rande und der Aussenfläche der Symphyse, und des Periostes von ihrer inneren Fläche, aus dem Ramus horizontalis ossis pubis beiderseits ein keilförmiges Stück mit der breiten Basis nach oben und der Spitze nach unten gegen den Schambogen reseciren (Helferich), oder man meisselt temporär den oberen Rand der Symphyse sammt den Insertionen der Recti und der Pyramidales ab und fixirt das ab-

getrennte Stück des Knochens nach vollendeter Operation wieder an Ort und Stelle.

§. 287. Perinealschnitt zur Freilegung der Prostata und der Samenblasen (Dittel, Zuckerkandl, Kocher). Um die Prostata von unten her zugänglich zu machen und bei Hypertrophie der seitlichen Lappen oder Neubildungen derselben exstirpiren zu können, führt man bei erhöhter Beckenlage des Patienten am Perineum einen nach vorne zu convexen Bogenschnitt, an der rechten Seite beginnend von der Mitte der Distanz zwischen rechtem Tuber ischii und Rectum, nach vorne ziehend bis zur Medianlinie hinter dem durch die Haut fühlbaren Bulbus urethrae und von da wieder nach links und rückwärts abbiegend bis zur Mitte der Distanz zwischen Rectum und linkem Tuber ischii. Nach Spaltung der Haut und der oberflächlichen Fascie dringt der Operateur in die zu beiden Seiten des Rectum befindliche, mit Fettgewebe angefüllte Excavatio ischiorectalis vor und legt stumpf präparirend die untere Fläche des M. levator ani frei; Nervus und Art. haemorrhoidalis extern. werden nach hinten, Nervus und Art. perinealis nach vorne gezogen. Dann trennt er dicht am Bulbus urethrae in querer Richtung die Verbindung zwischen Sphincter ani extern. und M. bulbocavernosus und lässt den Bulbus sammt M. transversus perinei superfic. nach vorne ziehen. Nun folgt die Ablösung der vorderen Rectalwand. Zwischen den Bündeln des M. levator ani befindet sich an der Vorderfläche des Rectum eine Schicht glatter Muskelfasern und vor derselben die parallel zur vorderen Rectalwand nach aufwärts gegen die Plica Douglasii aufsteigende Fascie, welche das Rectum von den vor ihm liegenden Beckenorganen trennt. Diese Fascie spaltet der Operateur an ihrer queren Verbindung mit dem tiefen Blatte der Fascia pelvis über dem Bulbus und zieht sie sammt der vorderen Wand des Rectum nach hinten und aussen. Dadurch legt er den hinteren Umfang des sog. Diaphragma urogenitale, des unteren Verschlusses des Beckens frei: nach unten zu das Ligam. triangulare urethrae, nach oben den unteren breiten Rand des M. transversus perinei profundus, welcher die Pars membranacea urethrae bis zur Prostata bedeckt. Im M. perinei profundus liegen die Cowper'schen Drüsen. Hinter dem Diaphragma stumpf vordringend schiebt der Operateur die nach rückwärts und abwärts in sagittaler Ebene verlaufenden Bündel des M. levator ani nach beiden Seiten aus einander und gelangt auf diese Weise auf die hintere, glatte Fläche der Prostata und weiter oben auf die Samenblasen. Auf diese Weise können Abscesse der Prostata eröffnet und die Perforation nach dem Rectum zu verhütet werden. Sind die seitlichen Lappen der Prostata hypertrophisch, so können sie abgetragen werden, nachdem vorher eine Metallsonde bis in die Pars prostatica eingeführt worden war. Der mittlere Theil derselben, welcher die Harnröhre umgiebt, bleibt erhalten. Auch die Samenblasen sind leicht von diesem Schnitte aus zu exstirpiren; ebenso lässt sich das urethrale Ende des Vas deferens freilegen. Nach vollendeter Operation wird die Wundhöhle drainirt und vereinigt.

XII. Abschnitt.

Die Operationen an den männlichen Geschlechtsorganen.

§. 288. Operation der Phimose. Incision. Sie ist indicirt bei angeborener Enge oder erworbener narbiger oder entzündlicher Verengerung der Präputialöffnung, wenn es sich darum handelt, die erkrankte Glans einer Localbehandlung zugänglich zu machen, und besteht in der Spaltung des äusseren und des inneren Blattes des Präputium und Vernähung der beiden Blätter längs des Spaltes. Ein Assistent hält den Penis und comprimirt das Präputium zwischen Daumen und Zeigefinger jederseits von der Mittellinie. Der Operateur führt eine Hohlsonde durch die Präputialöffnung ein, schiebt sie in der Medianlinie längs des Dorsum glandis bis an die Insertion des inneren Blattes vor und spaltet das Präputium von vorne nach hinten mittelst eines in der Rinne der Hohlsonde mit der Schneide nach aufwärts vorgeschobenen Spitzbistouris. Gewöhnlich ist durch diesen Schnitt nur das äussere Blatt genügend weit incidirt, während das innere zum Theil intact, den hinteren Antheil der Glans bedeckt. Dasselbe wird mit der Scheere vollständig bis an seine Insertion an der Corona glandis gespalten. Dann legt man längs des Spaltrandes, welcher nun die erweiterte Präputialöffnung darstellt, einige feine Knopfnähte durch die beiden Blätter des Präputium und zwar eine in den Winkel in der Medianlinie und je zwei zu beiden Seiten, wobei man darauf achtet, kleine blutende Arterien in die Nähte zu fassen. Roser spaltet das äussere Blatt der Vorhaut und bildet durch eine nach dem Sulcus glandis in zwei Schenkel divergirende Y-förmige Incision des inneren Blattes einen kleinen dreieckigen Lappen mit der Basis nach dem Sulcus zu, welchen er nach rückwärts schlägt und in den Winkel zwischen die Spalträndes des äusseren Blattes einnäht. Bei angeborener Phimose ist das Frenulum nicht selten zu kurz: in diesem Falle durchschneidet man es quer. — Der Verband nach der Phimosenoperation besteht in etwas Jodoformcollodium, welches man auf die Nahtlinie aufträgt, ohne jedoch das ganze Präputium damit zu bepinseln, weil sonst leicht eine Constriction desselben entstehen kann.

Ist in Folge einer Phimose eine Einklemmung der Glans durch den Präputialring (den Uebergang des äusseren Blattes in das innere) entstanden, eine sog. Paraphimose, so muss zunächst die Einklemmung gelöst werden. Zu diesem Zwecke trachtet man eine Hohlsonde unter

den einschnürenden Ring hinter dem ödematösen Präputialwulste einzuschieben und ihn auf derselben zu spalten. Dadurch wird aber nur ein Theil des inneren Blattes incidirt. Wenn es möglich ist reponirt man die Paraphimose jetzt und macht die Operation in der gewöhnlichen Weise. Ist die Reposition wegen der bestehenden Anschwellung nicht ausführbar, so incidirt man das ödematöse innere Blatt vorläufig in der Mittellinie und wartet die Abschwellung ab, die sehr bald einzutreten pflegt.

§. 289. Beschneidung, Circumcision. Man versteht darunter die Abtragung des peripheren Theiles der Vorhaut. Die Operation wird, ausser zu rituellen Zwecken, vorgenommen bei angeborener Verlängerung des Präputium, ferner bei erworbenen Affectionen desselben, welche auf andere Weise schwer oder gar nicht zu heilen sind, wie hartnäckige Geschwüre, Neubildungen, callöse narbige Verdickung, auch wenn dabei keine Phimose besteht, endlich bei Ulcerationen der Glans penis, deren Heilungsdauer durch die Entfernung des Präputium wesentlich verkürzt wird. Die angeborene Phimose ist häufig mit übermässiger Entwicklung des Präputium combinirt, so dass nach der Phimosenoperation sofort die Circumcision ausgeführt wird.

Wird die Circumcision ohne Spaltung des Präputium ausgeführt, so fasst der Operateur den vor der Glans liegenden Theil des Präputium mit Daumen und Zeigefinger, oder zwischen die Branchen einer Klemmzange, zieht ihn nach vorne und schneidet ihn vor der Glans mit dem Messer ab. Wenn das Präputium wie gewöhnlich in der Medianlinie längs des Rückens der Glans gespalten wurde, so fasst der Operateur zunächst den einen, dann den anderen vorderen Zipfel der Schnittränder mit der Hakenpincette, spannt ihn an und trägt mit der Scheere die beiden vorderen äusseren Winkel des gespaltenen Präputium durch einen nach aussen convexen Bogenschnitt ab, so dass von dem äusseren und von dem inneren Blatte gleichviel entfernt wird und das Frenulum erhalten bleibt. Die letzterwähnte Methode ist zweckmässiger, wohl nicht desshalb, weil bei der ersteren die Glans penis angeschnitten werden kann — was bei der rituellen Circumcision allerdings vorkommt — sondern weil man vor der Operation nicht wissen kann, wie das innere Vorhautblatt beschaffen ist, ob es nicht der Glans enge anliegt, in welchem Falle man dann durch den Schnitt nur das äussere Blatt abgetragen hätte. Bei Geschwüren, Neubildungen u. s. w. richtet sich die Schnittführung selbstverständlich nach der Ausdehnung und dem Sitze der Erkrankung. Nach der Abtragung des Präputium werden die Ränder des äusseren und des inneren Blattes durch eine Reihe feiner Knopfnähte vereinigt. Verband und Nachbehandlung wie nach der Incision des Präputium.

§. 290. Ein Nachtheil, welcher der Phimosenoperation, wie sie früher beschrieben wurde, zur Last fällt, ist das Zurückbleiben eines langen, schürzenartig herabhängenden Präputium, welches auch durch die auf die gewöhnliche Weise vorgenommene Circumcision keine sehr elegante Form erhält. Um diese kosmetische Entstellung des Membrum virile zu verhüten und dem Operirten die Gewissheit einer tadellosen Präsentation selbst in puris naturalibus zu verschaffen, kann man nach Hagedorn eine plastische Circumcision in folgender

Weise ausführen: Man bestimmt zunächst an der oberen und an der unteren Fläche des Penis in der Mittellinie die beiden Punkte, entsprechend dem oberen und dem unteren Pole der neuzubildenden Präputialöffnung, welche man als ein schräg von hinten oben nach vorne unten geneigtes Oval betrachten kann. Der obere Pol liegt unmittelbar hinter dem Rande der Glans, der untere an der Stelle, wo das zu reconstruirende Frenulum hinkommen soll. Dann führt man durch die beiden Punkte einen das ganze Präputium umkreisenden Ovalärschnitt, welcher jedoch nur die äussere Haut durchtrennt. Von dem oberen Pole des Ovals incidirt man die Haut in der Medianlinie einige Millimeter nach rückwärts. Nun werden die beiden Blätter des Präputium in der gewöhnlichen Weise auf einer Hohlsonde in der Medianlinie gespalten, bis man die Glans vollkommen freilegen kann, und der Schnitt, jedoch nur in der äusseren Haut, bis zum oberen Polpunkte verlängert; das innere Blatt der Vorhaut wird nur bis in die Nähe des Sulcus coronarius gespalten und an dem oberen Wundwinkel dieses Schnittes bildet man, wie soeben beschrieben wurde, ein Roser'sches dreieckiges Läppchen. Jetzt umschneidet man, während das Präputium stark retrahirt wird, von den Seitenschnitten des Roser'schen Läppchens beginnend, beiderseits in symmetrischer Weise das innere Blatt der Vorhaut bis zum Frenulum herab, ohne die Gefässe des Subcutangewebes zu verletzen: beide Schnitte treffen in der Medianlinie an der Unterfläche des Penis zusammen in einem Winkel, in welchen später der durch den ersten Ovalärschnitt gebildete Winkel des äusseren Blattes eingenäht werden soll. Je näher man bei diesen Schnitten dem Sulcus bleibt, desto mehr wird von der Vorhaut abgetragen; man kann somit auch ganz nach Wunsch des Patienten die Operation so ausführen, dass die Glans späterhin vollkommen frei von jeder Hülle oder mit einem bescheidenen Präputialkragen versehen erscheine. Durch den ersten, die Haut allein durchtrennenden Ovalärschnitt, mit der medianen Verlängerung am oberen Pole und den ihm parallelen, soeben beschriebenen Schnitt durch das innere Blatt des Präputium hat man einen den Penis ringförmig umgebenden Streifen von Gewebe umschnitten, der zum Theile aus Haut, zum Theile aus Schleimhaut besteht und den Ring der ursprünglichen engen Präputialöffnung begreift, und den man nun vom Penis loslöst und abträgt. Nachdem die Blutung sorgfältig, eventuell durch Unterbindung mittelst feiner Catgutfäden gestillt ist, schreitet man zur Naht. Zunächst näht man die Spitze des dreieckigen Roser'schen Läppchens in den oberen Wundwinkel am Pole des Hautschnittes ein, wozu drei Knopfnähte angelegt werden; dann vereinigt man an der Unterseite den vorspringenden Winkel des Hautrandes mit dem einspringenden Winkel des Wundrandes des inneren Blattes, am Frenulum. Dadurch wird das neue Frenulum gebildet. Endlich werden die Wundränder von Haut und Schleimhaut, resp. des äusseren und des inneren Blattes der Vorhaut längs der ganzen Circumferenz des Penis vereinigt. Man näht mit Catgut; als Verband genügt Bestäuben mit Jodoformpulver; über die Nahtlinie legt man einen Jodoformdocht und bindet ihn mittelst der Nahtfäden, die man nicht geknüpft hat, fest.

§. 291. Amputation des Penis. Die Abtragung des Penis ist indicirt bei Neubildungen (Elephantiasis, Carcinom) und bei totaler

Gangrän. Sie geschieht entweder in der Pars pendula oder an der Wurzel mit gleichzeitiger Exstirpation der Corpora cavernosa penis, eventuell auch des Bulbus urethrae. Früher wurde die Amputation der Pars pendula mit Vorliebe mittelst des Ecraseurs oder mit der galvanocaustischen Schneideschlinge ausgeführt, um die Blutung möglichst zu reduciren. Der Nachtheil dieser Operationsmethode ist, dass die Urethra durch die darauffolgende Narbenretraction comprimirt und verengert wird. Unmittelbar nach der Operation darf man absolut nicht an der Wundfläche herummanipuliren, sonst ist die Hämostase illusorisch. Wenn man schon unblutig operiren wollte, so wäre es am Einfachsten eine metallene Sonde von gehöriger Dicke in die Harnröhre einzuführen und auf derselben den Penis mittelst des schwach rothglühenden Thermocauters langsam zu durchtrennen. Gegenwärtig operirt man gewöhnlich mit dem Messer. Der Operateur ergreift den abzutragenden Theil mit Daumen und Zeigefinger der linken Hand, während ein Assistent den Stumpf fest comprimirt, und schneidet ihn von unten nach oben in einem oder zwei Zügen durch; dann fasst er die spritzenden Arterien, gewöhnlich vier (die beiden Aa. dorsales und die Aa. corpor. cavern.) oft aber auch mehr und unterbindet sie; die Blutung aus den Schwellkörpern wird durch Compression oder durch die Naht gestillt. Um das Zurückziehen der Urethra und die Verengerung derselben zu vermeiden, spaltet man dieselbe etwas nach abwärts, zieht sie hervor und vernäht sie mit der äusseren Haut des Penis; drei feine Knopfnähte genügen in der Regel.

Handelt es sich um die Exstirpation des ganzen Penis, so wird zunächst das Scrotum längs der Raphe gespalten, der Penis an seiner Wurzel bogenförmig umschnitten, hierauf werden die Insertionen der Corpora cavernosa penis von den Schenkeln des Schambogens abgelöst, der Bulbus urethrae ringsum frei präparirt und die Harnröhre hinter demselben durchschnitten. Die ziemlich starke Blutung wird theils durch Unterbindung, theils durch Compression gestillt; dann wird die Schleimhaut der Urethra vorgezogen und mit den Hauträndern des hinteren Wundwinkels vernäht. Die beiden Hälften des Scrotum werden ebenfalls durch die Naht vereinigt. Wenn der Schwellkörper der Urethra theilweise erhalten werden kann, so kann man ihn von der unteren Fläche des Penis abpräpariren, die Urethra nach unten zu spalten, und die beiden Spalträndern mit den Hauträndern vernähen, wodurch das Zurückziehen und die Verengerung der Harnröhre mit Sicherheit verhindert wird.

§. 292. Entfernung des Hodens, Castration. Die Exstirpation des Hodens ist indicirt bei Gangrän, bei ausgebreiteter Zerstörung durch tuberculöse oder syphilitische Affectionen, bei gutartigen Neubildungen, welche das Hodenparenchym grösstentheils verdrängt haben und durch ihr Volumen, ihr Gewicht u. s. w. Beschwerden erregen, endlich bei malignen Tumoren, wenn sie noch vollständig entfernbar sind. In neuester Zeit hat Rocum die Castration zur Radicalcur der Prostatahypertrophie vorgeschlagen. Bei Verwundungen des Samenstranges mit Continuitätstrennung desselben wäre wenigstens ein Versuch mit der conservativen Behandlung zu machen. Nicht indicirt ist die Castration bei Traumen des Scrotum, selbst wenn die Haut in

grosser Ausdehnung abgerissen ist und die Hoden vollkommen frei liegen, denn die Vernarbung erfolgt stets durch Heranziehung der umgebenden Haut.

Am zweckmässigsten geschieht die Exstirpation des Hodens nach vorhergehender Freilegung desselben, es sei denn, dass das Scrotum in den Krankheitsprocess mit einbezogen wäre, so dass es zum Theil oder in toto mit entfernt werden muss. Die Freilegung des Hodens ist desshalb nöthig, weil man in vielen Fällen erst durch dieselbe einen genauen Einblick über die Ausdehnung der Erkrankung gewinnt und wenn noch Theile des Hodenparenchyms erhalten sind, statt der totalen die partielle Exstirpation durch Auskratzung der Krankheitsherde vornehmen kann.

Der Operateur steht an der Seite des liegenden Patienten, an welcher operirt werden soll, ein Assistent ihm gegenüber zieht den Penis und die gesunde Hälfte des Scrotum gegen sich zur Seite. Der Operateur fasst die kranke Scrotalhälfte mit der linken Hand, drängt den Hoden nach vorne, so dass die Haut über ihm gespannt ist, und führt mit einem bauchigen Scalpel einen Längsschnitt über die vordere Fläche des Scrotum vom Leistenringe bis an die untere Peripherie. Er durchtrennt sämmtliche den Hoden bedeckende Schichten, zuletzt die Tunica vaginalis, bis derselbe frei zu Tage tritt. Ist die totale Entfernung geboten, so wird der Samenstrang nach aufwärts zu stumpf isolirt, bis einige Centimeter unterhalb der Apertura externa des Leistencanales, dann legt man an dem Samenstrange eine starke Klemmzange an und quetscht ihn mit einer raschen Bewegung zwischen den Branchen zusammen. Ich halte dieses Verfahren für sehr wichtig, weil dadurch am Besten dem Shok vorgebeugt wird, den die Umschnürung des Samenstranges mit einer Ligatur bei nicht ganz tief narkotisirten Patienten hervorzurufen pflegt. In der durch die Zange erzeugten Klemmfurche wird nun der Samenstrang fest unterbunden und unterhalb der Ligatur mittelst des Thermocauters durchtrennt. Jetzt löst man von oben nach unten den Hoden aus, durchschneidet seine Verbindungen mit dem Scrotum und entfernt ihn. Sollte das leere Scrotum allzu voluminös sein, so excidirt man ein Stück davon. Die Wunde wird, nachdem die Blutung gestillt ist, durch eine Reihe von tiefen und oberflächlichen Nähten geschlossen und an der tiefsten Stelle ein kurzes Drain eingelegt. Nachblutungen aus dem Samenstrange sind bei der eben beschriebenen Art des Unterbindens nicht zu befürchten.

Wenn die Bedeckungen des Hodens gleichfalls erkrankt sind, so begrenzt man die zu entfernende Partie durch zwei halbelliptische Schnitte und dringt sofort bis zum Samenstrange vor. Bei malignen Tumoren des Hodens ist nicht selten der Samenstrang eine Strecke weit infiltrirt oder wenigstens verdächtig. In solchen Fällen muss derselbe nach aufwärts zu verfolgt und freigelegt werden; der Leistencanal wird in ganzer Ausdehnung gespalten und, wenn es nothwendig ist, das Peritoneum parietale abgelöst, bis man auf die gesunde Partie des Samenstranges gelangt.

XIII. Abschnitt.

Die Operationen an der Brustdrüse.

§. 293. Man unterscheidet in der Regel die operative Entfernung der ganzen Brustdrüse sammt den sie bedeckenden Weichtheilen, die Amputatio mammae, von der partiellen oder totalen Exstirpation der Drüse mit Erhaltung der Haut; indicirt sind beide Operationen bei Geschwülsten, bei hochgradiger Zerstörung des Drüsengewebes in Folge eiteriger Mastitis, bei Hypertrophie der Mamma und zwar sowohl der Drüse selbst als des subcutanen Binde- und Fettgewebes. Bei malignen Geschwülsten, insbesondere beim Carcinom, soll stets die Amputation der Mamma ausgeführt werden. Behufs partieller oder totaler Exstirpation der Drüse mit Erhaltung der Haut spaltet man gewöhnlich die Tegumente durch einen in radiärer Richtung, also parallel zu den Ausführungsgängen, den Ductus galactophori, verlaufenden, die Warze jedoch nicht berührenden Schnitt bis auf die Drüse, präparirt die Hautränder so weit als nöthig zurück und excidirt dann mit Scheere und Pincette die erkrankte Partie. Ich halte es für zweckmässiger, die Exstirpation von hinten her vorzunehmen, nachdem man vorher die Mamma von der Brustwand abgelöst hat. Zu diesem Zwecke hebt man die Mamma nach aufwärts und führt einen nach unten zu convexen Bogenschnitt längs der unteren Peripherie derselben in der Tiefe der Falte zwischen vorderer Brustwand und Brustdrüse, durchtrennt die Haut und das subcutane Gewebe, schlägt die ganze Drüse sammt ihrem Tegumente in Form eines Lappens mit oberer Basis um und dringt nun von hinten her in das Drüsengewebe ein. Nach vollendeter Exstirpation der Geschwulst oder der ganzen Drüse werden die blutenden Gefässe versorgt, der Lappen wieder nach abwärts geschlagen, die Wunde drainirt, vernäht und gleichmässig comprimirt. Diese Operationsweise hat den Vorzug, dass die Narbe absolut unsichtbar bleibt, was von jungen Patientinnen sehr hoch geschätzt wird.

Die Amputatio mammae wird mittelst zweier gegen einander concaver Bogenschnitte vorgenommen, welche zwischen sich eine elliptische Wundfläche fassen, deren längster Durchmesser in der Regel schräg von aussen oben nach innen unten verläuft. Der Operateur steht an der kranken Seite und fasst die Mamma mit der vollen linken Hand oder wenn die Brustdrüse sehr klein ist, mit der Muzeux'schen Zange, hebt sie in die Höhe und zieht sie zugleich etwas vom Thorax ab. Hierauf

vollführt er mit einem mittelgrossen Amputationsmesser zunächst den unteren, dann den oberen Bogenschnitt durch Haut und Subcutangewebe bis auf die Fascia pectoralis; dann löst er die ganze Drüse sammt der bedeckenden Haut, sie nach aufwärts schlagend, in raschen, flachen Messerzügen von der Fascie los, von unten beginnend und nach aufwärts fortschreitend, um nicht durch das herabfliessende Blut gestört zu werden. Wenn die Drüse zu zwei Drittel von unten her abgelöst ist, schlägt er sie nach abwärts und vollendet die Amputation durch einige Züge von oben nach abwärts. Die Operation muss rasch ausgeführt werden, damit die Patientin nicht zu viel Blut verliert. Die präventive Hämostase wird von dem Assistenten durch Compression der Weichtheile mittelst der aufgelegten Hände besorgt. Sowie die Drüse entfernt ist, bedeckt der Assistent die blutende Wundfläche mit grossen Gazebauschen und comprimirt sie, während der Operateur die spritzenden Gefässe von oben nach unten vorgehend der Reihe nach fasst und unterbindet oder torquirt. Hat die Neubildung bereits auf die Muskeln übergegriffen, so müssen auch diese bis auf die Rippen exstirpirt werden; auf alle Fälle soll man aber die Fascia pectoralis und das lockere Bindegewebe unter derselben mit fortnehmen, weil in demselben häufig kleinste Geschwulstherde enthalten sind.

§. 294. Ebenso ist es bei malignen Geschwülsten der Mamma stets angezeigt, der Amputation die typische Ausräumung der Achselhöhle folgen zu lassen, um den Blut- und Lymphgefässstrang, der von der Mamma zur Achselhöhle zieht und die von Aussen nicht fühlbaren Lymphdrüsen zu entfernen. Man ist zuweilen überrascht, nach Freilegung der Achselhöhle eine Menge vergrösserter Drüsen zu finden, von deren Existenz man nach der Palpation von Aussen her keine Ahnung gehabt hatte. Nach vorläufiger Bedeckung der Wundfläche an Stelle der Mamma mit aseptischer Gaze führt man von dem oberen äusseren Winkel derselben einen längs des unteren Randes des Musc. pectoralis major verlaufenden, schräg nach aussen und oben gerichteten Schnitt bis an die Insertion des Muskels am Oberarme. Die Fascia axillaris wird in ganzer Ausdehnung gespalten, das lockere Zell- und Fettgewebe unter derselben stumpf getrennt, und zunächst das Gefäss- und Nervenbündel der Achselhöhle freigelegt, um gegen eine zufällige Verletzung gesichert zu sein. Dann löst man mit den Fingern grabend den ganzen Inhalt der Achselhöhle, Lymphdrüsen, Fett- und Zellgewebe von oben nach unten im Zusammenhange von den Muskeln los, unterbindet die zu durchschneidenden Gefässe vorher und entfernt Alles, so dass die Achselhöhle vollkommen leer erscheint und nur das Gefäss- und Nervenbündel in derselben zu Tage liegt. Nicht selten muss dabei die Vena axillaris eine Strecke weit resecirt werden.

Nachdem die Blutung gestillt ist, wird die Wundhöhle an ihrem tiefsten Punkte durch eine Incision drainirt und dann die Hautränder in ganzer Ausdehnung vernäht. Der Substanzverlust an Stelle der Mamma lässt sich häufig nicht vollständig mit Haut bedecken. In solchen Fällen kann man das Fehlende sofort durch Transplantation von Thiersch'schen Epidermislappen ersetzen. Die Wundhöhle überlässt man der Heilung unter dem feuchten Blutschorfe (Schede).

XIV. Abschnitt.

Die plastischen Operationen an der Haut und an den Schleimhäuten.

§. 295. Man versteht im Allgemeinen unter Plastik (Autoplastik) den Ersatz eines angeborenen oder erworbenen Substanzverlustes eines Körpertheiles durch Ausfüllung desselben mit gleichartigem oder gleichwerthigem lebenden Gewebe. Wird derselbe gedeckt durch todte organische oder unorganische Fremdkörper, so nennt man das Heteroplastik oder Implantation. Die Autoplastik kann vorgenommen werden entweder durch Uebertragung gänzlich vom Körper abgetrennter Gewebsstücke (Transplantation, Greffe), seien sie dem Individuum selbst oder einem fremden menschlichen Organismus oder auch einem Thiere entnommen, oder durch Gewebe, welches mit dem Körper in lebendiger Verbindung bleibt (Plastik im engeren Sinne). Beide Arten der Autoplastik können an den verschiedensten Organen vorgenommen werden; am Häufigsten jedoch und practisch am Wichtigsten sind dieselben an der Haut und an den Schleimhäuten, dann am Perioste und am Knochen. Wir beschäftigen uns hier nur mit den erstgenannten und zwar mit den Plastiken im engeren Sinne. Die Gesammtheit der Eingriffe, welche nothwendig sind zum Ersatze eines Substanzverlustes durch normale Haut oder Schleimhaut, repräsentirt eine plastische Operation.

§. 296. Sehr häufig wird unmittelbar vor der Plastik durch Exstirpation einer pathologisch veränderten Partie der Substanzverlust erst erzeugt, welcher gedeckt werden soll. Damit die zur Deckung verwendete Haut oder Schleimhaut in lebendiger Verbindung mit dem Organismus bleibe, muss eine genügende Blutcirculation in derselben gesichert sein, ausserdem muss dieselbe so weit verschiebbar gemacht werden, dass sie an die Stelle des zu deckenden Substanzverlustes gebracht werden kann, ohne in ihrer Circulation Schaden zu erleiden. Die Art und Weise, wie man diese beiden Postulate erfüllt, bedingen die Methode der plastischen Operation. Desshalb kann man die blosse Vereinigung der beiden Ränder eines Substanzverlustes noch keine Plastik nennen; wenn aber die Hautränder von ihrer Basis abpräparirt

werden, um vereinigt werden zu können, so ist diess die einfachste plastische Operation.

Man unterscheidet die Plastik durch Verziehung und die Plastik durch Lappenbildung. Erstere besteht darin, dass man die Hautränder des Substanzverlustes so weit beweglich macht, dass sie die Lücke ausfüllen, ohne dass an einer anderen Stelle ein neuer Substanzverlust entstünde. Die Deckung geschieht also einfach durch Dehnung der umgebenden Haut. Unter Plastik durch Lappenbildung versteht man den Ersatz eines Substanzverlustes durch Uebertragung eines zum grössten Theile aus seiner Verbindung gelösten und verschobenen Hautstückes, des Lappens. Die Plastik durch Lappenbildung ist im Grunde genommen nichts anderes, als die Verlegung des Substanzverlustes an eine andere Stelle, indem man in die ursprüngliche Lücke ein Stück Haut einsetzt, wodurch nun dort, wo die Haut (der Lappen) entnommen worden war, ein neuer Substanzverlust entsteht. A priori sollte man glauben, dass dadurch Nichts gewonnen wird. Diess ist jedoch nicht richtig: man verlegt den Substanzverlust an einen Ort, wo er entweder durch Verziehung gedeckt oder wenigstens verkleinert werden kann, oder wo es überhaupt von keiner Bedeutung ist, dass er durch Granulations- und Narbenbildung heilt. Die Ernährungsbrücke, durch welche der Lappen mit der Umgebung zusammenhängt, nennt man die Basis oder den Stiel des Lappens. Es giebt Lappen mit einem und solche mit zwei Stielen (sog. Brückenlappen). Um den Lappen in den Substanzverlust einsetzen zu können, muss derselbe häufig an seinem Stiele mit der Längsaxe nach rechts oder links gedreht werden, seltener wird er so torquirt oder umgeschlagen, dass die untere wunde Fläche nach oben sieht.

§. 297. Plastik durch Verziehung. Sie eignet sich der Natur der Sache nach nur für Substanzverluste von geringer Ausdehnung, deren Ränder sehr dehnbar und verschiebbar sind. Um die Deckung leichter bewerkstelligen zu können, sucht man den Substanzverlusten möglichst einfache und regelmässige Formen (Ellipse, Dreieck, Viereck) zu geben. Die Hautränder werden dadurch verziehbar gemacht, dass man sie von ihrer Unterlage lospräparirt und ausserdem nach Bedarf in einiger Entfernung von denselben Schnitte durch die Haut anbringt, welche zur Entspannung derselben dienen. Diess geschieht, indem man entweder einige Centimeter nach auswärts von den Wundrändern die Haut parallel zu denselben spaltet (z. B. bei einem elliptischen Substanzverluste) oder die Ränder des Substanzverlustes durch eine lineare, bis auf die oberflächliche Fascie dringende Incision verlängert. Dieselbe braucht nicht nothwendiger Weise eine Verlängerung in derselben Richtung zu sein: man wählt vielmehr jene Richtung, welche mit der Spannungsrichtung der Haut einen rechten Winkel bildet. Die Spannungsrichtung aber ist gegeben durch den vorherrschenden Verlauf der Bindegewebsbündel in der Haut, welche nach dem Langer'schen Gesetze für jede Stelle der Körperoberfläche eine typische ist. Man führt also den Entspannungsschnitt senkrecht auf jene Richtung, in welcher die Haut sich am Leichtesten verziehen lässt. Nicht selten ist ein Bogenschnitt am Zweckmässigsten.

Hat man einen Substanzverlust von der Form eines gleich-

schenkeligen Dreieckes durch Verziehung zu decken, so führt man einen Schnitt in der Verlängerung der Basis des Dreieckes nach der einen Seite, eben so lang als der Wundrand ist, präparirt die Haut von ihrer Unterlage los und verschiebt sie so weit, bis die beiden Seiten des Dreieckes sich berühren und kein Substanzverlust zurückbleibt. Dann werden die Hauträndern vernäht. Bei grösseren dreieckigen Defecten verlängert man die Basis des Dreieckes nach beiden Seiten und vereinigt die Ränder in Form eines ⊥. Oder man führt von der Basis einen Bogenschnitt um den Scheitel des Dreieckes als Centrum.

Bei grösseren Substanzverlusten combinirt man die Entspannungsschnitte in der Verlängerung einer Seite des Wundrandes mit denen parallel zum Wundrande. So z. B. zur Deckung eines grösseren gleichschenkelig-dreieckigen Substanzverlustes führt man einen Schnitt eben so lange wie die Basis des Dreieckes in gerader Linie nach beiden Seiten hin und von den Endpunkten dieser beiden Schnitte je einen parallel zur einen und zur anderen Seite des Dreieckes. Hiedurch werden zwei rhombische Hautstücke umschrieben, die man von ihrer Unterlage ablöst und in der Mittellinie, d. h. entsprechend der vom Scheitel zur Grundlinie des Dreieckes gezogenen Senkrechten vereinigt. Diese Methode bildet den Uebergang zu den Lappenplastiken. Sehr sinnreich ist die von Burow angegebene Methode der gleichschenkeligen Dreiecke: sie wird jedoch kaum mehr angewendet, weil sie unnöthig viel Materiale in Anspruch nimmt. Rechteckige Substanzverluste deckt man durch Schnitte in der Verlängerung der beiden langen Seiten des Rechteckes, nach rechts und links, und Vereinigung der Hauträndern in Form eines ⊥.

§. 298. Plastik durch Lappenbildung. Im Allgemeinen bedient man sich zur Deckung von grösseren Substanzverlusten viel lieber der Lappenplastik, welche eine weitaus grössere Freiheit des Handelns gestattet. Es ist nicht nothwendig, dass der Substanzverlust eine regelmässige Form habe und durch gerade Linien begrenzt werde. — Die Operation beginnt damit, dass der Substanzverlust, wenn er nicht unmittelbar vorher durch Excision einer Haut- oder Schleimhautpartie gebildet worden war, angefrischt wird, d. h. die Ränder desselben werden durch senkrecht auf die Körperoberfläche geführte Schnitte so weit abgetragen, dass eine von normalen Haut- oder Schleimhautdurchschnitten begrenzte Wundfläche entsteht. Diese Fläche wird nun gedeckt durch ein aus der gesunden Haut- oder Schleimhaut ausgeschnittenes Stück, den Lappen.

Der Anfänger thut gut daran, alle Lappenplastiken mit Hülfe von Modellen auszuführen. Als Stoff zu denselben dient ein Stück Makintosh (sog. Billrothbattist), aus welchem man genau die Grösse und Form des Substanzverlustes ausschneidet. Eine sehr einfache Weise, diess zu thun, besteht darin, dass man den Billrothbattist auf die Wundfläche auflegt und längs der durchscheinenden Ränder derselben mit dem Thermocauter nachfährt. Nachdem man auf diese Art die Contouren des Substanzverlustes auf das impermeable Zeug übertragen hat, schneidet man danach mit der Scheere das Modell des Lappens aus, wobei darauf zu achten ist, dass dasselbe stets etwa um ein Drittel grösser sein muss als der Substanzverlust, weil sich die Haut beim Abpräpariren

von ihrer Unterlage stark retrahirt. Dieses Modell legt man nun auf jene Stelle, von welcher der Lappen genommen werden soll. Die Haut des Lappens muss gesund, möglichst verschiebbar und gut vascularisirt sein, sie soll nicht zu viel Panniculus adiposus enthalten, aber auch andererseits nicht zu dünn sein. Ferner muss es möglich sein, sie mittelst eines Stieles mit der Umgebung in Zusammenhange zu lassen und sie dabei bis auf den Substanzverlust heranzuziehen. Endlich muss die Stelle, von welcher man den Lappen nimmt, eine solche sein, dass eine Narbenbildung daselbst keine functionellen oder kosmetischen Störungen veranlasst. Die Wahl des Lappens nach diesen Principien ist nicht immer leicht; sie erfordert grosse Uebung und Erfahrung, eben so wie die Beurtheilung des nach der Plastik zu erwartenden kosmetischen und functionellen Resultates. Es ist angezeigt, bei allen Plastiken mit grossen Lappen zu operiren; sie erhalten sich viel besser als kleine und gestatten mehr Freiheit in der Durchführung der Operation. In der Regel gelingt es, den Lappen aus der unmittelbaren Nähe des Substanzverlustes zu entnehmen: dabei verlegt man den Stiel des Lappens gegen jene Seite, von welcher die Arterien kommen. Je besser vascularisirt der Lappen ist, desto schmaler braucht sein Stiel zu sein. Dabei muss jedoch eine allzustarke Torsion des letzteren vermieden werden.

§. 299. Man zeichnet längs des auf die Haut aufgelegten Modelles die Contouren des Lappens mit dem Scalpel auf, dann entfernt man das Modell, umschneidet den Lappen bis auf die Hautbrücke, welche den Stiel darstellt und präparirt ihn von seiner Unterlage ab, wobei das gesammte subcutane Gewebe mit der Haut in Verbindung bleiben muss: der Stiel wird zuletzt von seiner Unterlage abgelöst, so weit als nothwendig, um den Lappen in den Substanzverlust einpassen zu können. Die Blutung wird durch Unterbindung oder Torsion sorgfältig gestillt und wenn diess geschehen ist, der Lappen mit möglichster Schonung, ohne ihn zu dehnen oder zu drücken, an Ort und Stelle gebracht und mit einer Reihe von Knopfnähten mit den Rändern des Substanzverlustes vereinigt. Dann sucht man den Defect, welcher durch Ausschneiden des Lappens entstanden war, möglichst zu verkleinern oder auch ganz zu decken. Diess geschieht durch Verschiebung seiner Ränder und durch Annäherung derselben durch Nähte, wobei jedoch jede Circulationsstörung im Lappen vermieden werden muss. Gewöhnlich bleibt ein Theil des Defectes unbedeckt: diesen lässt man durch Granulation heilen oder man schliesst ihn, sobald er gut granulirt, durch Transplantation von Epidermislappen nach Thiersch.

Die Nachbehandlung nach einer gewöhnlichen Lappenplastik besteht darin, dass man einen aseptischen Compressivverband anlegt.

§. 300. In manchen Fällen, wenn es sich um die Deckung sehr grosser Substanzverluste handelt, ist es angezeigt, sog. Brückenlappen, d. h. Lappen mit zwei Stielen zu verwenden und die Plastik in mehreren Sitzungen vorzunehmen. Man führt zunächst zwei parallele Incisionen, welche eine hinreichend breite und lange Hautpartie begrenzen und präparirt dieselbe von ihrer Unterlage ab, so dass sie nach beiden Seiten mit der Umgebung in Verbindung bleibt. Unter den so abge-

lösten Brückenlappen schiebt man ein Stück Protective silk oder Guttaperchapapier ein, damit er nicht wieder anheilen kann, applicirt darüber einen Verband und wartet einige Tage bis die Wundfläche granulirt. Dann erst durchschneidet man den einen der beiden Stiele und implantirt den Lappen, nachdem man ihn angefrischt hat, in den Substanzverlust.

Ist in der unmittelbaren Nähe des Defectes keine verwendbare Haut vorhanden, so muss dieselbe von einem entfernten Orte genommen werden, von einem Körpertheile, den man an den Substanzverlust heranbringen und in Contact mit ihm erhalten kann, also z. B. die obere Extremität, wenn es sich um einen Substanzverlust des Gesichtes handelt u. s. w. Diese Methode der Plastik (die sog. italienische) wird gegenwärtig sehr häufig und mit bestem Erfolge angewendet, namentlich um Substanzverluste an den Extremitäten durch Lappen vom Stamme zu decken. Uebrigens kann man den zu überpflanzenden Lappen in Etappen, durch allmälige Uebertragung von einem Orte zum andern nahezu überall hinbringen, wo man ihn braucht.

Es ist unmöglich in alle Details der Autoplastik an dieser Stelle einzugehen; ich muss mich damit begnügen, die häufigsten typischen plastischen Operationen anzuführen.

Plastische Operationen, die im Gesichte vorgenommen werden.

Plastische Operationen an den Lippen.

§. 301. Ersatz der Lippe. Cheiloplastik. Die häufigste Veranlassung zu diesen Operationen geben Neubildungen und Narben

Fig. 44. Plastik der Unterlippe nach Dieffenbach.

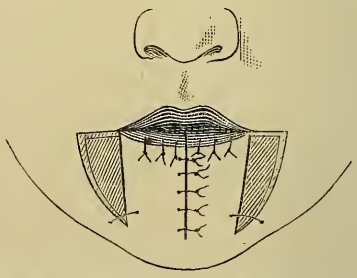

Fig. 45. Vereinigung der Lappen mit Vorziehung der Schleimhaut zur Bildung des Lippenrothes.

des rothen Lippenrandes, die sich mehr oder weniger weit in die Substanz der Lippe, auf die Haut und auf die Schleimhaut erstrecken. Gewöhnlich ist die Unterlippe erkrankt, viel seltener die Oberlippe (z. B. benarbte Substanzverluste nach Noma). Die Plastik wird in der Regel unmittelbar nach der Exstirpation vorgenommen, das Material aus der unmittelbaren Nähe gewählt.

§. 302. 1. Cheiloplastik an der Unterlippe. Kleinen Defecten an der Unterlippe giebt man die Form eines spitzwinkeligen Dreieckes, mit dem Scheitel nach unten gekehrt, und vernäht die Ränder

ohne weiteres. Bei grösseren Defecten wählt man die Form eines länglichen Viereckes, dann führt man in der Verlängerung des unteren Randes zwei dem oberen Rande der Unterlippe parallele Schnitte nach links und rechts und vereinigt die Wundränder in senkrechter und wagerechter Richtung in Form eines ⊥. Zum Ersatze der ganzen Unterlippe (totale Cheiloplastik) ist es unumgänglich nothwendig, einen Lappen zu haben, der an der hinteren Fläche ganz mit Schleimhaut bekleidet ist, sonst schrumpft die neue Lippe sofort zusammen und ihr freier Rand rollt sich ein und verwächst mit dem Kiefer. Nach Dieffenbach (vergl. pag. 338, Fig. 44 u. 45) giebt man dem Defecte die Form eines gleichseitigen Dreieckes, dessen Spitze bis unterhalb des Kinns reicht; dann führt man zwei horizontale Schnitte nach aussen von beiden Wundwinkeln durch die ganze Dicke der Wange sammt Schleimhaut und von den Endpunkten derselben zwei schräge, den Seitenrändern des Dreieckes parallele Schnitte nach abwärts. Dadurch entstehen zwei rhombische Lappen mit unterer Basis, die vom Kiefer abgelöst, medialwärts gedreht und in der Medianlinie vereinigt werden. Längs des oberen Randes der neuen Lippe wird das Lippenroth gebildet, indem man die Schleimhaut etwas abpräparirt, sie hervorzieht und mit dem Rande der äusseren Haut vernäht. Die secundären seitlichen Defecte, welche in die Mundhöhle führen, werden verkleinert und dann der Granulation überlassen.

Das beste Resultat giebt die Modification des eben beschriebenen Verfahrens nach Jäsche-Trendelenburg. Statt der beiden, die rhombischen Lappen umgrenzenden Schnitte führt man von den beiden Endpunkten des oberen Randes des Defectes, also von beiden Mundwinkeln je einen zunächst nach aussen etwas oberhalb des Niveaus der Mundwinkel ziehenden, dann stark nach abwärts verlaufenden, nach aussen und oben convexen Bogenschnitt bis an den Kieferrand, den er medialwärts von der Art. maxillaris ext. erreicht. Der dadurch umschriebene Lappen hat ungefähr die Form des Dieffenbach'schen, doch sind seine Winkel abgerundet. In der Verlängerung des oberen Randes der Unterlippe wird die Schleimhaut etwas höher durchschnitten als die äussere Haut, und der dadurch gewonnene Schleimhautrand zur Bildung des rothen Lippensaumes benützt. Die Umschlagsfalte der Wangenschleimhaut auf das Zahnfleisch soll nicht vollständig durchschnitten werden.

Bei grossen rechteckigen Defecten der Unterlippe kann man zwei länglich viereckige Lappen mit unterem Stiele aus den Seitentheilen der Oberlippe und der Wangen entnehmen und sie, um 90° gedreht, in der Mittellinie vereinigen (v. Bruns).

§. 303. Nach Exstirpation von Unterlippencarcinomen durch einen nach unten zu convexen Bogenschnitt schneidet man einen länglichen, abgerundeten Lappen aus der Kinn- und Unterkinngegend, dessen breiter Stiel nach aussen oben neben dem Defecte liegt (v. Langenbeck, vergl. pag. 340, Fig. 46 u. 47). Zwischen ihm und dem unteren Rande des Defectes bleibt ein spitzwinkeliger Hautlappen, ein sog. Sporn, stehen, den man etwas beweglich machen kann, und der, nachdem der Lappen nach aufwärts geschlagen wurde, dazu dient, ihn zu stützen und vor dem Herabsinken zu bewahren. Das Verfahren hat den grossen Nachtheil, dass die neue Lippe nicht mit Schleimhaut bekleidet

ist, wenn man auch allenfalls nach der später zu beschreibenden Methode den rothen Lippensaum von der Oberlippe aus transplantiren kann.

Auch aus der Oberlippe lassen sich Substanzverluste der Unterlippe ersetzen (Dieffenbach). Bei dreieckigen, mit der Spitze nach abwärts gekehrten Defecten, die etwa $^3/_4$ der Unterlippe bis zu einem Mundwinkel umfassen, ist folgendes Verfahren von Estlander anwendbar: von dem betreffenden Mundwinkel wird ein Schnitt nach oben durch die ganze Dicke der Wange bis in die Gegend des Foramen infraorbitale geführt und von dem Endpunkte desselben ein zweiter nach abwärts im spitzen Winkel, ebenfalls durch Wange und Oberlippe bis in die Nähe des Lippenrothes, dicht neben dem Philtrum. Der so umschnittene dreieckige Lappen hängt an der Oberlippe nur durch die schmale Substanzbrücke des Lippensaumes, welche jedoch die Arter. coronaria enthält. Er wird nach abwärts gedreht und in den Substanzverlust eingenäht, der secundäre Defect an der Oberlippe linear vereinigt. Das kosmetische Resultat wird dadurch gestört, dass der Mundwinkel an der operirten Seite sehr nach einwärts gerückt wird

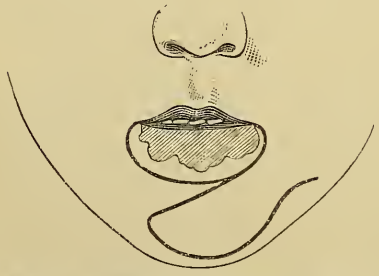

Fig. 46. Ersatz der Unterlippe durch einen Lappen mit äusserem oberen Stiele nach v. Langenbeck.

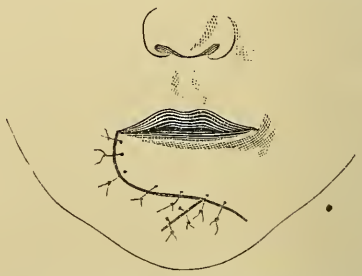

Fig. 47. Resultat der Lappenplastik nach v. Langenbeck.

und der Mund daher schief erscheint. Es müsste demnach in der Folge der neue Mundwinkel nach aussen gespalten und die Schleimhaut vorgenäht werden, doch darf diese Correctur erst ein paar Monate nach der ersten Operation vorgenommen werden, wenn man nicht riskiren will, dass der Lappen abstirbt.

§. 304. Unter dem Namen Stomatopoiesis oder Stomatoplastik (Dieffenbach) versteht man die Wiederherstellung der Mundspalte nach narbiger Verengerung des Mundes bei erhaltener Schleimhaut. Man schneidet von jeder Seite der lochförmigen Mundöffnung die Haut sammt der Schleimhaut durch bis an die Punkte, wo die künftigen Mundwinkel hinkommen sollen. Dann löst man die Schleimhaut etwas ab, trägt von den Hauträndern so viel ab, dass man die Schleimhaut hervorziehen und sie mit derselben umsäumen kann und hindert so die Verwachsung an den Mundwinkeln. Daselbst muss die Umsäumung besonders genau gemacht werden.

§. 305. Nicht selten fehlt das Lippenroth an der Unterlippe eine grössere Strecke weit: man führt dann vom Substanzverluste an einen Schnitt parallel zum Lippenrande, durch die ganze Dicke der

Lippe, der das Lippenroth in Form eines länglichen bis zum Mundwinkel oder noch darüber hinaus reichenden Lappens loslöst. Die Spitze desselben wird an das Ende des Substanzverlustes angeheftet, dort bis wohin das Lippenroth erhalten war. Die weiteren Nähte werden so angelegt, dass der ganze Substanzverlust des Lippenrothes durch Dehnung des Lappens bedeckt wird. Es kann sein, dass die neugebildete Unterlippe überhaupt keinen Schleimhautsaum hat. In solchen Fällen wird das Roth der Oberlippe dazu verwendet, um die ganze Circumferenz des Mundes mit einem rothen Lippensaume einzufassen (v. Langenbeck). Diess ist bei der ausserordentlichen Dehnbarkeit dieses Gewebes wohl ausführbar. Man schneidet etwas lateralwärts von der Mitte der Oberlippe, nahe an der Grenze des Lippenrothes durch die ganze Dicke der Oberlippe durch und führt den Schnitt parallel zum Lippenrande lateralwärts bis an den Mundwinkel, d. h. also bis an das Ende des rothen Lippensaumes; dasselbe macht man auf der anderen Seite der Medianlinie, so dass der rothe Lippensaum der Oberlippe abpräparirt ist, in Form zweier schmaler Lappen, die in der Mittellinie, in der Gegend des Philtrum, mit einander und mit der Oberlippe zusammenhängen. Diese beiden Lappen zieht man nun gegen die Mittellinie der neugebildeten Unterlippe und vernäht sie daselbst mit dieser und unter einander, so dass sie einen Ring innerhalb der Wundränder der Lippe bilden. Dann werden die Lappen an den beiden Mundwinkeln angenäht und zum Schluss auch die dazwischen liegenden Wundränder vereinigt. Die neue mit Lippenroth eingefasste Oeffnung ist Anfangs rund und sehr eng, mit der Zeit bessert sich aber das Resultat. Der Hauptnachtheil der Methode ist der, dass die Mitte der Unterlippe gerade den schmälsten Theil des rothen Lippensaumes erhält, während das normale Lippenroth daselbst am Breitesten ist. Sehr wichtig ist es, an der Insertion beider Lappen einen hinreichend breiten Stiel zu erhalten, weil die Lappen bei starker Spannung leicht absterben.

§. 306. 2. Cheiloplastik an der Oberlippe. Am Zweckmässigsten ist die Lappenbildung aus der Wangenhaut, wenn die ganze Oberlippe ersetzt werden soll. Man giebt dem Defecte die Gestalt eines Trapezes, mit der Basis nach unten, und wählt einen einfachen oder doppelten viereckigen Lappen, dessen Stiel schräg nach aussen unten gerichtet ist, an einer oder an beiden Seiten des Substanzverlustes (v. Bruns). Längs des freien Randes werden die Lappen mit Schleimhaut umsäumt, um das Lippenroth zu bilden. Weniger practisch ist das Verfahren von Sédillot: zwei senkrecht stehende, seitliche, viereckige Lappen mit der Basis direct nach oben. Soll der Mundwinkel ersetzt werden, so wählt man einen schräg liegenden Lappen mit oberer Basis aus der Wange. Für kleinere trapezförmige Defecte des Mittelstückes passt auch die Dieffenbach'sche Methode der Verschiebung. Man führt von den beiden oberen Winkeln des Defectes je einen den Nasenflügel umkreisenden Wellenschnitt, löst die Wangen beiderseits vom Knochen ab und zieht die beiden Seitentheile so nach abwärts, dass die seitlichen Ränder des alten Defectes den Rand der neuen Oberlippe bilden, während die unteren Abschnitte der stark gedehnten Wundränder in senkrechter Richtung in der Medianlinie vereinigt und die oberen wieder an die Nasenflügel angenäht werden.

Bei kleineren keilförmigen Defecten kann man einen Lappen aus der Unterlippe, nach der früher erwähnten Methode von Estlander, überpflanzen.

Es giebt Fälle, wo es sich darum handelt, einen Theil der Unterlippe, der Wange und der Oberlippe gleichzeitig zu ersetzen: dazu braucht man einen grossen Lappen mit oberem Stiele, den man von der Seite des Halses nimmt und nach oben dreht. Den dadurch entstehenden Substanzverlust verkleinert man durch Verziehung der Wundränder und deckt die noch übrige Fläche, wenn sie granulirt, durch Epidermistransplantation nach Thiersch. Doch hat die Operation den Nachtheil, dass der Lappen nach innen zu keinen Schleimhautüberzug besitzt.

§. 307. Die wichtigsten plastischen Operationen an der Oberlippe betreffen die Hasenscharte, bezw. den Wolfsrachen.

Die Hasenscharte ist eine congenitale Hemmungsbildung, entstanden dadurch, dass die normale Verschmelzung der Oberkieferfortsätze mit dem Stirnfortsatze und der Oberkieferfortsätze unter einander nicht zu Stande gekommen ist. Das Gesicht bildet sich beim Embryo in der Umgebung der sog. Mundbucht, welche nach unten zu durch einen queren Wulst, den ersten Kiemenbogen, abgeschlossen wird. Derselbe enthält die Anlage des Unterkiefers, der Zunge und des Bodens der Mundhöhle. Zu beiden Seiten der Mundbucht wachsen zwei Fortsätze hervor, die sog. Oberkieferfortsätze, zwischen welche sich vom Kopfende des Embryo her der sog. Stirnfortsatz einschiebt. Die seitlichen Oberkieferfortsätze bilden später die Wangen, die Seitentheile der Oberlippe, die beiden Oberkiefer und die beiden Hälften des weichen Gaumens; aus dem Stirnfortsatze entstehen: die äussere Nase, das Philtrum der Oberlippe, die Ossa intermaxillaria, der Vomer, das Septum cartilagineum und das Siebbein. Dadurch, dass die Oberkieferfortsätze mit dem Stirnfortsatze und durch ihre Gaumenplatten mit einander verschmelzen, entsteht das Gesichtsskelet, die Oberlippe, der harte und der weiche Gaumen, und die Mundhöhle wird zugleich von der Nasenhöhle abgegrenzt. Bleibt im Gegentheile die Verwachsung aus, so resultiren daraus verschiedenartige Spaltbildungen, welche entweder nur die Weichtheile oder gleichzeitig auch das Skelet des Gesichtes betreffen. Uns beschäftigen hier nur die Spaltbildungen im Bereiche des Stirnfortsatzes, von welchen folgende Formen zu unterscheiden sind: 1. Spaltung der Oberlippe, und zwar partiell oder total, zwischen dem Philtrum und der lateralen Partie der Oberlippe; der Spalt kann entweder einseitig oder doppelseitig sein (Hasenscharte, partiell oder total, einseitig oder doppelseitig), 2. Spaltung des Alveolarfortsatzes, ein- oder doppelseitig, 3. Spaltung des harten Gaumens, ein- oder doppelseitig, 4. Spaltung des weichen Gaumens und der Uvula, stets median. Die genannten Spaltbildungen können isolirt vorkommen, oder sie können mit einander combinirt sein; die Combination von Hasenscharte mit Spaltung des Alveolarfortsatzes und des Gaumens nennt man Wolfsrachen.

Die einseitige Hasenscharte zeigt alle Uebergänge von einer einfachen verticalen Einziehung am unteren Rande des Lippenrothes lateral vom Philtrum bis zu einem bis in das Nasenloch reichenden Spalte, welcher stets an beiden Seiten von Lippenroth begrenzt ist. Die Ränder dieses Spaltes sind nach unten zu abgerundet, und klaffen in Folge des Muskelzuges (namentlich der laterale Schenkel) um so weiter aus einander, je weiter er sich nach aufwärts erstreckt; bei totaler Spaltung bis in das Nasenloch, namentlich wenn auch der Alveolarfortsatz gespalten ist, erscheint der betreffende Nasenflügel stark abgeflacht und 3—4 Mal so breit als im Normalzustande, dadurch dass seine Insertion beträchtlich nach aussen dislocirt ist.

Die doppelte Hasenscharte zeigt dieselben Grade wie die einfache: die beiden Spalten, rechts und links vom Philtrum, sind in der

Regel etwas verschieden: beide sind jedoch mit Lippenroth eingesäumt und das Mittelstück, das Philtrum der Oberlippe, trägt ebenfalls ein Stück von demselben. Das Philtrum stellt einen länglich viereckigen, dreieckigen oder elliptischen Lappen vor, dessen untere Grenze nicht ganz bis zum Niveau der beiden lateralen Partien der Oberlippe nach abwärts reicht.

Die Combination der Hasenscharte mit Spaltbildung am Knochen kommt ein- oder doppelseitig vor und es kann sich zu ihr die ebenfalls ein- oder doppelseitige Spaltung des harten Gaumens und die mediane Spaltung des Velum gesellen. Bei einseitigem Knochenspalte steht das Mittelstück, der sog. Zwischenkiefer, schräg, in Folge abnorm starken Wachsthums des Vomer; noch grösser ist aber die Difformität bei doppelseitiger Knochenspalte, weil dann der Zwischenkiefer durch den abnorm wachsenden Vomer ganz nach vorne geschoben wird und 2—3 cm weit über das Niveau der Alveolarfortsätze der beiden seitlichen Theile des Oberkiefers hervorragt. Zugleich ist in solchen Fällen das Septum narium cartilagineum sehr verkümmert, so dass der Zwischenkiefer sammt dem Philtrum der Oberlippe an der Nasenspitze nach vorne zu herauswächst (als sog. Bürzel) und mit den beiden Seitentheilen der Oberlippe und des Oberkiefers nicht nur nicht mehr in derselben verticalen Ebene, sondern überhaupt nicht mehr in einer verticalen, sondern in einer horizontalen, oder wenigstens schrägen Ebene liegt, mit der Hautfläche nach aufwärts, mit der Schleimhautfläche nach abwärts gekehrt. Im Profile gesehen erscheint der Bürzel dicht unterhalb der abgeflachten Nasenspitze als unförmlicher Klumpen, aus welchem bei älteren Kindern die Schneidezähne nach vorne zu herauswachsen. Nach hinten zu setzt sich die Spalte zwischen den beiden Oberkieferhälften in eine gewöhnlich mehrere Centimeter breite Spalte des harten Gaumens fort, ober welcher man den in der Medianebene sagittal verlaufenden unteren Rand des Vomer sieht und verbreitert sich zu dem von zeltförmig aus einander gehenden Rändern (den beiden Hälften des Velum) begrenzten Spalte des weichen Gaumens. Nach abwärts zu endet jeder der beiden Schleimhauträuder in ein schmales Läppchen, die gespaltene Uvula.

Die angeborenen Spaltbildungen an der Oberlippe sind kosmetisch sehr entstellend, die Gaumenspalten haben einen ungünstigen Einfluss auf die Ernährung der Neugeborenen, weil sie das Säugen unmöglich machen und daher die künstliche Ernährung erfordern; später bedingen sie die bekannte unverständliche Sprache. Es ist desshalb die operative Beseitigung dieser Anomalien dringend geboten — die Frage ist nur, wann man operiren soll. In dieser Beziehung sind die Anschauungen der Chirurgen verschieden: ein Theil ist geneigt, diess möglichst frühzeitig zu thun, und zwar die Hasenscharte bald nach der Geburt, die Gaumenspalten im 2.—3. Lebensjahre zu operiren, — ein anderer Theil stimmt dafür, die Hasenscharten zwischen dem 3.—6. Monate, die Gaumenspalten aber erst im 5.—6. Lebensjahre in Angriff zu nehmen. Ich selbst bin unbedingt der letzteren Ansicht. Ich operire eine Hasenscharte niemals vor vollendetem 6. Lebensmonate, und wenn das Kind zu dieser Zeit nicht sehr kräftig und gesund ist, warte ich bis es 1 Jahr alt ist. Die Gaumenspalte operire ich erst bei Kindern von mindestens 5—6 Jahren. Ich glaube es theilweise diesem Vorgehen zuschreiben zu dürfen, dass ich niemals ein Kind nach einer Hasen-

scharten- oder Wolfsrachenoperation verloren habe. So unbedeutend die Operation kleiner Lippenspalten zu sein scheint, so ist doch stets ein verhältnissmässig beträchtlicher Blutverlust damit verbunden, welcher für ein neugeborenes Kind nicht gleichgültig sein kann. Um so mehr gilt diess von den complicirten Hasenscharten und vom Wolfsrachen. Wenn einzelne Chirurgen bei ganz jungen Kindern Gaumenspalten angeblich ohne Blutverlust operiren und zu einer derartigen Operation mehrere Stunden Zeit brauchen, so muss ich das als ein Kunststück anstaunen, aber ich kann es Niemanden zur Nachahmung empfehlen, weil ich nicht weiss, ob es auch einem Andern gelingen wird.

§. 308. Wenn ein Kind an einer Hasenscharte operirt werden soll, so muss es vollkommen gesund sein; vor Allem darf es weder an Verdauungsstörungen noch an Husten leiden. Auch ist es zweckmässig, wenn das Kind im Krankenhause operirt und behandelt werden soll, es zuerst an den Wechsel des Aufenthaltes und der Nahrung zu gewöhnen. Die Operation kann auch bei Kindern unter 1 Jahre in der Narkose gemacht werden; ich lasse die Kinder chloroformiren bis sie unempfindlich sind und dann während des Operirens das Chloroform entfernen. Die Kinder schreien und sträuben sich sonst so fürchterlich, dass sie ganz erschöpft und zuweilen geradezu blau im Gesichte werden. Andere Chirurgen operiren ohne Narkose. Das zu operirende Kind wird mit einer breiten Binde oder mit einem Leintuche umwickelt und in der Rückenlage auf einer steilen schiefen Ebene gehalten; ein Assistent steht am Kopfende des Tisches und fixirt den Schädel in der Mittellinie, indem er ihn mit beiden Händen umgreift und die Daumen seitlich auf die Jochbeine auflegt, ohne auf die Fontanellen zu drücken. Derselbe Assistent kann gleichzeitig beiderseits die Arteria coronaria labii super. comprimiren. Der Operateur steht an der rechten Seite des Tisches. Weniger bequem ist es, das Kind von einem sitzenden Assistenten auf dem Schoosse halten zu lassen, während ein zweiter hinter dem Sessel des ersten steht und den Kopf fixirt und der Operateur vor ihm sitzt. Das Operiren am hängenden Kopfe (Rose) bietet keinen besonderen Vortheil.

Zur Ausführung der Operation bedarf man eines kleinen bauchigen Scalpels, eines spitzen doppelschneidigen Lanzenmessers und einer guten Scheere; zum Nähen verwendet man feine, stark gekrümmte Nadeln und feine, aseptische Seidenfäden. Die prophylactische Blutstillung aus den beiden Hälften der Lippe wird zweckmässig mittelst einer grösseren Klemmzange ausgeführt. Ich verwende dazu die Gussenbauerschen Darmcompressorien, deren Branchen sich parallel zu einander verschieben, mit welchen ich an beiden Mundwinkeln die Oberlippe etwas schräg von innen unten nach aussen oben fasse und abklemme, worauf ich die Instrumente hängen lasse. Bei fetten, vollwangigen Kindern gleiten sie leider leicht ab, man muss dann die Seitentheile der Oberlippe durch die Finger eines Assistenten comprimiren lassen. Es giebt übrigens noch andere Kunstgriffe, um die Blutung während der Operation auf ein Minimum zu beschränken: so die Application einer weitgreifenden Drahtsutur durch beide Lippenhälften, welche man sofort nach der Anfrischung anzieht und torquirt (Beck). Noch besser ist es, wenn man statt des Drahtes einen langen Seidenfaden weit nach

aussen von den Spalträndern und im Niveau des oberen Winkels des Substanzverlustes durch beide Hälften der Lippe durchführt. Den mittleren, zwischen den Spalträndern liegenden Theil des Fadens zieht man nach abwärts, so dass er eine Schlinge bildet. Indem man nun die beiden Enden des Fadens und die Schlinge gleichzeitig nach unten zu anspannt, comprimirt man das Gewebe jeder Lippenhälfte gewissermaassen durch eine Ligatur en masse und kann nun die Anfrischung vornehmen. Sowie dieselbe vollendet ist, lässt man das mittlere, schlingenförmige Stück des Fadens los, zieht die beiden Enden an und hat dadurch sofort eine weitgreifende Naht zur Hand, welche man nur zu knüpfen braucht, um ein provisorisches Aneinanderliegen der Spaltränder und das Sistiren jeder stärkeren Blutung zu bewirken. Nachdem die Wundränder lege artis vernäht sind, kann man die provisorische Naht entfernen oder man lässt sie, wenn sie nicht zu stark einschneidet, als Entspannungsnaht liegen.

§. 309. Operation der einfachen einseitigen Hasenscharte. Das Princip der Operation ist bei einseitigen Hasenscharten, deren Schenkel annähernd gleich lang sind, sehr einfach: Anfrischung der Spalträndern mit Entfernung des Lippenrothes von denselben und Anlegung der Naht. Wenn man jedoch auf diese Weise verfährt, so ist das Resultat niemals ganz tadellos, denn es bleibt am unteren Rande der Lippe entsprechend der Vereinigung der Endpunkte beider Wundränder eine Einkerbung zurück, ganz so, wie an den während des intrauterinen Lebens spontan vernarbten Hasenscharten; diese Einkerbung ist um so störender, weil sie nicht in der Mittellinie, sondern lateral von derselben zu liegen kommt, entsprechend dem Sitze des Spaltes. Dieser Umstand veranlasste die Modification der Anfrischung durch Läppchenbildung aus dem Lippenrothe. Statt nämlich den Spaltsaum ganz abzutragen, lässt man ihn beiderseits in Verbindung mit der Lippe, schlägt die so entstandenen beiden Läppchen nach abwärts und vernäht sie, so dass an Stelle der Einkerbung eine kleine rüsselförmige Hervorragung entsteht, welche sich später retrahirt. Diese ursprünglich durch Clemot und Malgaigne empfohlene Methode wurde verbessert durch Mirault und v. Langenbeck, und neuestens von zahlreichen Operateuren etwas modificirt. Entsprechend derselben verfährt man gegenwärtig auf folgende Art (vergl. pag. 346, Fig. 48, 49 u. 50): Der Operateur fasst das untere Ende des inneren Spaltrandes mit einer feinen Hakenpincette und spannt sich denselben an; dann sticht er das zweischneidige Lanzenmesser am oberen Rande des rothen Lippensaumes ein und zwar etwas schräg von aussen nach innen, damit von der Haut mehr wegfällt als von der Schleimhaut, und trägt nach aufwärts bis zum oberen Winkel der Hasenscharte den rothen Saum des Spaltes ab, so dass er nur noch am unteren Ende mit dem Lippenrothe des inneren Theiles der Oberlippe in Verbindung bleibt. Dann fasst der Operateur den äusseren Spaltrand, schneidet am oberen Wundwinkel ein und löst den rothen Saum des äusseren Spaltrandes ab bis etwa an die Grenze des unteren Drittels der Lippe. Daselbst angekommen schneidet er so weit als die Breite des Lippenrothes beträgt, etwas schräg in die Haut oberhalb des rothen Lippensaumes ein. Dadurch entsteht ein von Lippenroth gebildetes, spitz zulaufendes Läppchen mit breiter Insertion an dem äusseren

(lateralen) Theile der Oberlippe. (Diess ist die Regel: ausnahmsweise nur bildet man das Mirault'sche Läppchen aus dem medialen Spaltrande.) Dasselbe soll nun auf den gegenüber liegenden unteren Winkel des medialen Spaltrandes hinübergelegt werden, um die Entstehung einer Einkerbung zu vermeiden. Damit diess geschehen könne, trägt der Operateur die noch bestehende Substanzbrücke des am medialen Rande haftenden Lappens durch einen schrägen Schnitt ab, so dass daselbst ein stumpfer Winkel entsteht. Das Läppchen am äusseren Spaltrande wird hierauf so weit gekürzt, dass es an den abgeschrägten, medialen unteren Spaltwinkel passt und nun die Vereinigung vorgenommen. Um die Blutung während der Naht zu stillen (eine Unterbindung ist überflüssig), kann man eine feine Insectennadel sofort nach der Anfrischung in halber Höhe der Lippe durch beide Wundränder durchführen, dieselben in richtiger Stellung zusammenschieben und mittelst eines Fadens in Achtertouren eine provisorische umschlungene Naht anlegen (v. Volkmann, Trendelenburg). Hierauf legt man oberhalb und unterhalb derselben einige tiefgreifende Knopfnähte an, welche die Schleimhaut mitfassen, aber sie nicht durchbohren und die Spalträuder genau vereinigen. Das laterale Läppchen wird nach abwärts geschlagen und so

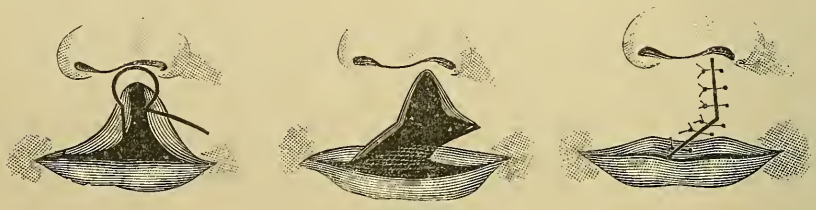

Fig. 48. Fig. 49. Fig. 50.

Operation der einfachen Hasenscharte nach Mirault und v. Langenbeck.
Fig. 48. Schnitte zur Anfrischung. Fig. 49. Die angefrischte Hasenscharte mit dem Mirault'schen Läppchen. Fig. 50. Die vereinigte Hasenscharte.

mit dem abgeschrägten medialen unteren Spaltwinkel vereinigt, dass die obere Grenze des rothen Lippensaumes genau in einer Linie liegt. Dann entfernt man die umschlungene Naht vollständig und legt noch nach Bedarf einige feine oberflächliche Knopfnähte an, womöglich auch an der inneren Seite der Lippe, durch die Schleimhauträuder. Die Nähte dürfen nicht so stark angezogen werden, dass die Circulation gestört wird, namentlich das Lippenrothläppchen verlangt in dieser Beziehung Vorsicht.

§. 310. Der Verband nach der Operation besteht darin, dass man die Nahtlinie der Haut mit einem Läppchen aseptischer Jodoformgaze bedeckt und darüber quer über die Wangen und die Oberlippe einen oder zwei längere Streifen Kautschukpflasters applicirt, welche überdiess den Zweck haben, Zerrungen der vereinigten Wundränder beim Schreien des Kindes zu vermeiden. Die Enden derselben überpinselt man mit Jodoformcollodium; die Schleimhautfläche der Oberlippe wird schon vorher längs der vereinigten Wundränder mit Jodoform bestäubt. Unmittelbar nach der Operation lässt man das Kind einen Theelöffel Mannasyrup nehmen, um das etwa verschluckte Blut aus dem Magen zu entfernen; um die Kinder, wenn sie schlecht er-

zogen und an Schreien gewöhnt sind, während der ersten 24—48 Stunden ruhig zu erhalten, empfiehlt es sich, ihnen von Zeit zu Zeit einen Kaffeelöffel Syrupus diacodii zu geben. Die Ernährung kann ganz gut mittelst der Saugflasche mit weichem Kautschukmundstück durchgeführt werden, wenn man es mit einigermaassen intelligenten Müttern oder Pflegerinnen zu thun hat, doch muss auf die strengste Reinlichkeit gesehen werden. Jedesmal nachdem das Kind getrunken hat, soll die Mundhöhle mit einem weichen Pinsel und lauem Wasser gereinigt und dann mit 5procentiger Borsäurelösung ausgepinselt werden. Auch lasse ich den Kindern etwas Jodoformpulver mit Gummi arabicum pulv. gemengt (1 : 5) 2—3 Mal täglich in den Mund einstäuben. Der Verband kann 4—5 Tage liegen bleiben, dann wird er sorgfältig durch Aufweichen entfernt und erneuert; die Nähte werden, ausser wenn Eiterung in den Stichcanälen eintreten sollte, was in Folge mangelhafter Asepsis und bei zu starker Spannung der Weichtheile vorkommen kann, etwa nach 8 Tagen ausgezogen, die oberflächlichen schon früher, wobei selbstverständlich die Oberlippe durch die aufgelegten Finger des Assistenten fixirt werden muss, damit die Kinder die Wundränder

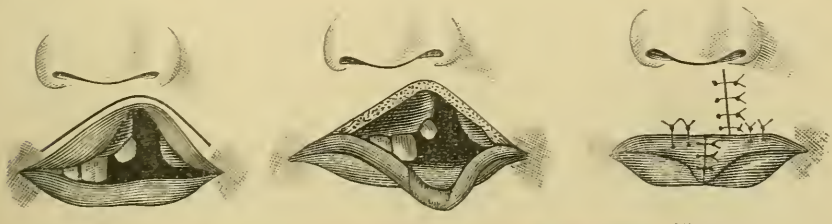

Fig. 51. Fig. 52. Fig. 53.

Operation der Hasenscharte nach J. Wolff.

Fig. 51. Schnitt zur Anfrischung. Fig. 52. Der abgelöste Saum des Lippenrothes nach abwärts gezogen. Fig. 53. Die Hasenscharte vereinigt.

beim Schreien nicht aus einander zerren. Man reinigt die Haut und bepinselt die Nahtlinie mit Jodoformcollodium, über welches zur Vorsicht noch ein Streifen Kautschukpflasters gelegt wird.

§. 311. Bei der grossen Verschiedenheit der Hasenscharten namentlich was das Verhältniss der Ränder zu einander und die Grösse des oberen Winkels, sowie die Spannung der Seitentheile der Oberlippe betrifft, sind mannigfache Modificationen der typischen Operationsweise angewendet worden. Zunächst sei des Verfahrens von J. Wolff gedacht, welches namentlich für Hasenscharten mit grossem, stumpfem oberem Winkel und geringer Höhe der Lippe berechnet ist. Die Operation beginnt mit der Ablösung des rothen Lippensaumes der Oberlippe, etwa 1 cm nach einwärts von den Mundwinkeln: mit einem zweischneidigen Lanzenmesser sticht der Operateur an der Grenze zwischen Haut und Lippenroth ein und zwar etwas schräg von unten aussen nach oben innen, so dass der im Zusammenhange abgetrennte Saum nach innen, an der Schleimhautfläche, breiter ist als aussen. Reicht die Spalte sehr hoch hinauf, so excidirt man die dem oberen Winkel entsprechende Partie, wobei jedoch von der medialen Seite des Spaltrandes viel mehr abgetragen wird als von der lateralen, so dass

die losgelösten Lappen des rothen Lippensaumes von rechts und links gleich lang werden. Diese beiden Lappen werden vorläufig nach abwärts geschlagen und die angefrischten Spalträuder der Lippe in senkrechter Richtung mit einander vereinigt, und zwar entsprechend der Lage der Hasenscharte rechts oder links von der Medianlinie. Dann vernäht man die Enden der beiden Lippenrothlappen in der Medianlinie und zwar so, dass sie einen nach abwärts etwas vorspringenden Höcker bilden, ebenfalls in senkrechter Richtung, und endlich wird der so gebildete rothe Lippensaum in horizontaler Linie mit den vereinigten Spalträndern vernäht. Die Nahtlinie verläuft demnach in einer Horizontalen, auf welcher nach aufwärts ein lateraler, längerer und nach abwärts ein medianer kürzerer Schenkel senkrecht aufsteht. Bei Hasenscharten mit kleinem oberen Winkel verwendet Wolff den ganzen rothen Lippensaum ohne etwas davon abzutragen. Vor der Operation sollen die Schnittlinien auf der nicht angespannten Oberlippe vorgezeichnet werden. König, Maas und Hagedorn tragen die Theile des Lippenrothes, welche den Spalträndern entsprechen, gänzlich ab und bedecken nach Vereinigung der Lippenspalte die Stelle der Einkerbung durch Verziehung des rothen Lippensaumes nach v. Langenbeck

Fig. 54. Fig. 55. Fig. 56.

Operation der Hasenscharte nach König.

Fig. 54. Schnitte zur Anfrischung. Fig. 55. Die Hasenscharte angefrischt. Fig. 56. Die Hasenscharte vereinigt.

(vergl. pag. 340). König verfährt dabei in der Weise, dass die Ränder des Spaltes in nahezu senkrechter Richtung angefrischt und in eben derselben Richtung vereinigt werden, während einige Millimeter oberhalb der oberen Grenze des Rothes der beiden Lippenhälften je ein Schnitt parallel zu dem unteren, freien Rande der Lippe geführt wird. Dadurch entstehen zwei seitliche Lappen von Lippenroth, die ebenfalls in senkrechter Richtung vernäht werden. Wenn diess geschehen ist, so wird der so geschaffene untere freie Rand der Oberlippe mit den vereinigten Spalträndern vernäht, und zwar liegt die Nahtlinie horizontal. Aehnlich ist die Methode von Golding-Bird. Maas frischt die Spalträuder staffelartig an, so dass der obere Theil des Lippenspaltes in senkrechter Richtung vereinigt wird; statt das laterale Mirault'sche Läppchen in der gewöhnlichen Weise zu bilden, trägt er den unteren Theil des Lippenrothes durch einen horizontalen und einen verticalen Schnitt ab, wodurch am äusseren unteren Theile des Spaltes ein Wundrand von der Form eines einspringenden rechten Winkels entsteht. Der ganze freie Rand der Oberlippe der anderen Seite, nicht nur das Lippenroth, wird hierauf in Form eines rechtwinkeligen Lappens mit äusserem, gegen den Mundwinkel gerichteten Stiele lospräparirt, in den einspringenden rechten Winkel des gegenüberstehenden Wund-

randes hineingepasst und mit ihm vernäht. Hagedorn macht die Anfrischung in Form einer Zickzacklinie (bajonnetförmig), indem er zunächst den ganzen rothen Lippensaum der Spalträuder bis zum Nasenloche durch zwei genau der Grenze des Lippenrothes folgende Schnitte loslöst und an die beiden Lappen je einen Schieber applicirt, die er frei herabhängen lässt. Nun wird von der Grenze des mittleren und unteren Drittels des lateralen Anfrischungsschnittes ein querer, ungefähr dem unteren lateralen Lippenrande paralleler Schnitt nach aussen geführt, dessen Länge etwa dem 3. Theile des lateralen Anfrischungsrandes entspricht, der also eben so lang ist wie das untere Drittel des lateralen Anfrischungsschnittes. An der medialen Seite führt man hierauf einen eben so langen Schnitt von dem unteren Endpunkte des Anfrischungsschnittes schräg nach aussen oben, in einem Winkel, der etwa 45 ° beträgt. Zum Schlusse schneidet man von jedem der beiden herabhängenden Lippenrothlappen so viel ab, dass beiderseits ein ungefähr ½ cm langes Stück zurückbleibt. Zieht man jetzt die Lappen nach abwärts, so greifen sie mit ihren Zacken und Winkeln in einander ein und lassen sich, wie schon erwähnt, vereinigen in Form einer bajonnetförmigen Linie, deren parallele Schenkel annähernd senkrecht verlaufen, während der quere Schenkel etwas schräg liegt.

Andere Operationsmethoden gehen von dem Principe aus, möglichst viel Substanz zu sparen und zugleich der neuen Oberlippe eine genügende Dicke zu geben. Esmarch erreicht diess, indem er an den Spalträndern die Lappen genau an der Grenze des Lippenrothes umschneidet, die Schleimhaut, ohne sie abzutragen nach hinten klappt und mit feinen Nähten vereinigt, so dass sie eine Brücke mit nach vorne gerichteter wunder Fläche bilden, welche den Lippenspalt vereinigt. Ueber diese Unterlage werden nun die Ränder der äusseren Haut zusammengeschoben und sorgfältig vernäht. Ein analoges Verfahren hat Fenger angegeben.

§. 312. Bei starker Spannung der Spalträuder, vor Allem bei Ausdehnung des Spaltes bis in das Nasenloch und noch mehr bei gleichzeitiger Spaltung des Kiefers muss die Operation der Hasenscharte damit beginnen, dass die Spalträuder verschiebbar gemacht werden, um sie genügend in Contact bringen zu können. Diess geschieht durch Ablösen der Oberlippe vom Kiefer. Ich halte diese Ablösung für sehr wichtig und führe sie als Voract in der Regel auch bei der typischen Operation der einfachen einseitigen Hasenscharte aus. Nicht selten genügt es, den lateralen Theil der Lippe abzulösen, es sei denn, dass der mediale Theil, der das Philtrum mit der Nasenscheidewand umfasst, schräg steht. Dann muss auch er gelöst werden. Es ist unumgänglich notwendig, dass man dabei radical vorgehe und ohne Bedenken die ganze Insertion der Oberlippe, der Nasenscheidewand und der Nasenflügel vom Oberkiefer ablöse, so dass die Spannung der Spalträuder vollkommen beseitigt wird. Man verfährt auf folgende Weise: Bevor man die Anfrischung beginnt, stülpt man die beiden Theile der Oberlippe um und lässt sie stark nach aufwärts ziehen, so dass die Umschlagfalte der Schleimhaut zwischen Lippe und Zahnfleisch sichtbar wird. Längs derselben löst man nun die Insertion der Lippe so weit nach oben und aussen vom Knochen ab, dass auch der Ansatz des Nasenflügels am

Kiefer sich vollkommen gut nach der Medianlinie zu verschieben lässt. Ich pflege diese subperiostale Ablösung der Weichtheile stets mittelst des Thermocauters zu machen, weil dadurch die Blutung absolut vermieden wird, die sonst, wenn man mit dem Messer operirt, recht beträchtlich und überdiess nicht leicht zu stillen ist. Ebenso wird nach Bedarf der mediale Theil der Lippe sammt Insertion des Septum vom Knochen abgelöst. Die Anwendung des Thermocauter hat gar keine Nachtheile: ich bestäube die trockene Wundfläche sofort mit etwas Jodoform, weil man später nicht mehr so leicht dazu kommt und schreite dann zur Anfrischung und Vereinigung der Spaltränder. Mit der erwähnten Ablösung kommt man immer aus; sie ist auch weitaus wirksamer als die queren Entspannungsschnitte durch die ganze Lippe und der von Dieffenbach angewandte Bogenschnitt längs der äusseren Umrandung des Nasenloches, welche unbedingt zu verwerfen sind.

§. 313. Zuweilen ist die Spalte so breit, dass der laterale Rand der Hasenscharte in gerader Linie vom Innern des Nasenloches schräg bis zum Mundwinkel verläuft. Für derartige Fälle genügt allerdings die Ablösung nicht mehr, weil der laterale Theil der Oberlippe an und für sich zu schmal ist; man verfährt dann so, dass man den ganzen rothen Lippensaum, vom Nasenloche bis zum Mundwinkel, als unteren Rand der neuzubildenden Oberlippe nimmt, indem man vom Nasenflügel aus einen Schnitt schräg nach aussen und oben zieht, der so lang sein muss als die Höhe der Oberlippe beträgt; von dessen Endpunkte zieht ein zweiter Schnitt parallel zum äusseren Rande des Spaltes und von gleicher Länge wie dieser. Dadurch entsteht ein viereckiger Wangenlappen mit unterem äusserem Stiele wie bei der Cheiloplastik nach v. Bruns (vergl. pag. 341), den man vom Kiefer ablöst und nach einwärts dreht, so dass seine Höhe mit dem medialen Spaltrande vereinigt werden kann. Die Einkerbung am unteren Rande vermeidet man dadurch, dass man nach König's Vorgange das Lippenroth des medialen Theiles verzieht. Am Schwierigsten ist die Vereinigung, wenn bei einseitiger Lippenspalte der Zwischenkiefer sehr schief steht, weil in diesem Falle die Nahtlinie der Oberlippe gerade auf die Kante desselben, respective bei älteren Kindern auf die Schneidezähne zu liegen käme, so dass von hinten her ein starker Druck auf die vereinigte Lippe ausgeübt würde, wenn die Vereinigung überhaupt gelänge. Man sucht daher zunächst die Ossa intermaxillaria gewaltsam gerade zu richten, und wenn diess nicht gelingt, so resecirt man mit dem Meissel das den Spalt begrenzende, am Meisten proeminirende Stück des Zwischenkiefers (Trendelenburg), wobei allerdings ein Schneidezahn geopfert und eine nicht unbedeutende Blutung hervorgerufen wird. Dadurch und durch ausgedehnte Ablösung des lateralen Lippenstückes vom Kiefer kommt man am Besten zum Ziele.

§. 314. Bei doppelseitiger Lippenspalte und nicht proëminirendem Zwischenkiefer wird die Operation ganz so gemacht wie bei der einseitigen Hasenscharte, weil das Philtrum in der Regel doch zu kurz ist, als dass man sein Lippenroth zur Bildung der neuen Oberlippe verwenden könnte. Man frischt daher das Mittelstück in Form eines **V** oder eines **U** an, indem man den rothen Saum desselben ganz

abträgt, und verfährt mit den lateralen Spalträndern ganz so wie es früher beschrieben wurde, nur dass man an beiden lateralen Theilen je ein Mirault'sches Läppchen mit breiter Basis bildet. Die Vereinigung geschieht dann in der Weise, dass das Mittelstück nach oben zwischen die angefrischten lateralen Spalträndern eingenäht wird, während am unteren Theile des Spaltes die lateralen Ränder sich direct berühren und am rothen Lippensaume die rechtwinkelig zugeschnittenen Mirault'schen Läppchen etwas nach unten zu hervorragen. Oft ist es vortheilhaft, die doppelte Hasenscharte in zwei Sitzungen zu operiren, indem man sie zuerst in eine einfache verwandelt und dann diese letztere in Angriff nimmt.

Fergusson und W. Rose legen bei der Vereinigung der complicirten Hasenscharte hauptsächlich darauf Werth, dass die Narbe nicht in einer Zickzacklinie verläuft und dass die Nasenlöcher verengert und gehoben werden. Um diess zu erzielen, frischen sie die Spaltränder durch zwei bogenförmige mit ihrer Concavität einander zugekehrte Schnitte an und umschneiden auch das Mittelstück, so dass es einen rundlichen oder elliptischen Lappen bildet. Esmarch verfährt auf die früher (vergl. pag. 349) angegebene Weise, so dass am Mittelstücke ein runder Wundrand entsteht, an welchen die beiden Seitentheile angenäht werden. Maas giebt dem Mittelstücke die Form eines Viereckes, Hagedorn die Form eines Fünfeckes mit unterer Spitze. Drobnik hat bei den meisten nach Mirault-Langenbeck operirten doppelten Hasenscharten constatirt, dass die Lippe welk und dünn und fast ganz unbeweglich bleibt. Desshalb trachtet er, beide Hälften des Musculus orbicularis oris an der Stelle ihrer stärksten Entwicklung mit einander zu vereinigen, so dass die Fasern des Muskels parallel dem rothen Lippenrande verlaufen und einen vollkommenen Sphincter bilden. Das von Drobnik angegebene Operationsverfahren wird in zwei Zeiten ausgeführt. Zuerst wird das Mittelstück angefrischt und mit den beiden lateralen Partien vernäht. Einige Zeit, nachdem die Vernarbung vollendet ist, wird von dem marginalen Ende der durch die erste Operation gesetzten Narbe unter einem Winkel von etwa 45° ein auf die Nasolabialfalte senkrechter Schnitt bis an dieselbe durch die ganze Dicke der Lippe und von da aus unter einem Winkel von 90° ein zweiter Schnitt nach aussen und unten geführt. Dasselbe geschieht an der anderen Seite. Auf diese Weise werden zwei dicke bewegliche Lappen gebildet, mit der Basis nach aussen unten gerichtet, welche man in der Mittellinie mit einander und nach vorheriger Anfrischung des freien Randes des Mittelstückes mit dem letzteren vereinigt. Die durch die Verschiebung entstehenden beiden seitlichen Defecte lassen sich leicht durch die Naht schliessen.

Es ist selbstverständlich, dass bei doppelseitiger Hasenscharte die Ablösung der lateralen Theile der Lippe vom Knochen auf beiden Seiten gemacht werden muss.

§. 315. Einer besonderen Besprechung bedarf die Behandlung jener doppelseitigen Hasenscharten, welche mit Wolfsrachen und bürzelförmigem Hervorstehen des Zwischenkiefers complicirt sind. Bei diesen kann von einer Vereinigung der lateralen Theile keine Rede sein, denn sie liegen in einer ganz anderen Ebene, weit

hinter dem Mittelstücke. In früherer Zeit hat man den vorstehenden Zwischenkiefer einfach exstirpirt. Da diess jedoch bei ganz jungen Kindern einen ziemlich starken Blutverlust bedingt, hat man darauf gesonnen, den Zwischenkiefer zu erhalten und ihn zunächst in die Lücke zwischen den beiden Oberkieferhälften zu reponiren, bevor man die Operation der Hasenscharte unternimmt. Dazu verwendete man entweder den elastischen Zug und Druck einer quer über den Bürzel verlaufenden Bandage (der einfachste Verband ist ein Heftpflasterstreifen, in welchen ein Kautschukband eingeschaltet wird, Stromeyer, Thiersch), oder den Druck der Oberlippe selbst, indem man (Cooper, G. Simon) die beiden Seitentheile der Oberlippe durch grosse Entspannungsschnitte in Form zweier Lappen beweglich machte und sie dann über dem vorstehenden Zwischenkiefer zusammennähte, ohne sich vorläufig um das kosmetische Resultat zu kümmern. Abgesehen davon, dass das Verfahren unsicher ist, verursacht es eine viel zu grosse Narbe.

Gensoul soll zuerst die operative Reposition des Zwischenkiefers ausgeführt haben, indem er denselben gewaltsam mit einer Zange nach abwärts drehte und so entweder den Zwischenkiefer vom Vomer ab- oder letzteren durchbrach. Butcher frischte das Mittelstück keilförmig an und Blandin resecirte aus dem Vomer und dem knorpeligen Septum ein keilförmiges Stück, mit der Basis nach unten, drückte dann den Zwischenkiefer in die Lücke zwischen die Oberkiefer hinein und fixirte ihn durch einen Heftpflasterverband. Die Methode ist jedoch desshalb nicht zu empfehlen, weil sie eine starke Blutung bedingt und weil das reponirte Mittelstück, wie es scheint, immer beweglich bleibt. Bardeleben hat die Keilexcision aus dem Vomer wesentlich vervollkommt, indem er lehrte, sie subperiostal auszuführen und dadurch die Blutung fast ganz zu vermeiden. Man führt zu diesem Zwecke auf den unteren Rand des Vomer, etwas hinter dem Bürzel beginnend, in sagittaler Richtung einen Schnitt, der etwas länger ist, als die Distanz zwischen den Alveolarfortsätzen und dem Zwischenkiefer, und der die Schleimhaut und das Periost bis auf den Knochen durchtrennt. Von demselben aus löst man die Schleimhaut beiderseits sammt dem Perioste von den Seitenflächen des Vomer mittelst des Raspatoriums ab und nun kann man zwischen Knochen und Periost mit einer spitzen, starken Scheere eindringen und den Knochen 1,5 bis 2 cm weit in senkrechter Richtung durchschneiden, ohne die Arteria nasopalatina, welche mit dem Periost abgehoben wurde, zu verletzen. Mit Hülfe der senkrechten Durchschneidung allein gelingt es den Zwischenkiefer zurück zu schieben, und zwar so, dass das vordere Stück rechts oder links von dem hinteren Stücke des Vomer und des Septum zu liegen kommt, je nachdem es mehr nach der rechten oder linken Seite hervorstand. Eine besondere Befestigung durch die Knochennaht ist nicht angezeigt; man thut am Besten, den reponirten Zwischenkiefer dadurch an Ort und Stelle zu erhalten, dass man die Ränder des Lippenspaltes sofort vereinigt. Man macht beide Operationen, die Zurücklagerung des Zwischenkiefers und die Vereinigung der Hasenscharte in Einer Sitzung, und zwar ohne vorderhand auf das definitive Resultat der Lippenplastik besondere Rücksicht zu nehmen, also ohne Läppchenbildung u. s. w.

Die Hauptsache ist, die Weichtheile nach vorne von dem zurück-

gelagerten Zwischenkiefer in Contact zu bringen, wenn sich auch die Spalte nach oben bis in die Nasenlöcher erstreckt. Das am Zwischenkiefer hängende kleine Mittelstück der Oberlippe wird dabei ganz ausser Acht gelassen; die beiden seitlichen Spalträuder sind aber nicht selten so schmal, dass man sie trotz ausgedehnten Ablösens vom Oberkiefer nicht über dem Zwischenkiefer zusammen bringt. In solchen Fällen pflege ich unterhalb der Nasenflügel nach rechts und links einen 2 bis 3 cm langen Schnitt durch die Weichtheile der Oberlippe und Wange parallel zum unteren Rande der Lippe zu machen und dann die Spalträuder einfach anzufrischen und durch eine Reihe von tiefgreifenden und oberflächlichen Nähten zu vereinigen. Ueber das Ganze kommt ein Heftpflasterverband. Wenn die Lippenspalte ganz vernarbt ist, so wartet man noch einige Wochen und führt dann in einer zweiten Sitzung die nöthigen Correcturen aus oder man durchschneidet einfach die Lippe längs der Narbe und macht dann die Hasenschartenoperation lege artis, je nach dem vorliegenden Falle.

Es kommt trotz aller Vorsicht vor, dass der zurückgelagerte Zwischenkiefer so gegen die Narbe andrängt, dass dieselbe immer dünner wird und schliesslich auseinandergeht. Oder es können, wie es mir einmal passirt ist, die Schneidezähne des Zwischenkiefers hervorkommen und die Narbe durchbrechen. Gewöhnlich hält dann nur der untere Theil der Lippe zusammen; die oberen Theile der getrennten Spalträuder ziehen sich jederseits hinter den Zwischenkiefer zurück und man hat dann grosse Mühe, sie frei zu machen und zu vereinigen. Der Zwischenkiefer kann dabei so breit geworden sein, dass man ihn mit bestem Willen nicht in die Lücke zwischen den Alveolarfortsätzen hinein bringt. Diess pflegt übrigens auch der Fall zu sein, wenn ältere Kinder von 8—10 Jahren zur Operation kommen. Die Schneidezähne wachsen gewöhnlich Anfangs stark hervor, fallen aber frühzeitig aus. Es bleibt dann nichts Anderes übrig als von dem Zwischenkiefer, indem man einen Schneidezahn opfert, mit dem Meissel ein genügend grosses Stück abzutragen, um ihn reponiren zu können, oder aber ihn ganz zu exstirpiren, was ja bei grösseren Kindern nicht mehr gefährlich ist. Uebrigens scheint der Verlust des Zwischenkiefers in solchen Fällen keinen besonderen kosmetischen und functionellen Nachtheil zu haben, was schon Linhart aussprach und auch durch v. Volkmann, Braun, Trendelenburg u. A. bestätigt wird. Andererseits verwächst der im frühen Kindesalter reponirte Zwischenkiefer doch nur ganz ausnahmsweise knöchern mit der Umgebung und bleibt auch gewöhnlich in der Entwicklung zurück, wie auch die Schneidezähne, die klein und unregelmässig geformt sind und schief stehen. Bei allen von Partsch gesammelten Fällen von Hasenscharten mit frühzeitig reponirtem Zwischenkiefer, 31 an der Zahl, bestanden derartige Anomalien, dass das Mittelstück wegen seiner Beweglichkeit und in Folge der Zahnstellung nicht zum Essen benutzt werden konnte. Die Anomalien der Zahnbildung scheinen übrigens von der Operation unabhängig zu sein (Bardeleben).

Diese verschiedenen Nachtheile, welche aus dem Bestreben resultiren, den proëminenten Zwischenkiefer zu erhalten, sind der Grund, warum namentlich die englischen und amerikanischen Chirurgen ganz absehen von dem conservativen Verfahren und den Bürzel stets

entfernen. Fergusson ist sogar der Ansicht, dass durch dieses Vorgehen die Mortalitätsziffer der complicirten Hasenschartenoperationen wesentlich heruntergesetzt werde (W. Rose): eine gute Prothese mit künstlichen Zähnen sei dem beweglich bleibenden Mittelstücke, aus welchem die Schneidezähne schräg nach innen hervorwachsen, unbedingt vorzuziehen.

Wenn man den Zwischenkiefer exstirpirt, so löse man vorher die Weichtheile mit dem Raspatorium ab und verwende das Philtrum der Oberlippe zur Bildung des häutigen Septum, indem man es entsprechend zuschneidet, nach aufwärts schlägt und in den oberen Spaltwinkel einnäht; die seitlichen Theile der Oberlippe werden dann wie bei einer einfachen Hasenscharte vereinigt.

§. 316. An den vereinigten und geheilten Hasenscharten sind nicht selten später noch Correcturen anzubringen; man warte jedoch mit denselben mindestens 4—5 Wochen. Die Operation kann theilweise oder ganz missglücken, indem die Spaltränder wieder aus einander gehen, und zwar nicht nur unmittelbar nach der Naht, sondern auch noch später, wenn die Heilung bereits vollendet war, durch allmälige Dehiscenz der Narbe. Wenn nur ein Theil der vereinigten Hasenscharte, gewöhnlich ist es der obere, in Folge starker Spannung zum Klaffen gekommen ist, so kann man versuchen, die granulirenden Wundränder durch Secundärnähte zu vereinigen; diess gelingt zuweilen, wenn auch im Allgemeinen das cosmetische Resultat solcher zusammengestückelten Operationen weniger gut ist. Ist die Trennung eine vollständige, so muss die Operation nach 2—3 Monaten wiederholt werden. Es ist zweckmässig, so lange zu warten, damit die Theile wieder ihre normale Resistenz haben und die Kinder auch etwas älter sind. Im Allgemeinen pflegt die 2. Operation schwieriger zu sein als die erste und es bedarf bei derselben einer besonders ausgiebigen Lösung der Weichtheile vom Knochen.

Ueber die Operation der Gaumenspalte wird später die Rede sein.

Plastische Operationen an der Nase.

§. 317. Rhinoplastik. Der Wiederersatz der durch Trauma verlorenen Nase scheint eine der ältesten plastischen Operationen durch Lappenbildung gewesen zu sein bei den alten Indiern, zu einer Zeit, als das Abschneiden der Nase und der Ohren ein ganz gewöhnliches Strafmittel war. Gegenwärtig bilden die traumatischen Substanzverluste der Nase (Hieb- und Schusswunden) eine relativ seltene Indication der Rhinoplastik; viel häufiger wird die Operation ausgeführt bei Substanzverlusten durch Syphilis, Lupus und Carcinom, ausserdem bei Defecten, welche durch Gangrän (Noma) oder durch Exstirpation von Angiomen entstanden sind; neben Substanzverlusten geben auch Missbildungen der Nase Anlass zu Plastiken.

Der Defect der Nase kann ein totaler sein, d. h. es fehlt die ganze äussere Nase und an ihrer Stelle befindet sich gewöhnlich ein rundliches Loch, von Narbenmasse umgeben; dabei kann das knöcherne Nasengerüst zum Theil erhalten sein. Oder der Defect ist ein partieller; es fehlt die Nasenspitze oder ein Flügel, oder das ganze

knorpelige Nasengerüst mit der bedeckenden Haut, oder es besteht ein lochförmiger Substanzverlust u. s. w.

Je nach der Ausdehnung des Defectes unterscheidet man die totale und die partielle Rhinoplastik. Die totale Rhinoplastik wird gegenwärtig in der Regel mittelst Lappenbildung aus der Stirnhaut (sog. indische Methode), seltener aus der Wangenhaut vorgenommen; die sog. italienische Methode der Rhinoplastik aus der Haut des Armes ist als unzweckmässig verlassen, könnte aber, wenn die unmittelbare Umgebung der Nase wegen Narbenbildung nicht zu verwenden ist, im Nothfalle doch indicirt sein. Ich werde in den folgenden Zeilen die üblichen Methoden der totalen Rhinoplastik beschreiben, ohne jedoch auf alle empfohlenen Modificationen einzugehen, deren Zahl Legion ist.

§. 318. Es fehle die ganze äussere Nase, sowohl die Haut, als das knöcherne und knorpelige Skelet und an Stelle derselben befinde sich ein unregelmässig rundliches Loch, die Apertura pyriformis, umgeben von Narbengewebe.

Die totale Rhinoplastik aus der Stirnhaut. Der Operateur beginnt damit, die Stelle, an welcher die neue Nase sitzen soll, in Form eines gleichschenkeligen Dreiecks, dessen Scheitel in der Medianlinie an der Nasenwurzel liegt, anzufrischen, indem er die Narben um die Apertura pyriformis excidirt. Zugleich werden die Ränder des Dreiecks einige Millimeter weit vom Knochen abgelöst und in der Mitte seiner Grundlinie ein senkrechter Einschnitt angelegt, welcher zur Befestigung des Septum bestimmt ist. Es versteht sich von selbst, dass die Grösse des gleichschenkeligen Dreiecks der Grösse der neugebildeten Nase entsprechen muss.

Um die Grösse und die Form des Lappens aus der Stirnhaut zu bestimmen, fertigt man zunächst ein Modell der zu bildenden Nase aus Heftpflaster an. Ein Stück Heftpflaster wird in der Mitte so zusammengelegt, dass seine klebenden Flächen auf einander zu liegen kommen; dann schneidet man aus demselben ein längliches Viereck aus von etwa 14 cm Länge und 9 cm Breite. Dieses Viereck wird in der Mitte seines Längsdurchmessers zusammengebogen; dann wird es wieder geöffnet und man biegt an einem Ende ein 5 cm breites Stück des kürzeren Randes der Quere nach ein: die Breite dieses eingebogenen Stückes entspricht der Distanz zwischen Oberlippe und Nasenspitze, also der Höhe der Projection der neu zu bildenden Nase. Das an einer Seite eingebogene Rechteck wird längs der Mittellinie zusammengefaltet und von dem queren Buge angefangen misst man an dem Längsfalze die Länge des Nasenrückens, d. h. die Entfernung der Nasenspitze von der Glabella ab, welche um mindestens ein Drittel länger sein muss als die Höhe des gleichschenkeligen dreieckigen Substanzverlustes. Am Ende dieser Distanz schneidet man das Modell parallel zu seinen kurzen Seiten durch. An dem der Länge nach zusammengelegten Heftpflastervierecke markirt man am oberen Ende die Breite des zu bildenden Stieles, im Ausmaasse von etwa $2^1/_2$ cm, und die Endpunkte dieser Distanz verbindet man durch einen schrägen Scheerenschnitt mit den Endpunkten des unteren, quer gefalzten Randes. Dadurch entsteht ein gleichschenkeliges Dreieck mit abgestutztem Scheitel, dessen Seiten den seitlichen Rändern des Substanzverlustes entsprechen, während der untere eingebogene Rand die Projection der Nase darstellt. Jetzt faltet man das Modell am unteren

queren Buge aus einander und falzt es in der Längsrichtung längs der Mittellinie zusammen. Aus dem unteren, früher eingebogenen Saume schneidet man das Material für das zu doublirende Septum aus, indem man $1\frac{1}{2}$ cm nach aussen von dem mittleren Buge einen zu demselben parallelen Schnitt durch das der Länge nach gedoppelte Modell bis an den Rand des früheren queren Buges führt. Was nach aussen von diesem Schnitte fällt, gehört der Doublirung der Nasenlöcher an und da dieselbe nicht so breit zu sein braucht, so trägt man etwa die Hälfte der Breite des queren Saumes durch einen von aussen beginnenden, bis an den senkrechten Rand des Septum verlaufenden, zum queren Saume parallelen Schnitte ab. Dadurch entstehen am unteren Rande des Modells 3 rechteckige Zipfel, ein mittlerer längerer für das Septum, und zwei kürzere seitliche, für die Doublirung der Nasenflügel bestimmt. Jetzt ist das Modell so weit vorbereitet, dass man aus demselben ungefähr die Nase modelliren kann: es hat der Fläche nach ausgebreitet die Form eines gleichschenkeligen Dreiecks mit abgeschrägter Spitze, an dessen Grundlinie nach unten zu in der Mitte ein längliches Rechteck angesetzt ist. Man doublirt das Septum und die Nasenflügel durch Zusammenbiegen des Heftpflasters, stellt die Nase auf, so dass sie die gehörige Projection bekommt und passt sie dem Substanzverluste an, indem man sie entsprechend dessen Rändern zuschneidet, wo es nöthig erscheint. Dabei achte man wohl darauf, dass die schrägen Grenzlinien des Modells mindestens um $\frac{1}{4}$—$\frac{1}{3}$ länger sein müssen, als die entsprechenden Ränder des Substanzverlustes und die Breite des Modells mehr als doppelt so gross als der Querdurchmesser der dreieckigen Nasenöffnung. Statt das Modell nach unten in scharfen Winkeln zu umschneiden, kann man die den Nasenflügeln entsprechenden Seitentheile auch abrunden.

Nun handelt es sich darum, das Modell so auf die Stirne aufzukleben, dass der Lappen in der richtigen Stellung ausgeschnitten werden kann. Zu diesem Zwecke wird das ausgebreitete Modell mit dem schmalen Ende nach abwärts gekehrt so angelegt, dass der eine schräge Contourschnitt des Modells in die Verlängerung eines die Spitze des dreieckigen Substanzverlustes begrenzenden Seitenrandes zu liegen kommt; der andere schräge Contourschnitt des Modells beginnt nach aussen von der Spitze des Substanzverlustes dicht unter dem Augenbrauenbogen. Auf diese Weise steht die Längsaxe des Modells senkrecht von oben nach unten und das Modell liegt in der Mitte der Stirne auf. Ist die Stirne jedoch nieder, so fällt der für das Septum bestimmte Theil bereits über die Grenze des Haarwuchses nach aufwärts und es ist in solchen Fällen zweckmässiger, das Lappenmodell etwas schräg aufzulegen, so dass der untere schräge (rechtsseitige, vom Patienten gerechnet) Contourschnitt des Modells nicht in die Verlängerung des rechten Seitenrandes des Substanzverlustes zu liegen kommt, sondern dass er mit demselben einen nach rechts aussen stehenden stumpfen Winkel bildet, also schräg oberhalb des rechten Augenbrauenbogens verläuft.

Genau längs der Ränder des aufgelegten Modells durchschneidet der Operateur die Stirnhaut bis auf das Periost, entfernt das Modell und löst von der Peripherie beginnend, indem er das Messer stets schräg gegen den Knochen zu führt, die Haut sammt allen Weichtheilen vom Perioste los: wenn er sich der Basis des Lappens nähert,

so wird auch das Periost mit dem Raspatorium abgelöst, um dadurch eine möglichst gute Ernährung des Lappens zu sichern. Ist der Lappen richtig ausgeschnitten, so fällt er ohne starke Torsion von selbst in die entsprechende Lage; wenn nicht so muss der Stiel durch weiteres Ablösen des Periostes vom Knochen und Verlängerung des lateralen schrägen Schnittrandes nach ab- und auswärts beweglicher gemacht werden. Die Breite des Stieles muss mindestens 1—1½ cm betragen.

Bevor man zur Bildung der Nase geht, ist es gut, den Substanzverlust an der Stirne zu verkleinern und die ziemlich beträchtliche Blutung zu stillen. Beides erzielt man durch Anlegung von Nähten, durch welche man zunächst den untern und dann die oberen Wundwinkel vereinigt so weit es geht; ausserdem nähert man die Wundränder, wenn man sie auch nicht in directen Contact mit einander bringen kann, durch Entspannungsnähte und bedeckt das freiliegende Periost mit aseptischer Watte, welche mit dem Blute zu einem trockenen Schorfe verklebt.

Der abgelöste Stirnlappen wird vorsichtig mit der Hakenpincette angefasst und entsprechend dem unteren Rande desselben die beiden seitlichen Anhängsel, rechts und links vom Septum, nach der wunden Fläche zu umgebogen (doublirt) und in dieser Stellung durch ein paar Knopfnähte oder Matratzennähte fixirt. Dann wird auf dieselbe Weise das Septum, aber längs der Mittellinie, in sagittaler Richtung zusammengelegt und ebenfalls durch Matratzennähte befestigt. Jetzt wird der Nasenlappen in den dreieckigen Substanzverlust an der Apertura pyriformis eingepasst und zwar so, dass die lospräparirten Ränder desselben gewissermaassen den Falz für die Lappenränder abgeben. Zuerst näht man die Nasenflügel in die unteren seitlichen Winkel des Defectes ein; dann wird das doublirte Septum in den senkrechten Einschnitt in der Mitte der Basis des Dreiecks implantirt und durch Knopfnähte befestigt. Endlich werden die schrägen Schnittränder des Lappens mit den gleichnamigen Rändern des Substanzverlustes durch tiefe und oberflächliche Seidenknopfnähte vereinigt. Jetzt ist die neue Nase fertig; sie hängt Anfangs wie ein schlaffer Lappen nach abwärts und um sie zu stützen, schiebt man von unten her in die Nasenlöcher zwei kurze, dickwandige Stücke Drainrohr ein, welche man mit etwas Dermatolvaseline bestrichen hat; der Patient kann durch dieselben athmen und die Nasenflügel und das Septum werden entsprechend emporgehoben und comprimirt. Den Nasenlappen selbst bedeckt man ebenfalls mit einem Salbenlappen oder man applicirt eine in Burow'sche Lösung getauchte Gazecompresse, die mit impermeablem Zeug bedeckt und durch den über den Substanzverlust an der Stirne angebrachten trockenen Gazeverband gehalten wird, so dass sie nur über die Nase herabhängt, ohne an dieselbe angedrückt zu werden. Die Nachbehandlung ist sehr einfach: man entfernt die Drains und spült die Nasenlöcher, die gewöhnlich viel Schleim enthalten, vorsichtig durch; die Nähte entfernt man allmälig, je nachdem sie reizen, zwischen dem 3.—4. und dem 8. Tage, und bepinselt dann die Nahtlinien mit etwas Jodoformcollodium.

Der Substanzverlust der Stirne wird der Granulation überlassen und kann später durch Thiersch'sche Transplantationen gedeckt werden; bei älteren Individuen ist die Stirnhaut übrigens so verschiebbar, dass auch die Heilung auf dem Wege der Granulation rasch von Statten geht und die Narbe kaum entstellend wirkt.

Wenn der Lappen schräg aus der Stirne ausgeschnitten wird, so ist darauf zu achten, dass beim Verkleinern des secundären Defectes die Augenbrauen nicht verzogen werden: eine asymmetrische Verschiebung derselben durch den Narbenzug ist nicht zu befürchten (Linhart, König). Ist die Mitte der Stirnhaut durch Narbengewebe unbrauchbar zur Rhinoplastik, so wählt man (Dieffenbach) zwei Lappen aus den beiden Seitentheilen der Stirne und setzt dieselben in der Medianlinie zur neuen Nase zusammen.

Je mehr der Stiel des Stirnlappens gedreht werden musste, um dem Defecte angepasst zu werden, ein desto stärkerer Wulst entsteht an der Wurzel der Nase, entsprechend der Torsionsstelle. Derselbe muss später, mindestens 4—5 Wochen nach der Rhinoplastik, durch Excision eines keilförmig elliptischen Stückes beseitigt werden.

§. 319. Die totale Rhinoplastik aus der Wangenhaut (Nélaton, sogen. französische Methode) ist indicirt wenn die Stirnhaut zur Lappenbildung unbrauchbar ist. In solchen Fällen kann man nach Excision der Ränder des Substanzverlustes rechts und links von demselben je einen rautenförmigen Lappen mit dem Stiele nach oben, gegen den Nasenrücken und den inneren Augenwinkel gewendet, bilden, an deren einem sich ein viereckiges Anhängsel befindet, welches zur Formung des Septum bestimmt ist. Für grössere Defecte eignet sich das Verfahren nicht, ganz abgesehen davon, dass bei der totalen Rhinoplastik die neugebildete Nase noch weniger Profil haben dürfte als die aus der Stirnhaut gebildeten.

§. 320. Die totale Rhinoplastik aus der Haut des Armes (Tagliacozza und v. Gräfe, sogen. italienische Methode) kann wie schon erwähnt, zur Ausführung kommen, wenn weder aus der Stirne, noch aus den Wangen genügend grosse Lappen gebildet werden können, wie diess z. B. bei ausgedehnter Narbenbildung nach misslungenen Plastiken aus der Gesichtshaut vorkommen kann. Zunächst bildet man einen brückenförmigen Lappen aus der Haut des Oberarmes an einer Stelle, die sich leicht an den Defect heranbringen lässt; unter die unterminirte Haut wird eine dick mit Vaseline bestrichene Gazecompresse eingeschoben, um das Wiederanwachsen des Lappens zu verhindern; der Lappen selbst, sowie seine beiden Stiele, werden ebenfalls mit Vaselingazecompressen umhüllt und über die ganze Partie eine feuchte Einwickelung mit Burow'scher Lösung und impermeablem Zeuge gemacht (Maas), damit der Lappen nicht austrockne. Nach 8 Tagen durchtrennt man den einen der Stiele und näht den hierdurch frei werdenden Rand des Lappens in den angefrischten Rand des Defectes an der Nasenwurzel ein. Zu diesem Zwecke muss der Oberarm dem Gesichte genähert und die Hand sammt Vorderarm unverschiebbar auf dem Kopfe fixirt werden, was durch einen entsprechenden inamoviblen Verband mittelst Gyps- und Organtinbinden und Fournierholz erzielt wird: je sorgfältiger die Vernähung des Lappens mit der Gesichtshaut geschieht, desto weniger ist sein Absterben zu befürchten; zum Verbande wird wieder Vaseline und Burow'sche Lösung verwendet. Nach weiteren 10—12 Tagen kann, wenn die Anheilung zu Stande gekommen war, die Durchtrennung des zweiten Stieles am Arme

vorgenommen werden. Nun wird aus dem transplantirten Lappen die Rhinoplastik in der bekannten Weise ausgeführt.

Der Nachtheil der sogen. italienischen Methode liegt einerseits in der für den Patienten sehr peinlichen Fixirung des Armes, wobei der Lappen mit seinem Verbande gerade vor den Mund zu liegen kommt und andererseits in der nicht zu vermeidenden starken Schrumpfung des aus der dünnen, schlaffen Armhaut geschnittenen Lappens, welche sich schon unliebsam bemerkbar macht, bevor noch die eigentliche Plastik beginnt. Krause hat die Rhinoplastik aus dem Arme in der Weise ausgeführt, dass er ungestielte Hautlappen nach der später zu beschreibenden Methode auf Substanzverluste im Gesichte transplantirte und später aus denselben die Nase formte.

§. 321. Die neugebildete Nase sieht Anfangs plump und klobig aus und erscheint gewöhnlich zu gross — man lasse sich jedoch dadurch ja nicht verleiten, frühzeitig Nachbesserungen an derselben vorzunehmen, um nicht des Guten zu viel zu thun. Der Lappen zieht sich ohnediess mehr zusammen als man wünscht. Ueberhaupt erlebt man mit diesen künstlichen Nasen nach totaler Rhinoplastik viel Enttäuschungen. Am Schönsten sind sie etwa ein Jahr nach der Operation: da haben sie eine gehörige Projection, der Lappen ist turgescent, normal gefärbt, die Nasenflügel sind genügend profilirt, kurz die neugebildete Nase entspricht allen Ansprüchen der Aesthetik. Bald aber ziehen sich die Nasenlöcher zusammen, die Nase verliert durch Schrumpfung des Lappens an der Innenseite ihre Proëminenz, sie verflacht sich, die Haut wird welk und auffallend blass, so dass 2—3 Jahre nach der Operation die Nase kaum mehr über das Profil des Gesichtes hervorragt [1]).

§. 322. Die Hauptschwierigkeiten bei der totalen Rhinoplastik sind 1. das Offenhalten der Nasenlöcher und 2. die Erhaltung der gehörigen Proëminenz, der Profilhöhe der Nase. Volkmann hat von vornherein auf die Bildung zweier Nasenlöcher verzichtet und desshalb den für das Septum bestimmten medianen rechteckigen Zipfel gar nicht angenäht, sondern ihn frei von der Nasenspitze herabhängen lassen. Während er granulirt, zieht er sich nach seiner wunden Fläche hin zusammen und rollt sich gewissermaassen ein, so dass er eine rüsselartige Verlängerung der Nasenspitze bildet, welche ganz gut aussieht und den Mangel eines Septum hinreichend verdeckt. Uebrigens kann man nachträglich ein Septum aus der Oberlippe bilden, indem man einen schmalen Lappen mit oberem Stiele ausschneidet und denselben doublirt, nach aufwärts dreht und nach innen an den rüsselartigen Vorsprung annäht.

Viel grösser sind die Schwierigkeiten, welche durch das Bestreben,

---

[1]) Ich kann nicht umhin an dieser Stelle einer äusserst bezeichnenden Anekdote zu gedenken, die ich einst von Thiersch erzählen gehört habe: Thiersch hatte einem Manne eine totale Rhinoplastik gemacht: das Resultat war ein sehr gutes und der Patient überglücklich. Ein paar Jahre später sah Thiersch denselben wieder und fragte ihn, ob er mit seiner Nase noch zufrieden sei. Je nun, sagte der Mann, wenn ich früher, vor der Operation, ausging, so liefen mir die Strassenjungen nach und riefen: „Da kommt der Mann ohne Nase!“ Jetzt laufen sie mir nach und rufen: „Da kommt der Mann mit der Nase!“ Das ist der ganze Unterschied gegen früher.

dem Einsinken der Nase entgegenzuwirken, erwachsen. Die Vorschläge, den Lappen durch ein Gerüst aus widerstandsfähigem aber leichtem Materiale (Gold, Platin, Bernstein u. s. w.) zu stützen, erwiesen sich wenigstens bei der totalen Rhinoplastik als practisch unbrauchbar. Dagegen hat B. v. Langenbeck schon den Versuch unternommen, das fehlende knöcherne und knorpelige Nasengerüst durch Knochentransplantation zu ersetzen, einerseits dadurch, dass er den Stirnlappen sammt dem Perioste ablöste, andererseits indem er an den Rändern der Apertura pyriformis von den Resten der Nasenbeine und von dem gewöhnlich durch Knochenauflagerungen verdickten Oberkiefer beiderseits eine Knochenspange mit unterem Stiele absägte oder abmeisselte und dieselben nach innen gedreht wie die Dachsparren aufrichtete und mit einander verband. Der Erfolg entsprach leider den Erwartungen nicht; das transplantirte Periost bildete entweder gar keinen Knochen oder nur ganz ungenügende Spuren desselben und zwar sehr spät, so dass die Schrumpfung und das Einsinken des Lappens dadurch nicht verhindert wurde, und die dachsparrenartigen Knochenplatten sanken ein oder starben ab. Allerdings wird der Stirnhautlappen durch die Mitablösung des Periostes dicker und resistenter, und die Entblössung des Stirnbeines von seinem Perioste hat keine nachhaltigen Folgen.

Eine andere Methode besteht darin, dass man den Stirnlappen mit der Epidermisseite nach Innen implantirt und dann die wunde Aussenseite durch zwei seitliche Wangenlappen (Verneuil) oder durch Thiersch'sche Transplantationen bedeckt. Auf diese Weise wird zwar die Schrumpfung der Nase einigermaassen verhindert, aber die Proëminenz derselben erhält sich doch nicht. Als Curiosität möge der Versuch Hardie's erwähnt werden, der zu bildenden Nase zunächst ein knöchernes Gerüst zu formiren, indem er die Endphalanx des kleinen Fingers an der Apertura pyriformis implantirte und dieselbe, nachdem sie angeheilt war, enuclirte. Parker machte dieselbe Operation behufs Aufrichtung einer eingesunkenen Nase angeblich mit günstigem Erfolge.

§. 323. Am Meisten hat man bis jetzt erreicht durch die Anwendung der König'schen Methode der Bildung eines Hautperiostknochenlappens. Ursprünglich von König zur Beseitigung einer sog. Sattelnase geübt, ist die Operation mit einiger Modification neuestens durch v. Hacker auch bei fast totalem Nasendefecte ausgeführt worden. Derselbe bildete in gewöhnlicher Weise einen Stirnlappen, an der Stelle des Nasenrückens und des Septum bezog er jedoch in denselben einen Periostknochenlappen ein. Die Ausführung der Operation geschieht auf folgende Weise: Nachdem der Lappen auf der Stirne aufgezeichnet ist, wird entsprechend der Mittellinie desselben von der Wurzel des Stieles angefangen bis fast zum Ende des für die Bildung des Septum bestimmten rechtwinkeligen Zipfels ein 7—8 mm breiter, länglicher Streifen markirt, längs dessen Grenzen die Haut durch feine, bis in den Knochen eingetriebene Stiftnägel an denselben fixirt wird. Nun wird der Stirnlappen von allen Seiten her vom Perioste losgelöst bis an die durch die Stifte bezeichnete Grenze: längs derselben wird das Periost umschnitten und mit einem scharfen Rinnenmeissel die Corticalis des Stirnbeines von oben her von der Diploë in Form einer schmalen Spange abgelöst, so dass also der Stirnlappen an seinen Seitentheilen

nur aus Haut, in der Mitte aber aus Haut, Periost und Knochen besteht, welcher letztere durch eine Hautperiostbrücke mit der Stirne im Zusammenhange bleibt. Der ganze Lappen wird nun an seiner Basis gedreht, so dass er in die natürliche Lage kommt, die Knochenspange wird entsprechend der Nasenspitze eingeknickt und hierauf in der gewöhnlichen Weise die Vereinigung der Lappenränder mit den Defecträndern vorgenommen. Die Knochenspange stellt dementsprechend eine sparrenähnliche Stütze für die neue Nase dar, welche das Einsinken derselben verhindert. In einem durch v. Hacker operirten Falle war das Resultat 8 Monate nach der Operation noch ein sehr günstiges. Freilich wird es auch bei dieser Methode vorkommen, dass der Knochenlappen necrotisch wird oder späterhin allmälig schwindet; eine wesentliche Gefahr für den Periostknochenlappen scheint mir darin zu liegen, dass er an der Innenseite, wie der ganze Stirnlappen, unbedeckt ist und daher durch Granulationsbildung vernarben muss.

§. 324. Wenn der Defect den ganzen beweglichen Theil der Nase, d. h. das knorpelige Gerüst sammt der bedeckenden Haut betrifft, während das knöcherne Gerüst und die Haut über demselben erhalten ist, so verfährt man wie bei der totalen Rhinoplastik, nur dass der Lappen kleiner zu sein braucht und einen längeren Stiel erhält. Derselbe wird nach Spaltung der Haut des knöchernen Nasenrückens und Zurückpräpariren derselben zwischen die Spalträuder eingefügt und später excidirt, oder man legt ihn frei brückenartig über die Haut hinüber. Bei Erhaltung des knöchernen Gerüstes ist das Einsinken des Lappens nur für den unteren Theil der Nase zu fürchten, allein gerade die Nasenspitze wird dadurch in sehr unschöner Weise abgeflacht, während an der Grenze des knöchernen Gerüstes ein Vorsprung proëminirt. Desshalb richten sich auch hier die Bemühungen der Chirurgen darauf eine entsprechende Unterfütterung des unteren Theiles der Nase zu erzielen. Volkmann und Hueter verwendeten dazu die intacte Haut der knöchernen Nase, welche sie sammt dem Perioste in Form eines querliegenden Brückenlappens ablösten und nach abwärts klappten und zwar mit der Epidermisfläche nach innen, worauf die ganze Nase aus einem Stirnlappen gebildet und mit dem einigermaassen federnden Brückenlappen durch Matratzennähte vereinigt wurde. Thiersch bildet zu beiden Seiten des Defectes zwei rautenförmige Lappen mit breitem medialen Stiele aus der Wange, schlägt dieselben mit der Epidermisfläche nach einwärts, so dass sie sich einrollen und mit ihren Wundflächen in der Medianlinie des Defectes zusammenstossen und vereinigt sie durch Matratzennähte. Dadurch entstehen zwei Wülste, die innen hohl und mit Epidermis ausgekleidet, aussen aber wund sind und die gleichsam die Nasenlöcher darstellen; darüber wird der Stirnlappen geheftet. Die neue Nase erhält somit ausser der Stütze auch nach innen zu eine Epidermisauskleidung. Das Verfahren von Thiersch hat nur den Nachtheil, dass es nebst der Narbe an der Stirne noch eine Narbe auf beiden Wangen zurücklässt.

§. 325. Alle bis jetzt beschriebenen Operationen werden unter der Bezeichnung totale Rhinoplastik zusammengefasst. Die nun folgen-

den Verfahren gehören der partiellen Rhinoplastik an. Regel bei allen derartigen Plastiken ist es, die noch erhaltenen Theile der Nase, besonders das knorpelige Substrat der Ränder und die Insertion derselben und des Septum möglichst zu erhalten, weil sie für die neugebildete Nase formgebend sind und in solcher Vollkommenheit niemals ersetzt werden können.

Wenn die Umrandung eines Nasenflügels mit einem Theile der seitlichen Nasenwand fehlt, so beginnt man damit, die vorhandenen Partien der Nase, welche häufig durch narbige Schrumpfung der Umgebung verzogen sind, vollkommen aus ihren Verbindungen mit der Narbenmasse zu lösen, dann exstirpirt man die Narbe, so weit es nothwendig ist, um ferneren Verziehungen vorzubeugen, und erst wenn alles diess geschehen ist, lässt sich der Umfang des zu ersetzenden Defectes beurtheilen. Den Nasenflügel bildet man entweder aus der Stirnhaut wie bei der totalen Rhinoplastik oder aus der Haut des gesunden Theiles der Nase (v. Langenbeck). Zu diesem Zwecke frischt man den Defect in Form eines gleichschenkeligen Dreieckes mit unterer Basis an, dessen Scheitel auf den Nasenrücken zu liegen kommt, und entnimmt von der gesunden Seite der Nase einen länglich viereckigen Lappen mit oberem Stiele, den man über den Nasenrücken hinüberdreht und mit den Rändern des Substanzverlustes vereinigt. Die blossliegende Seitenwand der Nase kann, wenn sie granulirt, nach Thiersch mit Epidermislappen bedeckt werden. Uebrigens ist die Narbe, auch wenn diess nicht geschieht, nicht entstellend.

Auf ähnliche Weise wird die fehlende Nasenspitze, das häutige Septum und der eine Nasenflügel aus der Haut der gesunden Seite der Nase ersetzt, durch einen Lappen mit unterem, gegen den gesunden Nasenflügel gewendetem Stiele (v. Langenbeck).

Weniger zweckmässig sind zum Ersatze von Defecten der Nasenflügel die Wangenlappen.

Ein Defect der Nasenspitze allein oder des hinteren Antheiles des Nasenflügels, wenn er auch nicht gross ist, wird oft am Besten durch einen Stirnlappen gedeckt, dessen Stiel man später excidirt. Das fehlende Septum kann man aus der Haut des Nasenrückens oder der Oberlippe neu bilden.

§. 326. Eine ganz besondere Technik verlangen die sog. eingesunkenen, Flach- oder Sattelnasen, dadurch entstanden, dass das knöcherne oder das knorpelige Nasengerüst oder beide zerstört und die Nase durch die Narbenretraction in die Apertura pyriformis mehr oder weniger hineingezogen ist, so dass einzelne Theile der Nase zusammengeschrumpft sind. Dabei ist die äussere Haut entweder ganz oder nur theilweise erhalten. Es giebt verschiedene Grade dieser Missstaltung, nach welchen auch die Operation verschieden ist.

Bei geringeren Graden des Einsinkens (sogen. Flachnase) spaltet man die Haut in der Mittellinie des Nasenrückens, excidirt die Narben, implantirt dann einen schmalen Stirnlappen mit der Epidermisseite nach einwärts und vereinigt über demselben die beiden Hauträndер der dorsalen Incision.

Wenn das knöcherne Nasengerüst intact und nur das knorpelige zerstört und die Haut erhalten ist, so löst man am Besten die Narben

subcutan oder nach medianer Spaltung der Nase aus, bringt die Nase in ihre natürliche Lage und sucht sie durch eine entsprechende Prothese in derselben zu erhalten. (Zwei Bügel aus Metalldraht mit Kautschuk überzogen, welche in die Nasenlöcher eingeführt werden und sich auf die Ränder der Apertura pyriformis und gegen einander stützen, Mikulicz.)

Noch vortheilhafter ist es, wenn die Prothese nicht entfernt zu werden braucht, sondern unter der Weichtheilnase eingeheilt werden kann. Die dahin zielenden Vorschläge (Klein, Rust) sind sehr alt, aber erst in neuester Zeit ist es gelungen, dieselben practisch durchzuführen. Studjenski und Krassin erreichten dieses Resultat durch Verwendung eines goldenen Stützgerüstes, nach dem Principe der Dachsparren construirt. Dasselbe besteht aus einem, dem knöchernen Rande der Apertura pyriformis genau anliegenden und durch drei Platindrahtnähte zu befestigenden Golddrahtringe und einer dünnen, bogenförmigen, mehrfach durchlöcherten Platte, welche beide Hälften des Ringes mit einander verbindet und dem Nasenrücken seine Form und seine Profilirung sichern soll. Der Apparat wird nachdem durch einen Einschnitt in der Nasolabialfalte die Apertura pyriformis freigelegt und die ganze Schleimhautseite der Nase im Bereiche desselben oberflächlich angefrischt worden war, mittelst der drei Drahtsuturen fixirt, so dass der untere Rand der Goldblechplatte in einen seichten horizontalen Einschnitt an der Innenseite der Nasenspitze zu liegen kommt; ausserdem wird in jedes Nasenloch ein dickwandiges Drainrohr eingeführt, wodurch das Stützgerüst gegen die aufgerichtete Nase gedrängt wird. Zum Verbande dient Lister'sche Borsalbe (kein Jodoform, weil es Borkenbildung und dadurch Secretverhaltung begünstigen soll). Nach 4—5 Wochen ist die Prothese durch die von der Schleimhaut sich entwickelnden Granulationen vollständig eingekapselt und letztere überhäutet. Die Resultate dieser Behandlung sind insoferne sehr günstig, als das Stützgerüst reactionslos ertragen und selbst bei intensiver Kälte (20—30° unter Null) und dauerndem Aufenthalte im Freien von dem Patienten durchaus nicht empfunden wird. Die Form der Nase erhält sich nach Jahren unverändert wie unmittelbar nach der Operation, die Athmung ist freier, die Sprache besser als vorher.

Besonders häufig, namentlich nach Syphilis, sind die Fälle von Zerstörung des knöchernen Gerüstes mit Erhaltung der knorpeligen Theile (sog. Sattelnase mit nach oben gestülpter Nasenspitze). Wenn man die Nasenspitze und die Flügel sammt Septum in ihre natürliche Lage bringen will, so muss man den Nasenrücken an der Grenze des knorpeligen Gerüstes quer einschneiden und das letztere nach abwärts klappen. Dadurch entsteht ein grosser Defect zwischen unterem und oberem Theile der Nase, welcher auf verschiedene Weise gedeckt werden kann. v. Langenbeck transplantirte in denselben einen halbmondförmigen gestielten Hautperiostlappen aus der Stirne, welchen er später wund machte und mit der Haut der Umgebung überzog. Ollier löste die ganze eingesunkene Nase durch zwei in einem spitzen Winkel sich vereinigende, von der Nasenwurzel bis nahe an die Nasenflügel reichende schräge Schnitte, so dass die Nase nur durch Septum und Nasenflügel nach unten zu hängen blieb; dann meisselte er von den Rändern der Apertura pyriformis zwei Knochenbalken ab, die er nach der Mitte zu-

sammenlegte, entfaltete die Nase durch Exstirpation und Durchschneidung der Narbenstränge, vereinigte den oberen Winkel zwischen den beiden Schrägschnitten etwa 4 cm weit und nähte dann in den übrigbleibenden dreieckigen Defect die abgelöste und aus einander gefaltete Nase ein; dadurch wird die Nase nach abwärts gedrängt und gewinnt zugleich an Höhe.

Zweckmässiger ist das bereits erwähnte Verfahren von König. Zunächst wird die Sattelnase durch eine quere Incision gespalten und der untere Theil gelöst und nach abwärts gezogen. Den dadurch entstehenden Substanzverlust zwischen oberem und unterem Theile der Nase deckt man durch einen Weichtheilknochenlappen aus der Mitte der Stirne. Nachdem die Haut bis auf den Knochen durchschnitten ist, setzt man am Rande des Lappens einen Meissel ein und löst die Corticalis des Stirnbeines in der ganzen Breite im Zusammenhange mit den Weichtheilen ab. Der so gebildete Lappen wird durch Einknicken der Knochenlamelle mit der Epidermisfläche nach einwärts auf den Defect gebracht und mit dessen Rändern vernäht und darüber wird ein zweiter Lappen aus den Seitentheilen der Stirnhaut applicirt, so dass die wunde Fläche desselben auf die nach aussen gekehrte Corticalis zu liegen kommt. Später werden dann, wenn es nöthig ist, Correcturen an dem Stiele des Lappens vorgenommen. Israël modificirte, um den Uebelstand einer doppelten Lappenbildung aus der Stirne zu vermeiden, die König'sche Methode in folgender Weise, die wohl vorläufig als die empfehlenswertheste anzusehen ist. Der Weichtheilknochenlappen wird nur an den unteren Rand, nicht an den Seiten des Defectes fixirt, der Substanzverlust an der Stirne vernäht; die freiliegende Corticalis des Stirnlappens wird jedoch der Heilung durch Granulation überlassen. Während diess geschieht, zieht sich die nach hinten, gegen das Naseninnere, gekehrte Haut so weit nach vorne, dass nur in der Mitte des neuen Nasenrückens ein Narbenstreifen zurückbleibt. Nach vollendeter Vernarbung existirt demnach zwischen dem neuen Nasenrücken und den seitlichen Rändern des ursprünglichen Substanzverlustes beiderseits noch ein Spalt, der in die Nasenhöhle führt. Die nächste Operation besteht nun darin, dass man den Weichtheilknochenlappen mit einem Haken zur Seite zieht, so dass darunter die Hautbedeckung des alten Nasenrückens sichtbar wird; man spaltet dieselbe in der Medianlinie und führt vom oberen und vom unteren Ende des Längsschnittes je einen Querschnitt nach beiden Seiten, nach aussen. Indem man die so ausgeschnittene Haut von innen nach aussen ablöst, entstehen zwei viereckige seitliche Lappen mit äusserem Stiele; jetzt löst man die Hautbedeckung des Weichtheilknochenlappens längs beider seitlicher Ränder des medialen Narbenstreifens von vorne nach rückwärts zu ab, so weit, dass zwei längliche Läppchen rechts und links gebildet werden, die man rückwärts schlägt, so dass sie mit der Epidermisfläche nach innen sehen. Ueber diese beiden Stützläppchen applicirt man zum Schlusse die beiden lateralen viereckigen Lappen, so dass die wunden Flächen auf einander zu liegen kommen, und vernäht sie mit dem in der Medianlinie übrig gebliebenen Narbenstreifen des neuen Nasenrückens. Die so aufgebaute Nase besitzt also nach innen zu eine Epidermisbekleidung und überdiess ein knöchernes Gerüst als Stütze; sie zeigt jedoch nicht die normale Einsenkung zwischen Nasenwurzel und

Stirne, der Nasenrücken ist zu breit und statt mit Haut mit Narbe bekleidet. Um diese Uebelstände zu beseitigen, hat Israël den Hautperiostlappen aus der Stirne über 2 cm breit mit einer nur 4 mm breiten Knochenspange ausgeschnitten und, nachdem er ihn herabgeschlagen, die über die Ränder hervorstehende Haut sammt dem Perioste ganz um den Knochen herumgezogen und über demselben vernäht. Hiedurch wird der Nasenrücken schmäler, und man kann später die seitlichen Partien der Haut mit der Haut des Nasenrückens vereinigen. Die Verbindungsbrücke des Stirnlappens wurde dann durchschnitten und tiefer inserirt und so vermieden, dass der Nasenrücken mit der Stirne in einer Flucht liegt.

J. Wolff empfiehlt, den Weichtheilknochenlappen aus der Stirne nicht umzuschlagen, sondern ihn einfach nach abwärts zu ziehen und in den Substanzverlust einzusetzen.

Wenn das knöcherne und das knorpelige Nasengerüst vollständig zerstört und die Nase ganz eingesunken ist, so bleibt kaum etwas anderes übrig, als eine totale Rhinoplastik aus der Stirne zu machen, wobei man jedoch die Haut der eingesunkenen Nase dazu benützen kann, den Lappen zu unterfüttern und der Nase so eine stärkere Proeminenz zu verschaffen. Man löst die Haut der eingesunkenen Nase durch zwei seitliche Schnitte von den Rändern der Apertur ab, so dass sie nur nach oben und nach unten in Verbindung mit der Umgebung bleibt, macht die ganze Oberfläche der Haut wund und klappt sie längs der Mittellinie von den Seiten her zusammen, so dass die wunden Flächen an einander zu liegen kommen und vernäht werden. So stellt also die ganze Nasenhaut ein medianes doublirtes Septum vor, über welches dann die neue Nase aus der Stirne gebildet wird (Mikulicz).

§. 327. Die Erweiterung der verengten Nasenlöcher ist indicirt sowohl nach plastischen Operationen wie nach Narbenverengerung. Das Verfahren besteht darin, dass man die bestehende Oeffnung durch einen Schnitt erweitert und dann die Ränder mit Haut resp. mit Schleimhaut umsäumt. Oder man bildet, nachdem man das Nasenloch gespalten, jederseits einen dreieckigen Schleimhautlappen, wie bei der Roser'schen Phimosenoperation (vergl. pag. 327), und näht denselben in die beiden Wundwinkel ein, um die Wiederverwachsung der Ränder zu verhüten. In den schlimmsten Fällen führt man eine partielle Rhinoplastik aus und doublirt den Lappen, welcher das neue Nasenloch bilden soll.

Die Operationen bei Verkrümmung des Septum, wodurch das der Convexität desselben entsprechende Nasenloch ganz oder theilweise impermeabel wird, bestehen darin, dass man das Septum an der Stelle der Ausbiegung durch Excision eines genügend grossen Fensters (mittelst des Messers oder mittels einer Lochzange) perforirt oder den vorspringenden Theil des Knorpels abträgt, ohne die Schleimhaut an der concaven Seite zu trennen. Am Besten geschieht diess nach Petersen durch eine subperichondrale Resection am Septum. Man bildet an der convexen Seite der Verkrümmung einen viereckigen Lappen, mit der Basis nach oben, aus dem mucös-perichondralen Ueberzuge des Septum, schiebt ihn mittelst des Raspatoriums nach aufwärts und durchschneidet den Knorpel in querer Richtung zunächst längs des Randes des unteren Weichtheilschnittes. Von diesem Knorpelschnitte aus löst man das

Perichondrium sammt der Schleimhaut des anderen Nasenloches von der Concavität der Verkrümmung ab, excidirt aus dem knorpeligen Septum den verkrümmtenTheil in Form eines Fünfeckes mit unterer Basis, klappt zum Schlusse den abgelösten Lappen wieder nach abwärts und vernäht ihn. Bei Verkrümmungen des Septum in grösserer Tiefe kann die Geraderichtung durch unblutige Infraction mittelst eigener Zangen (Adams, Jurasz) vorgenommen werden, worauf die Reposition durch Tamponade der Nasenlöcher erhalten wird, bis die Heilung vollendet ist. Da jedoch in solchen Fällen gewöhnlich auch der Nasenrücken oder das ganze Nasengerüst verbogen ist, so giebt dieses Verfahren nicht immer ein befriedigendes Resultat.

Zuweilen handelt es sich um Geraderichtung einer angeboren schiefen oder in Folge einer Fractur mit Verschiebung geheilten Nase oder um die Verschmälerung eines zu breiten oder mit einem Buckel versehenen Nasenrückens. Unter solchen Umständen ist es stets angezeigt, radical vorzugehen, indem man die Weichtheile des Nasenrückens in der Mittellinie spaltet, die Haut sammt Perichondrium und Periost nach beiden Seiten ablöst und nun mit Meissel und Hammer die Nasenbeine so weit durchtrennt, resp. resecirt, als es nothwendig ist, um der Nase eine entsprechende Form zu geben. Dann werden die Weichtheile wieder in der Medianlinie vernäht und durch Einführen von dickwandigen Drainröhren in die Nasenlöcher, sowie durch einen geeigneten Compressivverband von aussen die Nase bis zur vollendeten Heilung in der normalen Lage fixirt.

Plastiken an der Wange (Meloplastik).

§. 328. Kleinere Defecte an der Wange lassen sich leicht durch die Naht und durch Verschiebung decken, dagegen erfordern die ausgedehnten Substanzverluste der Haut sammt der Schleimhaut der Wange und des Zahnfleisches, wie sie besonders durch Noma zu Stande kommen, sehr complicirte Operationen. Nur ausnahmsweise hat man in der unmittelbaren Umgebung des Defectes genügend viel normale, d. h. mit Schleimhaut doublirte Haut, um Lappen aus der ganzen Dicke der Wange, mit oberem oder unterem, äusserem Stiele zum Verschlusse desselben bilden zu können. In der Regel besteht in Folge der straff gespannten Narben zwischen Ober- und Unterkiefer hochgradige Kieferklemme. Aufgabe der Plastik in solchen Fällen ist es, nicht nur die äussere Haut zu ersetzen, was von sehr geringem Vortheile wäre, sondern vor Allem den Schleimhautdefect zu decken, wodurch allein die Möglichkeit gegeben ist, die Kieferklemme dauernd zu beseitigen.

Oberst sucht diess zu erreichen, indem er zwei gestielte Schleimhautlappen aus der inneren Seite der Lippen bildet und dieselben so mit einander vernäht, dass eine neue Schleimhautwandung der Wange hergestellt wird. Wölfler benützte zu demselben Zwecke Transplantationen der Schleimhaut anderer Körpergegenden oder der Schleimhaut von Thieren. Bequemer ist es jedoch, wenn man den Schleimhautdefect durch einen Lappen der äusseren Haut decken kann; das Material hiefür findet sich in der unmittelbaren Umgebung des Substanzverlustes. Man kann dabei auf verschiedene Weise verfahren: 1. Man excidirt den Hautlappen, aber bevor man ihn implantirt, bringt man seine wunde

Fläche durch Epidermistransplantationen nach Thiersch zur Ueberhäutung und vernäht dann denselben so mit den angefrischten Rändern des Substanzverlustes, dass die künstlich überhäutete Fläche nach einwärts, gegen die Mundhöhle zu liegen kommt. Der Nachtheil dieses Verfahrens ist, dass es längere Zeit in Anspruch nimmt und dass sich während derselben der Hautlappen durch Schrumpfung wesentlich verkleinert; auch gelingt die Epidermistransplantation nicht immer auf das erste Mal. 2. Man umschneidet einen Lappen in nächster Nähe des Substanzverlustes, welcher, mit der Epidermisseite nach innen gewendet, den Defect wie der Deckel eine Dose verschliessen soll (Kraske). Die dem Charniere des Deckels entsprechende Basis des Lappens wird dabei unmittelbar von dem Hautrande des Defectes gebildet. Gersuny hat dieses Verfahren ausserordentlich vervollkommnet, indem er zeigte, dass die Basis eines derartigen deckelförmigen Lappens gar nicht aus Haut zu bestehen brauche, sondern dass es zur Erhaltung der Circulation genügt, wenn derselbe nur durch subcutanes Binde- und Fettgewebe mit dem Körper in Verbindung bleibt. Auf dieser Thatsache basirt Gersuny's Methode des Ersatzes der Wangendefecte durch einen einzigen operativen Act. Nachdem der Substanzverlust klargelegt ist, wird, aus der Umgebung desselben, und zwar aus einer möglichst haarlosen Partie ein Lappen formirt, welcher genau die Grösse des Schleimhautdefectes hat. Dazu eignet sich am Besten die Haut unter dem Auge, in Ermangelung derselben die Haut unter dem Kinne. Der Lappen wird von seiner Peripherie gegen den Substanzverlust zu so weit lospräparirt, dass er daselbst nur an einem Stiele von subcutanem Fettgewebe hängt, hierauf mit der Epidermisseite gegen die Mundhöhle zu geschlagen und sofort mit den Rändern der Schleimhautwunde vernäht. Nun folgt der Ersatz des Substanzverlustes der äusseren Haut, sowohl des ursprünglichen als des durch die Excision des Gersunyschen Lappens entstandenen, durch einen grossen äusseren Decklappen. Derselbe wird aus der Ohr- oder aus der Stirngegend entnommen und über den nach innen gewendeten Lappen so gelegt, dass sich die Wundflächen beider berühren. Hierauf wird der Decklappen mit den Hauträndern des Defectes vernäht. Darüber kommt ein exacter Compressivverband; das Einführen eines Drains zwischen die beiden Wundflächen der Lappen ist nicht nothwendig, ja sogar schädlich. Sollte die Deckung des äusseren Defectes nicht durch eine einmalige Plastik zu erreichen sein, so wird entweder später eine zweite Lappenbildung hinzugefügt, oder der granulirende Rest desselben durch Thiersch'sche Transplantationen überhäutet. Eventuell kann auch ein Lappen aus einem entfernteren Körpertheile durch Wanderplastik an das Gesicht herangebracht werden. Sehr wichtig ist es, dass während der Bildung des Gersuny'schen Lappens und während der Naht desselben der Mund durch ein Speculum fortwährend weit geöffnet erhalten werde (v. Eiselsberg), weil es sonst leicht geschehen kann, dass der Lappen zu klein formirt wird und später eine übermässige Spannung und Zerrung desselben entsteht.

In schweren Fällen von Kieferklemme müssen vor jeder plastischen Operation zunächst die Narben vollständig excidirt und der Unterkiefer beweglich gemacht werden. Letzteres geschieht entweder durch Resection aus der Continuität desselben mit Bildung einer Pseudarthrose

(Esmarch), wobei man, wie diess Helferich neuestens gethan hat, einen Lappen aus der Substanz des Muscul. temporalis zwischen die Fragmente des Knochens einnähen kann, um die Wiederverwachsung derselben zu verhüten, oder durch Resection des Gelenkkopfes des Unterkiefers (Bottini-König, vergl. pag. 218). Leider ist es gerade bei den Fällen von Noma nicht selten unmöglich, genügend viel Material aus der Umgebung der Wange zu gewinnen, um den Substanzverlust decken zu können. Man muss sich unter solchen Umständen damit behelfen, Lappen aus der Seitengegend des Halses zur Plastik zu verwenden.

Israël zeigte, dass man auf diese Weise auch in complicirten Fällen ein günstiges Resultat erzielen könne: er führte bei einem Manne, der den grössten Theil der Wange sammt Schleimhaut, den Mundwinkel und einen Theil der Unterlippe durch ein Cancroid verloren hatte, die Plastik in der Weise aus, dass er einen grossen, bis an das Schlüsselbein reichenden Lappen mit oberem Stiele nach aufwärts schlug und seinen vorderen Abschnitt mit der Epidermisfläche nach innen dicht unter dem Kieferwinkel in den Defect der Schleimhaut einpflanzte, während der hintere Abschnitt desselben brückenartig auf der intacten Haut des Kieferrandes auflag. 17 Tage später, als der Lappen angeheilt war, wurde seine Stielinsertion durchschnitten, das Stielende nach vorne geklappt und so der Lappen doublirt. Die granulirende Aussenfläche desselben wurde angefrischt und nun der hintere Abschnitt zum Ersatz der äusseren Haut verwendet. Später wurde der Mundwinkel gebildet und mit Schleimhaut zum Ersatz des Lippenrothes eingesäumt.

Esmarch verfuhr in ähnlicher Weise, indem er einen langen Lappen aus der Halshaut bildete, dessen Stiel unmittelbar neben dem Defecte lag, und denselben sofort durch Aufwärtsschlagen der unteren Hälfte doublirte und so in den Substanzverlust einnähte, dass die Umschlagstelle den neuen Mundwinkel bildete. Das nach innen geklappte Ende des Lappens wurde mit den Rändern der Schleimhaut, die äussere Partie desselben mit der Haut vernäht. Der Substanzverlust am Halse konnte vollkommen geschlossen werden.

Das Verfahren von Esmarch dürfte sich für Defecte von geringerem Umfange eignen, besonders bei älteren Patienten, deren Haut sehr schlaff und fettarm ist.

§. 329. Wenn nur die Schleimhaut der Wange verloren gegangen ist, während die äussere Haut erhalten blieb, so lässt sich die bestehende Kieferklemme beseitigen durch folgendes Verfahren Gussenbauer's: Man bildet aus der Haut der Wange einen queren viereckigen Lappen, der bis zum Masseterrande abpräparirt wird und hier seinen Stiel hat. Dann spaltet man die übrigen Weichtheile der Wange sammt den Narben vom Mundwinkel aus ebenfalls bis zum vorderen Masseterrande, schlägt durch die dadurch entstehende Spalte den Lappen nach einwärts und vereinigt seinen vorderen Rand mit der noch erhaltenen Schleimhaut hinter dem Masseter, so dass die Epidermisfläche des vorderen Abschnittes des Lappens nach der Mundhöhle zu gekehrt ist und die Schleimhaut im Winkel zwischen beiden Kiefern ersetzt. Nach 4 Wochen wird der Stiel des Lappens durchschnitten, von seiner Basis,

d. h. von hinten nach vorne zu, abgelöst und ebenfalls mit der Epidermisseite gegen die Mundhöhle gekehrt. Die Ränder der gespaltenen Wange lässt man an den Kiefern sitzen, um das Zahnfleisch zu ersetzen und näht dann den nach vorne und einwärts geschlagenen, hinteren Abschnitt des Lappens in den Substanzverlust ein, wodurch also der vordere Theil der fehlenden Wangenschleimhaut ersetzt wird. Zum Schlusse wird die granulirende Aussenfläche des Lappens durch einen Lappen mit hinterem oberem Stiele aus der Haut unter dem Kieferrande gedeckt.

Statt der letzteren Lappenbildung könnte man die ganze granulirende Aussenfläche der Wange mit Epidermislappen nach Thiersch überkleiden.

Plastiken an den Augenlidern (Blepharoplastik).

§. 330. Die häufigste Indication geben narbige Ectropien der Lider, ausserdem Verlust der Lider oder eines Theiles derselben bei der Exstirpation von Epitheliomen, Angiomen, u. s. w. Die Conjunctiva palpebrarum muss bei dem narbigen Ectropium sorgfältig geschont und von den Narben abpräparirt werden, wenn sie auch noch so sehr verändert ist. Ebenso trachtet man stets den Ciliarrand zu erhalten. Um das untere Lid zu ersetzen, giebt man dem Substanzverluste die Form eines gleichschenkeligen Dreieckes, mit oberer Basis; von dem äusseren Basiswinkel des Substanzverlustes führt man in der Verlängerung der Grundlinie des Dreieckes einen horizontalen Schnitt nach auswärts, der so lang sein muss als der obere Rand des unteren Lides; von dem Endpunkte dieses ersten Schnittes führt man einen zweiten, schräg nach unten und innen, parallel zu dem äusseren Schenkel des dreieckigen Defectes und eben so lang als dieser. Hiedurch wird ein rhombischer Lappen mit unterer Basis umschnitten, den man von seiner Unterlage ablöst und über den Defect nach innen schiebt, so dass der obere Rand des Lappens die obere Grenze des neugebildeten Lides darstellt. An denselben näht man den Ciliarrand und die Conjunctiva an (Dieffenbach, vergl. pag. 370, Fig. 57 u. 58). Bei grösseren Defecten verfährt man nach Ammon und v. Langenbeck auf folgende Weise: Nachdem die Narben excidirt und die Conjunctiva sammt Ciliarrand vollkommen in ihre natürliche Lage gebracht sind, wählt man einen Lappen von genügender Breite und Länge, am Bequemsten aus der Schläfenhaut, für das untere Lid mit oberem, für das obere mit unterem Stiele. Man kann aber auch aus der Stirne und aus der Wange Lappen bilden oder das Augenlid aus zwei Lappen, einem äusseren und einem inneren, zusammensetzen. Es sei z. B. das untere Lid zu ersetzen, der untere Rand des halbmondförmigen Substanzverlustes ist nach abwärts stark convex, der obere wird durch den Ciliarrand gebildet. Man führt nun von dem äusseren Endpunkte des Substanzverlustes einen Schnitt gerade nach abwärts, der etwa um $^1/_3$ länger ist als der Ciliarrand, wobei auf die Retraction des Lappens Rücksicht genommen wird; von dem Ende dieses Schnittes führt man einen zweiten nach rück- und aufwärts in Form eines nach aussen convexen Bogens, welcher dem unteren Defectrande entsprechen muss. Der Stiel des Lappens kommt ungefähr in das Niveau des oberen Randes des unteren Augenlides zu

liegen und braucht nicht breiter zu sein als etwa 1½ cm; um ihn möglichst beweglich zu machen, verlängert man den äusseren Begrenzungsschnitt des Lappens etwas nach aus- und abwärts in Form eines nach innen und oben convexen kurzen Bogens. Dann wird der Lappen auf den Defect gebracht und genau mit dem Ciliarrande und der Conjunctiva, sowie mit dem unteren Defectrande vernäht. Die zwischen dem Defecte und dem Lappen übrig bleibende, in einen spitzen Winkel auslaufende Hautpartie, der sog. Sporn, dient zur Stütze des neu-

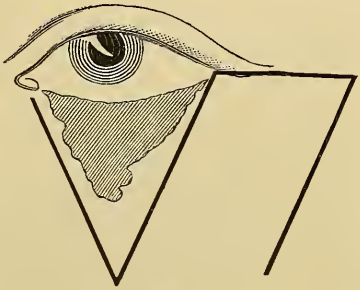

Fig. 57.

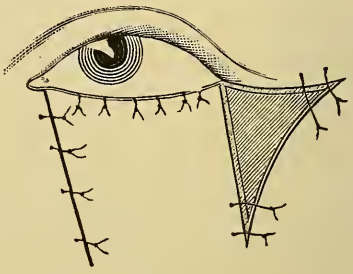

Fig. 58.

Blepharoplastik nach Dieffenbach.
Fig. 57. Schnitte zur Exstirpation und Lappenbildung. Fig. 58. Der Lappen an Ort und Stelle vernäht.

gebildeten Augenlides und verhindert sein Abwärtssinken. Der secundäre Defect an Stelle des Lappens kann in der Regel ganz durch die Naht geschlossen werden (vergl. Fig. 59 u. 60).

Bei Verlust der Haut eines Augenlides mit Erhaltung der Conjunctiva kann man nach Tripier dasselbe ersetzen und zugleich die

Fig. 59.

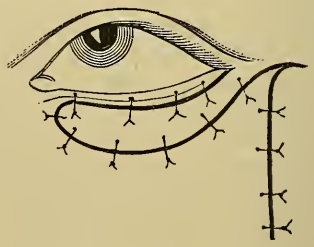

Fig. 60.

Blepharoplastik mittelst Lappens aus der Wange mit oberem Stiele nach Ammon und v. Langenbeck.
Fig. 59. Schnitte zur Exstirpation und Lappenbildung. Fig. 60. Der Lappen an Ort und Stelle vernäht.

active Beweglichkeit (Oeffnen und Schliessen der Lider) wiederherstellen, indem man aus dem gesunden Lide einen quergestellten brückenförmigen Lappen ausschneidet. Soll z. B. das untere Lid ersetzt werden, so führt man zwei etwa 1 cm von einander entfernte, parallele bogenförmige Schnitte, deren unterer genau dem oberen Rande des Lidknorpels entspricht, durch die Haut des oberen Lides, dringt von denselben stumpf in die Fasern des M. orbicularis ein und unterminirt den Brückenlappen derart, dass ein Theil der Muskelfasern im Zusammenhange mit der Haut von dem Lidknorpel abgelöst wird. Dieser

musculocutane Lappen wird nun nach abwärts gezogen, in den Defect des unteren Lides eingesetzt und mittelst feiner Nähte mit der Conjunctiva vereinigt. Der Substanzverlust des oberen Lides lässt sich vollständig durch die Naht schliessen.

Nach Exstirpationen von Epitheliomen oder Angiomen fehlen nicht selten beide Lider eines Auges oder alle vier Lider oder der innere Augenwinkel mit der inneren Hälfte der beiden Augenlider. In solchen Fällen kann weder die Conjunctiva palpebrarum, noch der Ciliarrand erhalten werden und man muss sich damit begnügen, die Conjunctiva bulbi an die Innenseite des Lappens anzunähen und den Rest durch Granulation heilen zu lassen. Für den inneren Augenwinkel und die inneren Abschnitte beider Lider passt ein Lappen aus der Stirne, in Form eines abgestutzten Dreieckes mit der Basis nach oben, mit dem Stiele nach unten, aus welchem man, entsprechend der Lidspalte, einen spitzwinkeligen Keil ausschneidet. Leider schrumpfen die neugebildeten Augenlider in solchen Fällen, da sie keine Schleimhautbekleidung nach innen zu haben, gewöhnlich schon nach kurzer Zeit zu queren Wülsten zusammen. Um diess zu verhüten, bliebe nichts Anderes übrig als die Epidermisfläche der Lappen nach innen zu kehren oder die innere, dem Bulbus zugekehrte, wunde Fläche mit Schleimhautlappen zu bepflanzen.

Wenn der Bulbus sammt den Augenlidern wegen Carcinom exstirpirt werden musste, so verzichtet man am Besten auf jede Plastik und lässt den Patienten eine schmale Binde tragen, welche die vernarbte Orbita bedeckt.

Plastische Operationen in der Mundhöhle.

1. Die Vereinigung der Defecte des weichen Gaumens, Gaumensegelnaht, Staphylorrhaphie.

§. 331. Der weiche Gaumen kann entweder von Geburt aus in der Mittellinie gespalten sein oder die Spaltung ist erworben, durch Trauma oder in Folge einer Ulceration. Im ersteren Falle besteht die Spalte entweder für sich allein, oder sie ist mit einer Spalte des harten Gaumens combinirt, welche, wie es bei der Besprechung der Hasenscharte erklärt wurde, entweder einseitig oder doppelseitig sein kann. Die Operation der Gaumenspalte ist indicirt, wenn durch den Defect das Sprechen, resp. das Schlingen wesentlich beeinträchtigt wird.

Ueber den Zeitpunkt, wann die angeborene Gaumenspalte operirt werden soll, existiren verschiedene Ansichten: einzelne Chirurgen wollen die Operation möglichst frühzeitig ausführen, bevor die Kinder anfangen zu sprechen; andere warten ab, bis die Kinder mindestens 5—6 Jahre alt sind. Ich habe meinen Standpunkt bereits bei einer früheren Gelegenheit präcisirt (vergl. pag. 343): ich halte die Operation der Gaumenspalte bei ganz jungen Kindern für nicht gerechtfertigt und glaube, dass der dadurch erzielte Erfolg, was die Erlernung der Sprache betrifft, nicht im Verhältnisse steht zu der Mühe und schliesslich auch zu der Gefahr, welche der Eingriff mit sich bringt. Diese Ansicht hat Billroth bereits vor Jahren ausgesprochen und in neuester Zeit haben sich erfahrene Chirurgen in demselben Sinne geäussert. Bei erworbenen ulcerösen Defecten des weichen Gaumens wartet man die Vernar-

bung der Ulcerationen und die Beseitigung der gewöhnlich vorhandenen chronischen Entzündung der Schleimhaut ab. Frische traumatische Perforationen des Velum sollen sofort genäht werden. Die Vorbereitung zur Operation besteht in gehöriger Reinigung der Mundhöhle und der Zähne.

§. 332. Das Wesen der Staphylorrhaphie (nach v. Gräfe und Roux) besteht darin, dass die Spaltränder angefrischt und dann vernäht werden. Der Patient wird chloroformirt (die locale Anästhesie durch Cocaïnpinselungen genügt nur zur Anfrischung und zur Naht), und entweder in aufrecht sitzender Stellung festgehalten oder man operirt am hängenden Kopfe (nach E. Rose). Der Mund wird durch ein Heister'sches Speculum weit geöffnet und die Mundwinkel durch breite stumpfe Haken abgezogen; noch zweckmässiger ist es, wenn man ein Whitehead'sches Mundspeculum zur Verfügung hat, welches gleichzeitig die Zunge niederdrückt. Der Patient wird so placirt, dass das volle Licht auf das Operationsfeld fällt und der Operateur dasselbe nicht durch seinen Kopf beschattet. Man fasst mit einer langen Hakenpincette zunächst den unteren Zipfel des linken Spaltrandes, spannt denselben durch Zug nach vorne und abwärts an, sticht ein spitzes Lanzenmesser unmittelbar oberhalb des freien unteren Randes des Velum in etwas schräger Richtung, d. h. von vorne aussen nach hinten innen durch die ganze Dicke des Spaltrandes durch und führt es in der Entfernung von etwa 3 mm nach aufwärts bis an den oberen Winkel, wo die Spaltränder zusammenstossen. Es ist besser, von unten nach oben anzufrischen als in umgekehrter Richtung, weil man sonst durch das herabfliessende Blut gestört wird. Wenn man jedoch am hängenden Kopfe operirt, so schneidet man von oben nach unten. Auf dieselbe Weise wird dann der rechte Spaltrand angefrischt; am oberen Winkel lässt man beide Schnitte zusammenlaufen und verlängert die Anfrischung noch einige Millimeter weit durch eine geradlinige Incision in der Mittellinie. Die beiden losgelösten Wundränder hängen nun noch an den untersten Zipfeln: diese schmale Verbindungsbrücke schneidet man zum Schlusse ebenfalls durch und stillt vorderhand die Blutung durch Compression. In den meisten Fällen müssen die beiden Seitentheile des weichen Gaumens beweglich gemacht werden, um ohne Spannung vereinigt werden zu können. Dieffenbach führte zu diesem Zwecke je einen dem Spaltrande parallelen Schnitt am äusseren Rande des weichen Gaumens. Fergusson und v. Langenbeck durchschnitten die Gaumenmuskeln (M. levator veli palatini und M. pharyngopalatinus), welche am Hamulus pterygoideus entspringen, theils arcadenförmig das Velum durchsetzen, theils von oben nach abwärts längs der seitlichen Insertion des Velum gegen die Pharynxschleimhaut ziehen und sowohl den weichen Gaumen heben, als die Gaumenschlundbögen bewegen. Zu diesem Zwecke wird ein sichelförmig gebogenes, spitzes Messer (v. Langenbeck) mit der Schneide nach aufwärts dicht unterhalb und etwas nach aussen von dem gut zu fühlenden Hamulus pterygoideus in der Richtung von vorne aussen nach hinten innen durch das Gaumensegel bis gegen die hintere Rachenwand durchgestochen und das Gaumensegel mit sägenden Messerzügen in seiner ganzen Dicke bis gegen den hinteren Rand der Gaumenplatte durchschnitten. Auf diese Weise wird die Schleimhaut sammt den am

Hamulus sich inserirenden Muskeln von letzterem abgetrennt. Die Blutung stillt man durch Compression.

Gegenwärtig verfährt man folgendermaassen: Man spaltet den mucösperiostalen Ueberzug des harten Gaumens längs des inneren Randes des Alveolarfortsatzes, setzt in den Schnitt einen Meissel schräg von vorne innen nach hinten aussen ein, durchtrennt durch einen Hammerschlag die mediale Platte des Processus pterygoideus des Keilbeines an ihrer Basis und verschiebt dieselbe sammt der Insertion des weichen Gaumens nach der Medianlinie zu (Billroth). Noch mehr Beweglichkeit erzielt man, wenn man die Schleimhaut des harten Gaumens längs der hinteren Abschnitte der Alveolarfortsätze auf jeder Seite incidirt und nun den ganzen mucösperiostalen Ueberzug des harten Gaumens von diesen kurzen Incisionen aus mittelst des Raspatoriums von seiner Unterlage ablöst (J. Wolff), wie bei der gleich zu besprechenden Uranoplastik. Die Blutung, welche nach diesem Eingriffe stets beträchtlich ist, wird durch Compression und Einspritzen von Eiswasser gestillt. J. Wolff beginnt übrigens die Operation mit der Ablösung der Schleimhaut und frischt erst dann die Spalträuder an, was bequemer ist. Nun folgt die Naht; dieselbe wird am Besten mit gestielten Nadeln (v. Langenbeck, Bruns, Hagedorn u. s. w.) und mit feinen Seidenfäden ausgeführt. Ich pflege mit einer einfachen, ganz schwach gekrümmten gestielten Nadel zu nähen und finde, dass man sich das Anlegen der Hauptnähte sehr erleichtert, wenn man jeden Spaltrand für sich von vorne nach hinten durchsticht und dann den Faden an der hinteren Fläche auszieht; statt aber die Nadel durch beide Wundränder zu führen, leitet man je zwei durch correspondirende Punkte der Wundränder angelegte Fäden aus dem Munde heraus, knüpft sie in der Mitte zusammen und zieht dann erst die äusseren Fädenenden an. Dadurch kommt der Knopf an die Rückseite des Velum zu liegen und die Fäden werden später an der vorderen Seite in der gewöhnlichen Weise geknotet. Das Ausziehen dieser Nähte macht nicht die geringsten Schwierigkeiten. Das Anlegen der Nähte beginnt am oberen Winkel des Spaltes, doch ist es zweckmässig, vorher einen Faden durch beide untere Enden des Gaumensegels zu führen, mittelst dessen man die Spalträuder anspannt und sich so das Einstechen der Nadel erleichtert. Damit die Fäden, welche vorläufig nicht geknüpft werden, sich nicht verwirren, kann man die Enden in den Langenbeck'schen Fadenhalter, einen diademartig den Kopf des Patienten umgebenden, federnden Halbring aus Blech, mit Klemmen versehen, einführen oder, was einfacher ist, man fasst die zusammengehörigen Enden jeder Naht in eine Klemmpincette und lässt sie frei hängen. Wenn sämmtliche Nähte angelegt sind, beginnt man ebenfalls am oberen Wundwinkel mit dem Knüpfen derselben. Zwischen den Hauptnähten legt man dann je nach Bedarf noch Zwischennähte an, welche das Gaumensegel nicht gänzlich perforiren. J. Wolff näht die Hälften der Uvula nicht nur an der vorderen, sondern auch an der hinteren Seite und vereinigt überdies von der hinteren Fläche aus die obersten Partien der beiderseitigen Hälften der Arcus pharyngopalatini mit einander.

Nach der Operation wird die Nahtlinie mit Jodoform bestäubt; die Patienten bekommen nur flüssige Nahrung; nach jeder Mahlzeit wird die Mundhöhle durch Ausspülen gereinigt und nach Bedarf Jodo-

form auf die Nähte geblasen. Die Entfernung der Nähte geschieht nach etwa 8 Tagen; sie bietet keine besondere Schwierigkeit, auch wenn man, wie früher beschrieben wurde, die Fäden rückwärts zusammengeknüpft hatte. Sollte die Vereinigung an einzelnen Stellen ausgeblieben sein, so wartet man einige Wochen ab, ob sich der Defect nicht von selbst durch Granulation schliesst; und wenn diess nicht der Fall ist, so frischt man denselben neuerdings an und vernäht ihn.

2. Die Vereinigung der Defecte des harten Gaumens, Uranoplastik.

§. 333. Auch hier handelt es sich um angeborene oder erworbene Defecte. Was die Wahl der Zeit und die Vorbereitungen zur Operation betrifft, gilt das bei Besprechung der Staphylorrhaphie Gesagte.

Die Uranoplastik wird nach v. Langenbeck's, durch J. Wolff zweckmässig modificirter Methode ausgeführt. Wenn es sich wie bei angeborenen Spalten um Spaltung des harten und des weichen Gaumens handelt, beginnt man damit die beiden Hälften der Gaumenschleimhaut und des Velum beweglich zu machen. Man führt längs der Ränder der Alveolarfortsätze des Oberkiefers parallel zu den Spalträndern je einen Schnitt vom Hamulus pterygoideus beginnend und nach vorne bis zu dem Interstitium zwischen äusserem und mittlerem Schneidezahne reichend bis auf den Knochen, hebelt den mucösperiostalen Ueberzug des harten Gaumens sorgfältig vom Knochen ab und stillt die Blutung durch Compression. Durch diese Ablösung werden die beiden Lappen sammt den Hälften des Gaumensegels so beweglich, dass sie sich bis zum Contacte an die Mittellinie heranbringen lassen. Bei der Combination der Gaumen- und Gaumensegelspalte wird gleichzeitig mit der Uranoplastik die Staphylorrhaphie ausgeführt. Die beiden Schnitte längs der Processus alveolares, welche am Hamulus pterygoideus beginnen, dienen dann gleichzeitig als Entspannungsschnitte durch das Velum. Nach Ablösung des mucösperiostalen Ueberzuges des harten Gaumens und des Velum von dessen hinterem Rande kann man nach v. Langenbeck das hintere nach dem Nasenrachenraume sehende Schleimhautblatt des Velum in seiner ganzen Breite vom Os palatinum abschneiden, was entweder mittelst eines eigenen geknöpften und nach der Fläche gekrümmten, schwach biconcaven Messers oder mit der Scheere geschieht. Nun schreitet man zur Anfrischung der Ränder des Defectes, beginnend vom vorderen Winkel am harten Gaumen und bis zum Ende der gespaltenen Uvula reichend.

Man kann auch nach der früher (vergl. pag. 372) erwähnten Methode Billroth's vorgehen und die Ablösung der Schleimhaut des harten Gaumens combiniren mit der Abmeisselung der medialen Platte des Processus pterygoideus. Zum Schlusse folgt die Naht, welche gerade so angelegt wird wie bei der Staphylorrhaphie.

Bei vollständiger Spaltung des harten und des weichen Gaumens kann man, besonders wenn es sich um junge Kinder handelt, nach dem Vorgange J. Wolff's, in zwei Sitzungen operiren. In der ersten löst man die Schleimhautperiostlappen los und frischt sie an, stillt die Blutung und bedeckt die blossliegenden Knochenflächen des harten Gaumens mit klebender Jodoformgaze. Nach 6—8 Tagen, wenn die

Circulation in den abgelösten Lappen vollständig erholt ist, werden in einer zweiten Sitzung die Nähte angelegt. Nach Vereinigung der Spaltränder legt J. Wolff noch eine Entspannungsnaht durch die beiden hinteren Antheile der brückenförmigen Lappen an, indem er eine mit Silberdraht armirte Nadel zunächst durch die rechte seitliche Incision hinter dem rechten Brückenlappen führt und etwas nach auswärts von der medianen Nahtlinie von hinten nach vorne durch den betreffenden Lappen durchsticht; dann wird das andere Ende des Drahtes ebenfalls in eine Nadel eingefädelt und in der gleichen Weise um den linken Brückenlappen herum und durch ihn durchgeführt. Schliesslich entfernt man die Nadeln, zieht die beiden Enden des Drahtes an, so dass der mittlere Theil der Schlinge nach vorne von den vereinigten Lappen zu liegen kommt, und dreht dann die beiden die Lappen durchbohrenden Enden in der Medianlinie zusammen. Das vernähte Gaumensegel erhält dadurch eine Stütze, welche die Nahtlinie bei den Bewegungen des Schlingens, Hustens, Niesens u. s. w. gegen Zerrung schützt. Nachbehandlung wie bei der Staphylorrhaphie. Die angeführte Operation eignet sich für alle Defecte des harten und des weichen Gaumens.

Trotzdem die Resultate der operativen Therapie der angeborenen Gaumenspalte gegenwärtig tadellos sind, kann man, um den Patienten die normale Stimme und Sprache zu verschaffen, in manchen Fällen doch nicht der Prothesen (Gaumenobturatoren) entbehren. Dieselben können übrigens auch allein den Verschluss des Defectes bewirken und die Operation vollkommen ersetzen.

Plastische Operationen am Stamme und an den Extremitäten.

§. 334. Bei den Plastiken dieser Art handelt es sich in der Regel darum, ulceröse Substanzverluste, welche auf andere Weise nicht zur Heilung zu bringen sind, zu decken oder Functionsanomalien bedingende Narben durch gesunde Haut zu ersetzen; ausnahmsweise ist die Plastik indicirt, um angeborene Spaltbildungen am Stamme zu verschliessen. Während die Plastiken an der Gesichtshaut in erster Linie einen kosmetischen Zweck verfolgen, ist bei den Plastiken am Stamme und an den Extremitäten die Hauptsache das functionelle Resultat. Es liegt in der Natur der Sache, dass es sich dabei in der Regel um sehr ausgedehnte Defecte handelt, denn kleinere Substanzverluste schliessen sich entweder spontan oder können durch Epidermistransplantationen nach Thiersch zur Ueberhäutung gebracht werden. Die Hauptschwierigkeit liegt demnach in der Beschaffung des Materiales zur Plastik. Während bei den Plastiken im Gesichte nur ausnahmsweise die Haut nicht aus der unmittelbaren Nähe des Defectes entnommen werden kann, ist diess bei den Plastiken am Stamme und an den Extremitäten fast die Regel; es hängt von der Findigkeit des Operateurs ab, wie er in jedem einzelnen Falle vorgehen wird, um die zur Plastik erforderliche Haut zu gewinnen und dieselbe an den zu deckenden Substanzverlust heranzubringen. Die Methoden, welche dabei zur Anwendung kommen, sind allerdings dieselben, deren bereits bei der Besprechung der Plastiken im Allgemeinen gedacht worden ist, allein ihre Durchführung zeigt manche Eigenthümlichkeiten.

Zunächst lassen sich Transplantationen ungestielter, vollkommen vom Körper abgetrennter Hautlappen ausführen, welche vor den Thiersch'schen Epidermistransplantationen den Vortheil haben, dass der Defect nicht nur durch eine dünne Epithelbekleidung, sondern durch normal dicke, nicht schrumpfende Haut gedeckt wird, welche überdiess auf ihrer Unterlage verschiebbar bleibt. Das Verfahren an sich ist nicht neu: ganz abgesehen von den verbürgten Fällen von Anheilung zufällig abgetrennter Körpertheile, hat Wolfe vor Jahren bereits gänzlich abgetrennte frische Hautlappen transplantirt, die allerdings klein waren und nur die Cutis sammt Epidermis umfassten und seine Methode ist namentlich von den Augenärzten, weniger von den Chirurgen acceptirt worden. In neuester Zeit hat Krause das Verfahren insoferne vervollkommnet, als er sehr grosse Lappen, von dem subcutanen Fettgewebe abpräparirt, direct auf frische Wundflächen zum Anheilen brachte. Damit die Uebertragung gelinge, muss man absolut aseptisch und vollkommen trocken operiren; die Lappen werden in langgestreckter Spindelform aus den Extremitäten ausgeschnitten, sofort auf die Wundfläche übertragen, deren Blutung indessen vollständig gestillt wurde und durch Gazebauschen einige Minuten angedrückt, bis sie fest kleben. Darüber kommt ein aseptischer, leicht comprimirender Verband. Der durch Excision des Lappens bedingte Substanzverlust wird durch die Naht geschlossen. Nach Hirschberg wird das Anheilen der Lappen wesentlich erleichtert, wenn man die zu transplantirende Haut unmittelbar vor der Excision durch Reiben oder Peitschen hyperämisch macht.

Das Princip der Hautverziehung kann angewendet werden zur Deckung von Substanzverlusten der Haut und der Knochen, sowie zur Ueberbrückung weit eröffneter, eiternder Gelenke (J. Wolff), indem man die Haut auf weite Entfernungen hin von ihrer Unterlage ablöst. Zu diesem Zwecke wird zunächst die kranke Haut vollständig excidirt, dann präparirt man die Ränder des so geschaffenen Substanzverlustes von ihrer Unterlage ab und unterminirt von da aus grösstentheils mit dem Finger stumpf die Haut fast in der ganzen Circumferenz des Gliedes so weit, bis sich die Wundränder ohne Spannung in Berührung mit einander bringen lassen. Dann vereinigt man dieselben durch eine doppelte Nahtreihe mit einander und legt einen typischen Verband ohne Drainage an, indem man nur eine kleine Hautlücke für den Secretabfluss offen lässt. Die Heilung erfolgt in der Regel per primam. Sollen grössere höhlenartige Knochendefecte gleichzeitig geschlossen werden, so muss vorher der Hohlraum im Knochen dadurch zum Verschwinden gebracht werden, dass man ihn in einen flachen Substanzverlust verwandelt. Nach Spaltung des Periostes in der Längsrichtung und Abhebeln desselben vom Knochen meisselt man die Wandung der Höhle an der einen Seite subperiostal ab, so dass nur die Corticalis der anderen Seite stehen bleibt (Riedel). Dadurch kann sich die brückenförmig abgelöste Haut sammt dem Perioste vollständig und ohne Spannung in den Knochendefect hineinlegen und denselben schliessen.

Die Plastik durch Lappenbildung kommt zur Anwendung als Transplantation frischer oder granulirender Lappen. In ersterem Falle verwendet man einfach oder doppelt gestielte Lappen, deren Basis so breit ist, dass die Ernährung gesichert erscheint. In letzterem bildet man in der Regel brückenförmige Lappen durch Unterminirung der

Haut, legt unter dieselben einen Streifen impermeablen Zeugs (Billrothbattist) ein, um die Haut am Wiederanwachsen zu verhindern und lässt die Wundflächen granuliren. Nach 8—10 Tagen kann man die Verbindung des Brückenlappens an einer Seite durchtrennen und den jetzt einfach gestielten Lappen an den Substanzverlust heranbringen.

Bevor man zur Plastik schreitet, überlegt man, von welcher Stelle das Material am Besten entnommen werden kann. Es handelt sich, wenn ein entfernterer Körpertheil an den Defect herangebracht werden soll, eine Stellung zu finden, in welcher der Patient ohne allzugrosse Beschwerde etwa 10—14 Tage verharren kann. Für Substanzverluste an der oberen Extremität eignet sich die Haut des Stammes, und zwar kann man, je nachdem der Arm in der gewünschten Stellung sich leichter an die Vorder- oder an die Rückseite des Stammes heranbringen lässt, den Lappen aus der einen oder anderen Seite so formiren, dass sein Stiel in der Richtung liegt, von welcher die arteriellen Gefässe in sein Gebiet eintreten, dass er nicht oder nur wenig gedreht zu werden braucht und dass der Lappen sich durch seine eigene Schwere an den Defect anlegt. Handelt es sich z. B. um den Ersatz eines Substanzverlustes in der Hohlhand, so legt man die Hand mit dem Dorsum gegen die Rückenfläche des Thorax und schlägt einen Lappen mit oberem Stiele über die nach hinten gekehrte Vola manus nach abwärts. Bei einem Defecte am Handrücken bringt man die Volarfläche der Hand mit der vorderen Fläche des Rumpfes in Berührung u. s. w. In anderen Fällen kann es zweckmässig sein, einen grossen Brückenlappen durch Unterminirung zu bilden und die Extremität so unter demselben durchzustecken, dass der Substanzverlust von dem Lappen überdacht wird (v. Hacker). Die Substanzverluste an der unteren Extremität werden durch Lappen entweder aus der Haut des Stammes — so kann man z. B. einen Substanzverlust an der Ferse durch einen Lappen aus der Gesässhaut ersetzen — oder aus der gesunden Extremität gedeckt. Sollte man auf gar keine Weise direct einen Hautlappen an den Substanzverlust heranbringen können, so nimmt man seine Zuflucht zur sog. Wanderplastik (Obalinski), indem man ein genügend grosses Hautstück zunächst auf einen gesunden Körpertheil überpflanzt, dann die Verbindungsbrücke durchtrennt und nun den Lappen mit seiner neuen Insertion entweder sofort oder auf dem Wege weiterer Etappen dem Defecte nahe bringt.

Bevor man die eigentliche Plastik beginnt, ist es gut, den Patienten einigermaassen an die oft recht unbequeme Stellung zu gewöhnen, welche er während 10—12 Tagen einzuhalten haben wird. Zu diesem Zwecke umgiebt man die beiden an einander zu fixirenden Körpertheile mit einem gut gepolsterten inamoviblen Verbande aus Gyps- und Organtinbinden, zwischen welche Streifen von Fournierholz eingelegt werden. Hat man sich überzeugt, dass der Patient die Stellung ertragen kann, so schreitet man zur Operation, die stets in der Narkose und unter strenger Asepsis ausgeführt wird.

§. 335. Ausführung der Plastik mit frischen Lappen. Zuerst wird der Substanzverlust vollständig klargelegt, indem man das pathologisch veränderte Gewebe, die Granulationsfläche oder die Narbe sorgfältig excidirt, so dass die Ränder überall nur von gesunder Haut

gebildet werden und am Grunde des Defectes das nicht infiltrirte subcutane Gewebe, resp. eine glatte Fläche von fibrösem Gewebe blossliegt. Die Blutung wird theils durch Unterbindung, theils durch einen provisorischen Compressivverband gestillt. Um keine Zeit zu verlieren, schneidet man vor Anlegung desselben das exacte Modell des Substanzverlustes aus einem Stücke Billrothbattist aus und construirt darnach den zu überpflanzenden Lappen. Die Stelle, aus welcher die Haut entnommen werden soll, wird gereinigt, rasirt und desinficirt; dann legt man das Lappenmodell so auf, dass der Stiel nach den früher besprochenen Principien gegen die Richtung der zuführenden Gefässe gekehrt ist und umschneidet das Modell, um der Retraction der Haut Rechnung zu tragen, so weit nach aussen von dessen Rändern, dass der umschnittene Bezirk etwa ein Drittel grösser wird. Die Schnitte sollen bis auf die Fascia superficialis geführt werden. Hierauf wird die Haut von ihrer Unterlage abpräparirt; wenn an der betreffenden Stelle viel Fettgewebe vorhanden ist, so wird dasselbe excidirt, weil es sich nicht zur raschen Verklebung per primam eignet. Ist der Lappen bis an die Grenze des Stieles losgelöst, so wird auch hier die Blutung vollkommen gestillt — eine sehr wichtige Bedingung des Gelingens der Operation — und der durch Excision des Lappens entstandene Substanzverlust sofort durch einige Nähte verkleinert, wobei jedoch jede Circulationsstörung innerhalb des Stieles zu vermeiden ist. Jetzt entfernt man den provisorischen Compressivverband von dem Defecte und bringt den Lappen an denselben heran, so dass er sich ohne Spannung der Wundfläche anlegt und dieselbe vollständig bedeckt. Wenn der Lappen noch nicht genügend beweglich ist, so wird sein Stiel noch weiter unterminirt, eventuell auch durch Umschneiden beweglicher gemacht. Hierauf beginnt man mit der Anlegung der Nähte, welche die Wundränder des Lappens mit jenen des Defectes so viel als möglich längs der ganzen Peripherie, natürlich mit Ausnahme des Stieles, vereinigen sollen. Man legt zunächst eine Reihe von Knopfnähten an und fügt zum Schlusse eine oberflächliche, fortlaufende Naht hinzu. Um die Vereinigung der Wundflächen zu begünstigen, kann man auch ein paar versenkte Catgutnähte appliciren. Nach vollendeter Naht und sorgfältiger Reinigung des Operationsfeldes, wozu man am Besten nur sterilisirte Kochsalzlösung (7 : 1000) verwendet, folgt der Verband. Die Nahtlinien werden mit etwas Jodoform bestäubt, ebenso die Wundfläche unter dem Stiele; dann bedeckt man den ganzen transplantirten Lappen mit einer Gazecompresse, welche dick mit Borsäurevaseline bestrichen ist; eine ebensolche Gazecompresse wird unter dem Stiele durchgezogen und über demselben zusammengeschlagen, so dass namentlich die untere, wunde Fläche des Lappens und des Stieles, so weit sie nicht mit der Wundfläche des Substanzverlustes in Contact sind, überall mit Salbe bedeckt und von ihr eingehüllt erscheinen (Maas). Diese Vorsichtsmaassregel hat den Zweck, das Austrocknen des Stieles und damit das Absterben des Lappens zu verhüten. Ueber den Salbenverband kommt ein das ganze Operationsfeld bedeckender typischer aseptischer Verband, dann wird nach gehöriger Unterfütterung mit Watte oder mit Sägemehlkissen der immobilisirende Gypsverband angelegt. Dabei trachtet man, ohne die feste Verbindung der beiden durch den transplantirten Lappen zusammenhängenden Körpertheile zu beeinträchtigen, den inamoviblen Verband so zu gestalten,

dass man den eigentlichen Wundverband eventuell wechseln kann. In der Regel kann derselbe, wenn die Secretion nicht zu stark ist, so lange liegen bleiben, bis die Ränder und die untere Fläche des Lappens mit dem Substanzverluste verheilt sind. Am 10.—12. Tage nach der ersten Operation wird der Verband entfernt und der Stiel des Lappens so durchschnitten, dass der dadurch entstehende Wundrand mit dem Reste der Circumferenz des Substanzverlustes ohne Spannung vernäht werden kann. Vorher müssen die betreffenden Partien nochmals angefrischt, die an der freien unteren Seite des Lappens entwickelten Granulationen abgetragen und die Blutung gestillt werden. Bei normalem Verlaufe ist die Circulation in dem transplantirten Lappen um diese Zeit bereits so vollständig im Gange, dass keine Nekrose desselben zu befürchten ist. Man verkleinert zum Schlusse auch den Substanzverlust an der Stelle, von welcher der Lappen entnommen worden war.

§. 336. Ausführung der Plastik mit granulirenden Lappen. Der zu überpflanzende Lappen wird, da es sich in der Regel um sehr umfangreiche Hautstücke handelt, am Besten in Form einer Brücke umschnitten, unterminirt und durch Einschieben von Billrothbattist von seiner Unterlage isolirt. Verband mit Borsäurevaseline. Nach 8—10 Tagen, wenn derselbe granulirt, wird entweder der Stiel an der peripheren Seite durchschnitten und der hiedurch gebildete einfach gestielte Lappen oder der Brückenlappen als solcher verwendet. Die Vorbereitung des Substanzverlustes geschieht in der früher (pag. 576) geschilderten Weise. Der granulirende Lappen selbst wird an seinen Rändern angefrischt und die oberflächliche Granulationsschicht an seiner wunden Seite mittelst des scharfen Löffels oder durch flache Messerzüge entfernt. Dann folgt die Hämostase, die Implantation des Lappens an seinem Bestimmungsorte und die Naht. Die weitere Behandlung ist dieselbe wie bei der Verwendung frischer Lappen. Der Hauptnachtheil des Verfahrens ist die nicht zu vermeidende Schrumpfung der Haut, wodurch dieselbe sich beträchtlich retrahirt, verdickt und nach einwärts umrollt, so dass man statt eines häutigen Lappens eine concav-convexe, polypenähnliche Masse vor sich hat, welche sich nur unvollkommen wieder flächenhaft ausbreiten lässt.

Um den plastischen Verschluss einer in ein Schleimhautcavum führenden Fistelöffnung herbeizuführen, genügt in der Regel die Verwendung eines mit seiner Wundfläche dem Defecte aufgepflanzten Lappens nicht, namentlich wenn das aus der Fistel ausfliessende Secret irritirende oder gar auflösende (verdauende) Eigenschaften hat. Man kann zwar in solchen Fällen versuchen, die Schleimhautränder der Fistel in grösserem Umfange abzupräpariren, sie mit einander zu vernähen und über diese „Unterfütterung" einen gestielten Lappen mit seiner Wundfläche gegen die Wundfläche der Schleimhaut gekehrt zu befestigen: allein nicht selten ist der Defect der Schleimhaut im Verhältnisse zu dem Durchmesser des Hohlorganes zu gross, als dass man seine Ränder in genügenden Contact bringen könnte. König hat sich bei umfangreichen, lippenförmig umrandeten Fisteln in der Weise geholfen, dass er zunächst den Umfang der Fistel durch wiederholtes Abtragen der dünnen, zugeschärften Ränder, an welchen die Schleimhaut in die äussere Haut übergeht, zu verkleinern suchte. Zu diesem Zwecke muss man verhindern, dass die Ränder sich mit Epithel bedecken. Sowie

daher die Schleimhaut wieder mit der äusseren Haut zu verschmelzen sich anschickt, trägt man den äussersten Rand der Fistel wieder mit einem scharfen Doppelmesser ab. Dadurch rückt die Narbenbildung von der Peripherie allmälig vor und man erreicht eine Verkleinerung, ja eventuell sogar einen Verschluss der Fistel, wohlgemerkt wenn das Ausfliessen des Secretes durch dieselbe verhindert werden kann.

Ein weitaus sichereres, oder vielmehr das einzig sichere Verfahren, um grössere Fisteln zu schliessen, besteht in der Bedeckung des Substanzverlustes durch epitheltragende Lappen, also entweder durch Hautlappen, welche man mit der Epidermisfläche nach innen gekehrt in die Schleimhaut einnäht, oder wenn diess wegen der nicht zu beseitigenden Behaarung unthunlich ist, durch Lappen, deren Wundfläche man mittelst Thiersch'scher Epidermistransplantationen zur Ueberhäutung gebracht hat. In ersterem Falle wird über den Unterfütterungslappen ein zweiter Lappen aus der Haut, mit der Wundfläche gegen die des ersten gewendet, implantirt. Beispiele für derartige Plastiken wurden bereits bei der Besprechung der Meloplastik (vergl. pag. 367) erwähnt; ausserdem ist der Ersatz von Schleimhautdefecten durch Lappen von äusserer Haut am Pharynx und am Oesophagus (Poulsen, Hochenegg), am Larynx (Gersuny), am Magen (Billroth, Wölfler), am Rectum (A. v. Winiwarter), an der Harnröhre (Meusel) u. s. w. wiederholt ausgeführt worden.

§. 337. Eine Reihe von besonders complicirten Plastiken verlangt der Verschluss der angeborenen Blasenspalte (Ectopia vesicae) mit vollständiger Spaltung der Harnröhre (Epispadie) und Diastase der Ossa pubis. In diesen Fällen liegt die Schleimhautfläche der Blase mit den Mündungen der Uretheren in einer Flucht mit der Haut der vorderen Bauchwand bloss, nach auswärts gedrängt durch den Druck der Intestina; von ihr aus setzt sich nach abwärts eine nach oben offene Rinne, die Harnröhre, fort, beim Manne umgeben von dem Corpus cavernosum urethrae, welches nach vorne mit der unter der Urethra liegenden, imperforirten Glans penis endigt, während die Corpora cavernosa penis demselben an beiden Seiten anliegen. Beim Weibe besteht nur die kurze, nach oben offene Rinne der Urethra, flanquirt von den Schwellkörpern der gespaltenen Clitoris. Der Harn fliesst continuirlich ab und verursacht durch die fortwährende Berieselung der Umgebung äusserst schmerzhafte Entzündungen der Haut und der Blasenschleimhaut selbst. Durch die Bemühungen von Wood, Billroth, Thiersch, Trendelenburg u. v. A. hat sich allmälig ein annähernd typisches Operationsverfahren bei dieser Affection ausgebildet, dessen Grundzüge folgende sind: Man beginnt mit der Deckung des Harnblasendefectes (sog. Cystoplastik) durch Lappen aus der Bauchhaut. Man wählt zwei brückenförmige Lappen von rechts und links neben dem Defecte oder einen einzigen grossen Lappen, welche mit der Wundfläche gegen die Schleimhaut der Blase gewendet und mit deren Rändern vernäht werden. Die Application eines Hautlappens mit der Epidermisfläche nach innen ist desshalb nicht zweckmässig, weil sich an dessen Haaren sofort Concremente bilden; zweckmässiger wäre es, den Lappen zunächst, bevor man ihn ausschneidet, gänzlich wund zu machen und ihn mit Schleimhauttransplantationen zu bedecken. Einfacher und vortheilhafter, aber

vielleicht nicht immer ausführbar ist die Abpräparirung der Harnblasenschleimhaut von der Peripherie her und die Vereinigung der nach einwärts umgeklappten Ränder derselben durch die Naht (Czerny), wodurch ein Harnblasencavum gebildet wird, über welches man nachträglich einen Hautlappen legt. Wenn nun auch die Deckung der nach auswärts gestülpten Harnblasenschleimhaut gelungen ist, so hat die dadurch hergestellte Höhle in Folge des fortwährend von innen wirkenden Druckes der Intestina keine Capacität. Um diesen Uebelstand zu beseitigen, hat man versucht, die Ränder der Symphyse zur Vereinigung zu bringen und zugleich die Blasenwand in die Bauchhöhle hineinzudrängen, entweder durch elastische Compressionsapparate, welche Monate lang getragen werden müssen (Demme, Passavant) oder durch Durchtrennung der Synchondrosis sacroiliaca und Naht der Schambeinspalte (Trendelenburg). Letzteres Verfahren führt viel rascher zum Ziele als das erstere: man durchschneidet von hinten her die Weichtheile über den Synchondrosen, bis deren Verbindung so weit gelockert ist, dass man sie durch kräftigen Druck von der Seite her sprengen kann. Hierauf lassen sich die beiden Beckenhälften so weit zusammenbringen, dass der Spalt in der Symphysis pubis verschwindet; mittelst eines geeigneten Lagerungsapparates erhält man diese seitliche Compression des Beckens während 4—6 Wochen, worauf die Spaltränder der Ossa pubis freigelegt, angefrischt und mit starkem Silberdrahte vernäht werden. Gleichzeitig versucht man den Sphincter vesicae, der im gespaltenen Zustande ein plattes Muskelbündel darstellt, durch Abpräpariren von den Seiten her in Form eines Ringes zu vereinigen.

Nun folgt die Bildung der Harnröhre. Zunächst umschneidet man die Ränder des die Urethrarinne darstellenden Schleimhautstreifens längs der Glans durch zwei parallele Schnitte in sagittaler Richtung, löst sie von ihrer Unterlage los und vereinigt sie nach einwärts geklappt über einer Sonde, so dass sie einen Canal bilden. Darüber bringt man von rechts und links die seitlichen, wundgemachten Hälften der Glans zusammen und vernäht sie. Um die Penisrinne zu überbrücken, wozu die Schleimhaut der Urethra nicht genügend Material gewährt, bildet man rechts und links von dem Schleimhautstreifen zwei länglich rechteckige, thürflügelartige Lappen aus der Haut des Penis; der eine dieser Lappen hat seine Basis gegen den Schleimhautrand gekehrt, während die Basis des anderen lateralwärts verlegt wird: der erstere wird von seiner Unterlage lospräparirt und mit der Epidermisseite nach innen gewendet über die Schleimhaut geschlagen, dann legt man den zweiten Lappen so über den ersteren, dass sich ihre Wundflächen berühren, und vereinigt beide mit einander durch Matratzennähte. Zum Schlusse wird der so doublirte Lappen mit seinem freien Rande in den durch die Umschneidung des ersten Lappens wundgemachten Schleimhautrand der anderen Seite genäht, so dass ein cylindrischer Hohlraum entsteht, der vollkommen von Epithel ausgekleidet ist. Nun handelt es sich, die beiden Stücke der neugebildeten Harnröhre mit einander und mit der Blase in Verbindung zu bringen. Die Lücke zwischen dem hinteren Abschnitte der Urethra und dem die Glans durchsetzenden Theile derselben lässt sich verhältnissmässig leicht schliessen, indem man das unterhalb der Glans schürzenartig herabhängende Praeputium durch einen queren Schnitt unterhalb des Sulcus

coronarius spaltet und die Glans durch den Spalt wie durch ein Knopfloch durchsteckt. Dann werden die Ränder des Defectes angefrischt und mit dem Praeputium vernäht. Viel schwieriger ist der Verschluss des Substanzverlustes, welcher an der Wurzel des Penis zwischen der neugebildeten Blase und der neugebildeten Harnröhre übrig bleibt. Man benützt dazu gestielte Lappen aus der Haut des Bauches oder des Scrotum, und zwar dreht man den Decklappen mit der Epithelseite nach einwärts oder man bepflanzt seine Wundfläche mit Schleimhautläppchen und benützt ihn in diesem Zustande.

So vollkommen die Resultate dieser complicirten Plastiken in kosmetischer Beziehung auch sein mögen, es bleiben trotzdem für den Patienten sehr wesentliche functionelle Nachtheile zurück. Zunächst gelingt es nur ganz ausnahmsweise, einen wirklichen, dem Willen gehorchenden, muskulösen Verschlussapparat der neugebildeten Blase herzustellen; in der Regel müssen die Patienten eine federnde Pelotte tragen, welche die Harnröhre an ihrer Wurzel comprimirt, und ausserdem einen Recipienten, welcher den trotzdem abträufelnden Harn aufnimmt. Vielleicht wäre die Incontinenz dadurch zu beheben, dass man nach Gersuny's Vorgange die fertig gebildete Harnröhre frei präparirt, sie um ihre Längsaxe torquirt und wieder an Ort und Stelle einnäht. Das neugebildete Blasencavum zeigt eine ausserordentliche Tendenz zur Bildung von Incrustationen und wirklichen Blasensteinen, namentlich wenn aus den transplantirten Hautlappen Haare hervorwachsen. Im weiteren Verlaufe erkranken die Nieren und die Operirten gehen nach Jahren an Pyelonephritis zu Grunde. Um diesen Uebelstand möglichst zu beseitigen, wäre die Bildung des Blasencavum einzig und allein aus der Schleimhaut der ectropionirten Blase selbst (Czerny, vergl. pag. 381) unbedingt zu versuchen.

Mit Rücksicht auf die ungünstigen functionellen Resultate dieser äusserst mühsamen und langwierigen Operationen haben einzelne Chirurgen vollständig auf die Bildung einer Harnblase verzichtet und die ganze vorgestülpte Blase exstirpirt (Sonnenburg, Langenbuch); die Uretheren wurden entweder in das Rectum oder in die Penisrinne eingenäht.

§. 338. Einfacher als bei der Epispadie ist die Plastik bei der Hypospadie, d. h. bei der Spaltung der Harnröhre an der unteren Seite des Penis. Die Penisrinne wird am Leichtesten aus der Haut des Scrotum gedeckt (Landerer). Man formirt parallel zu der Urethra an beiden Seiten derselben je eine 3—4 mm breite, streifenförmige Wundfläche, welche sich bis auf das Scrotum fortsetzt. Dann klappt man den Penis nach abwärts und vernäht die vorderen Ränder der Wundflächen an der Glans mit den tiefsten Punkten der Anfrischungsstellen am Scrotum; ausserdem wird der übrige Theil des angefrischten Penis mit dem Scrotum vernäht. Auf diese Weise ist die Urethralrinne durch die vordere Fläche der Scrotalhaut überbrückt, aber der Penis zugleich mit dem Hodensacke verschmolzen. Wenn Alles geheilt ist (nach 6—8 Wochen), wird die Lösung des Penis vorgenommen. Man schlägt den Penis sammt Scrotum nach aufwärts, lässt die Glans stark gegen die vordere Bauchfläche anziehen und führt von der Mündung der durch das Scrotum überbrückten Urethralrinne einen Schnitt in sagittaler Richtung rechts und links von den seitlichen Rändern des Penis nach abwärts, resp. rückwärts durch das ganze Scrotum, etwas länger als der Penis werden soll. Diese Schnitte vertieft man so weit als es nothwendig ist, um den Penis aus dem Scrotum hervorholen zu können. Derselbe ist nun an seiner unteren Fläche von einem doppelten Hautlappen überkleidet, der innere aus der vorderen Fläche des Scrotum herstammende bildet den Verschluss der Harnröhrenrinne, der äussere, aus der hinteren Fläche des Scrotum excidirt, die Hautbedeckung der unteren Fläche des Penis. Die Ränder des Substanzverlustes der Scrotalhaut werden zum Schlusse in der Medianlinie vernäht.

II. Theil.

Verbandlehre.

I. Abschnitt.

Der Wundverband.

§. 1. Der Wundverband stellt den wesentlichsten Theil der Wundbehandlung dar; er hat den Zweck, den verwundeten Theil in den Zustand zu bringen, in welchem die Heilung in vollkommenster Weise zu Stande kommen kann, und ihn in demselben zu erhalten. Diese Aufgabe wird gelöst dadurch, dass man alle die Heilung störenden Schädlichkeiten von der Wunde abhält und die natürliche Tendenz der in ihrer Continuität getrennten Gewebe zur Vereinigung unterstützt.

Speciell hat die Wundbehandlung folgende Postulate zu erfüllen: 1. Die Verunreinigung der Wunde durch Fremdkörper, namentlich chemischer und parasitärer Natur, zu verhüten. Diess geschieht, indem man die reine (aseptische) Wunde nur mit chemisch indifferenten, parasitenfreien Gegenständen in Berührung bringt (aseptische Wundbehandlung, Asepsis) und die bereits chemisch und parasitär verunreinigte (inficirte) Wunde durch Einwirkung chemischer Substanzen gegen die Folgen der Infection, die accidentellen Wundkrankheiten zu schützen trachtet (antiseptische Wundbehandlung, Antisepsis). Streng genommen ist die Asepsis nur bei den absichtlich hervorgebrachten Operationswunden mit Sicherheit durchführbar. Bei Wunden bestimmter Organe und Körpertheile z. B. des Peritoneum verbietet sich jedoch die Antisepsis von selbst, weil dieselben durch die chemisch differenten Antiseptica alterirt werden. 2. Die Vereinigung der Continuitätstrennung zu ermöglichen, indem man das Klaffen der Wundflächen im Innern mit Bildung von theils mit Luft, theils mit todtem Wundsecrete gefüllten Räumen, sowie an der Oberfläche, zwischen den Wundrändern, verhindert und dieselben in ganzer Ausdehnung in Contact zu bringen trachtet. Diess geschieht durch die methodisch angelegte Wundnaht, durch Ableitung der todten Wundsecrete (Drainage, Trockenlegung), durch rationelle Compression von aussen — bei reinen Wunden wohl auch durch Ausfüllen der Hohlräume mit frischem Blute (Heilung durch Organisation des Blutgerinnsels). 3. Die Wunde gegen jede nachträgliche Reizung und Infection zu schützen. Diess geschieht durch einen lege artis angelegten Verband, Immobilisirung und entsprechende Lagerung des verletzten Theiles; ausserdem durch Wechseln

des Verbandes unter denselben Vorsichtsmaassregeln der Asepsis oder Antisepsis, die für die erste Application galten.

Es kann nicht meine Aufgabe sein, an dieser Stelle die ganze moderne Wundbehandlung zu schildern; ich begnüge mich damit die Regeln für die Anlegung eines typischen aseptischen und eines antiseptischen Verbandes anzugeben.

§. 2. Zunächst sind jedoch die Vorbereitungen zum Wundverbande zu besprechen, welche sowohl für die Asepsis, wie für die Antisepsis Geltung haben. Sie bezwecken vor Allem die Verhütung der sog. Contactinfection, d. h. der Infection durch die mit der Wunde in Berührung kommenden Gegenstände, also die Hände des Chirurgen, die Instrumente und die Verbandstoffe im weitesten Sinne des Wortes, nachdem die früher so sehr gefürchtete Infection durch die in der atmosphärischen Luft suspendirten Keime, die sog. Luftinfection, gegenwärtig als ziemlich bedeutungslos erkannt ist. Die mit der Wunde in Berührung kommenden Körper sollen aseptisch gemacht werden, d. h. sie sollen frei sein von Verunreinigungen parasitärer und chemischer Natur. Das einfachste und zugleich sicherste Mittel, um diess zu erreichen, ist die Erhitzung auf eine Temperatur von mindestens 100° C.; für die Gegenstände, bei welchen diese Methode der Sterilisation nicht anwendbar ist, benutzt man andere Verfahren, welche in einer Combination von mechanischer Reinigung und Application flüssiger Antiseptica bestehen, durch deren Einwirkung die betreffenden Körper desinficirt werden. Es ist jedoch selbstverständlich, dass die letztgenannten Methoden nicht alle gleichwerthig und nicht so absolut sicher sind als die Sterilisation durch Erhitzung; desshalb handelt es sich für die Praxis wesentlich darum, eine möglichst einfache und dabei möglichst sichere Art und Weise der Desinfection zu wählen.

Desinfection des Operationsraumes und seiner Geräthe.

§. 3. Wenn man nicht über einen speciell ad hoc construirten, leicht durch überhitzten Wasserdampf zu sterilisirenden, aseptischen Operationsraum verfügt, so bleibt nichts übrig als das für die Operation bestimmte Local durch sorgfältiges Kehren und Fegen bei offenen Fenstern zunächst vom Staube so viel als möglich zu befreien, nachdem man vorher alle beweglichen Einrichtungsstücke, Vorhänge, Teppiche u. s. w. entfernt hat, dann den Fussboden und die Holzgegenstände mit Schmierseife und Sublimatlösung zu waschen und die Wände, wenn man sie nicht durch Abreiben mit Brot (bei Tapeten) oder Abseifen (bei Oelanstrich) reinigen kann, mit grossen, frisch gewaschenen und gebügelten Leintüchern zu verhängen. Die Reinigung soll mindestens 12 Stunden vor dem Momente der Operation vorgenommen und das Local dann nicht mehr betreten werden, damit die staubförmigen Verunreinigungen der Luft Zeit haben sich zu setzen. Unmittelbar vor der Operation wird dann der Fussboden mit einem nassen, in Sublimatlösung (3 : 1000) getauchten Tuche überfahren.

Der Operationstisch, die Stühle, Instrumententische, Gefässe, Kautschukunterlagen u. s. w. werden nach gründlicher Reinigung mit

Schmierseife und heissem Wasser mit Sublimatlösung gewaschen, es sei denn, dass man dieselben in einem Desinfectionsapparate durch heissen Wasserdampf sterilisiren kann. Der Operationstisch und die Instrumenten- und Verbandtische werden wie alle Geräthe, die nicht mit Sicherheit aseptisch gemacht werden können, mit reinen, frisch gewaschenen und gebügelten Leintüchern oder Servietten bedeckt; eventuell kann man dieselben auch mit Sublimatlösung befeuchten. Alle diese Vorsichtsmaassregeln sind bei den modernen aseptischen Operationsräumen überflüssig, weil bei diesen der ganze Raum sammt seinem Inhalte durch Einleiten überhitzten Wasserdampfes und nachträgliches Abspülen sterilisirt wird.

Reinigung und Desinfection des Chirurgen und des Patienten.

§. 4. Vor jedem operativen Eingriffe oder Verbande müssen die Hände (Ringe ablegen!) und Vorderarme des Chirurgen und seiner Assistenten sorgfältig mit möglichst warmem Wasser und Seife, am Besten Kaliseife oder Spiritus sapon. kalini (1 Theil Saponis kalini, 2 Theile Alcohol) gewaschen und auf mechanischem Wege, mittelst Bürsten von allen der Haut anhaftenden, besonders in den Falten, im Nagelfalze und unter den Rändern der Nägel deponirten Unreinigkeiten (dem vulgären „Schmutze") befreit werden. (Sorgfältiges, mindestens 5 Minuten lang fortgesetztes Waschen und Bürsten, nachdem man vorher mit einem geeigneten Instrumente [Nagelputzer, Federmesser] die Nägel gereinigt hat, genügt sogar im Nothfalle, wenn kein Antisepticum zur Hand ist.) Hierauf werden die Hände mit einem sterilisirten Tuche abgetrocknet, dann in 80 %igem Alcohol 1 Minute lang gebürstet und schliesslich in einer antiseptischen Lösung (3 : 1000 Sublimat oder 3 : 100 Carbolsäure) abgewaschen. Nun dürfen die Hände mit keinem nicht sterilisirten Gegenstande mehr in Contact kommen (der Chirurg darf z. B. nicht, wie ich es oft gesehen habe, nachdem er seine Hände in minutiösester Weise desinficirt hat, sein Taschentuch hervorziehen, um sich vor Beginn der Operation noch einmal zu schneuzen). Handelt es sich um eine aseptische Operation, z. B. im Innern der Bauchhöhle, so werden die Hände vorher durch Abspülen in sterilisirter Kochsalzlösung (7 : 1000) von dem ihnen anhaftenden Antisepticum befreit.

So oft während der Operation oder des Verbandes die Hände mit nicht aseptischen Körpern in Berührung gekommen sind, müssen sie neuerdings desinficirt werden. Chirurgen, die einen langen Bart tragen, thun gut, denselben ebenfalls zu waschen und mit Sublimatlösung zu desinficiren.

Ebenso grosse Sorgfalt ist auf die Reinigung des Patienten, resp. der Haut des Operationsfeldes zu verwenden. Womöglich soll dieselbe mit einem lauen Wannenbade beginnen, in welchem der Patient eine halbe Stunde verweilt und tüchtig eingeseift und mit einer Bürste oder mit Luffa (einem bekannten Toiletteartikel, dem getrockneten Gerüste eines Flaschenkürbisses) oder einem Büschel von Fasern des spanischen Rohres abgerieben wird. Manche Körperstellen, wie z. B. die Füsse, deren regelmässige Waschung und Säuberung von dem Durchschnitts-

menschen unserer Gegenden als Excentricität angesehen wird, sind durch ein einziges Bad überhaupt nicht gehörig rein zu bekommen: in der verdickten Epidermis sind so viele Saprophyten und pathogene Mikroorganismen abgelagert, dass die Feuchtigkeit ihre Entwicklung nur beschleunigt. Solche Theile des Körpers bedürfen, wenn sie wirklich aseptisch gemacht werden sollen, einer mehrere Tage lang fortgesetzten Behandlung. Ich pflege nach dem ersten Bade das ganze Operationsgebiet sofort mit einer in Burow'sche Lösung (essigsaure Thonerde, Rp. Alumin. 5,0, Plumbi acetic. cryst. 25,0, Aqu. destill. 500,0. M.D.S. Aufzuschütteln!) getränkten Compresse, mit Guttaperchaleinwand bedeckt, einzuhüllen und diesen Verband täglich einmal, nach einem Bade in 1 pro mille Sublimatlösung zu erneuern. Dadurch wird die verhornte Epidermis gelockert und macerirt und lässt sich nach einigen Tagen auf mechanischem Wege entfernen. Noch wirksamer zu diesem Zwecke ist das Einpudern der Haut mit einem Gemenge von Talk und Salicylsäure (10 : 1), worauf die feuchtwarme Einwickelung applicirt wird: die dicken Epidermisschwarten lösen sich dann in grossen, zusammenhängenden Fetzen ab, und es tritt die zarte, rosig gefärbte, junge Oberhaut zu Tage. Ist eine vorbereitende Behandlung des Operationsfeldes nicht möglich, so muss allerdings die Reinigung so gut als möglich unmittelbar vor der Operation, resp. vor dem Verbande vorgenommen werden. Die häufig vorhandenen Verunreinigungen mit Russ, Farbe, Fett u. s. w. entfernt man am Leichtesten durch Abreiben mit Terpentin und Waschen mit Aether. Dann folgt die Reinigung mit heissem Wasser und Schmierseife, wobei zugleich das Operationsfeld rasirt wird. Dann wird die Haut mit 3 pro mille Sublimatlösung und zuletzt nochmals mit absolutem Alcohol gewaschen. Ich pflege überdiess das Operationsfeld mit Jodoformäther zu übergiessen, welcher rasch verdunstet und eine ganz dünne Schicht Jodoform auf der Haut zurücklässt.

§. 5. Sehr schwierig ist die Desinfection der Schleimhauthöhlen. Die Mundhöhle kann überhaupt nicht vollkommen aseptisch gemacht werden: doch müssen vor jeder Operation in derselben die Zähne mechanisch vom Zahnsteine gereinigt und der schleimige Belag derselben durch Bürsten mit einem Zahnpulver (Rp. Pulv. oss. Sepiae 70,0, Pulv. rad. Ireos florent. 20,0, Bicarb. Sodae 10,0. M.) entfernt werden, worauf man die Schleimhaut der Zunge abreibt und die Mundhöhle mit Jodoform bestäubt. Diese Procedur wird einige Tage hindurch wiederholt; ausserdem muss sich der Patient fleissig mit 5proc. Borsäurelösung den Mund auswaschen. Vagina und Uterus werden, nachdem sie gehörig ausgespült wurden, mit Gazebauschen, die in einer alcoholischen Lösung von Sublimat (Rp. Sublimat. corrosiv. 1,0, Alcohol. 100,0) getränkt und gut ausgedrückt sind, sorgfältig ausgerieben, und zwar am Vorabende vor der Operation; dann wird in die Uterushöhle ein Jodoformstift (Jodoform. subtil. pulv., Mucil. gummi arabic. $\overline{aa}$ part. aequales) eingeführt und die ganze Vagina mit Jodoformgaze austamponirt. Diese Art der Application einer concentrirten Sublimatlösung ist viel wirksamer und zugleich weniger gefährlich als die Ausspülung mit verdünnten Sublimatlösungen, weil sie auf der Schleimhaut einen leichten Schorf erzeugt, und dadurch

die Resorption des Giftes verhindert, während durch Irrigationen selbst mit 1 : 1000 Sublimatlösung sehr leicht bedenkliche Intoxicationserscheinungen hervorgerufen werden. Das Rectum wird durch Eingiessungen von lauer Kochsalzlösung vollkommen entleert, aber eine Desinfection desselben, wie bei der Vagina, ist nicht durchführbar; man muss sich damit begnügen, unmittelbar vor der Operation nach Einführung eines nach oben zu den Darm abschliessenden Gazetampons die Schleimhaut mit 5procentiger Borsäurelösung abzuspülen und abzureiben.

Vor Operationen an den Nieren trachtet man durch interne Darreichung von Salol, 4—5 g in 24 Stunden, die Harnwege zu desinficiren. Die Harnblase wird zu wiederholten Malen mit warmer Borsäurelösung ausgespült und unmittelbar vor Operationen an derselben mit der antiseptischen Flüssigkeit gefüllt.

§. 6. Die Bekleidung des Chirurgen und der Assistenten soll so beschaffen sein, dass man nicht zu fürchten hat, durch zufälliges Anstreifen an derselben eine Infection hervorzurufen. Desshalb lege man die Oberkleider, an denen sehr leicht Fremdkörper in Staubform hängen bleiben, ab und bekleide sich mit einem bis zu den Knöcheln reichenden, frisch gewaschenen und gebügelten Leinenrocke mit kurzen Aermeln, welche oberhalb des Ellbogengelenkes zusammengebunden werden. Im Nothfalle kann man auch ein frisch gewaschenes und gebügeltes Hemd über den Oberkörper ziehen und den unteren Theil des Körpers und die Beine durch eine Leinenschürze bedecken. Der Operationsrock wird, wenn man über einen Desinfectionsapparat verfügt, vorher sterilisirt; selbstverständlich muss er nach jeder Operation gewechselt werden, wenn er verunreinigt ist; unter allen Umständen aber muss jeden Tag ein neuer angelegt werden. Darüber kommt eventuell, um die Durchnässung abzuhalten, ein vom Kinne bis zu den Füssen reichender breiter Schurz aus impermeablem Zeug, am Besten Billrothbattist, der unmittelbar vor Beginn der Operation mit Sublimatlösung und Alcohol abgewaschen wird. Der zu operirende Körpertheil ist selbstverständlich entblösst; er wird auf sterilisirte Compressen gebettet und mit solchen umgeben, und der ganze übrige Körper des Patienten mit einem grossen sterilisirten Leintuche bedeckt. Bei Laparotomien pflege ich den Thorax und den Unterleib bis zu den Knien mit einem grossen, nach beiden Seiten über den Tisch herabreichenden Stücke Billrothbattist zu bedecken, welches in der Mittellinie entsprechend dem Operationsfelde gespalten wird, so dass daselbst die Hautoberfläche freiliegt. Rings herum wird diese Spalte mit sterilisirten Compressen eingefasst und auch die ganze Oberfläche der impermeablen Decke mit denselben überzogen.

Sterilisation der Instrumente.

§. 7. Dieselbe wird auf die einfachste Weise ausgeführt durch Kochen in einem gewöhnlichen eisernen Kochtopfe mit Deckel, der mit Wasser oder noch besser mit 1procentiger wässeriger Sodalösung gefüllt ist. Es genügt, wenn die Instrumente 5 Minuten lang der Siedhitze ausgesetzt sind. Am Practischesten macht man die Sache so,

dass man alle auf ein Mal auszukochenden Instrumente in einen leinenen Sack steckt oder in eine Compresse einwickelt und mit einem Bande zusammenbindet, dessen Ende man zwischen Rand des Topfes und Deckel einklemmt und mittelst dessen man das ganze Paket aus der siedenden Flüssigkeit herauszieht, um es sofort in eine flache, mit sterilisirter Kochsalzlösung gefüllte Schale zu übertragen. Unmittelbar vor der Operation wird das Paket mit desinficirten Händen geöffnet, die Instrumente werden ausgebreitet und geordnet. Im Nothfalle kann man die Instrumente auch in einer flachen Tasse mit Brennspiritus übergiessen und denselben anzünden; nachdem er etwa 1—2 Minuten lang gebrannt hat, giesst man 3procentige Carbolsäurelösung darauf, löscht die Flammen damit, und entnimmt dann die Instrumente unmittelbar zur Operation. Kleine Gegenstände, wie Nadeln, Canülen der Pravazschen Spritze, Bistouris u. s. w. sterilisirt man, wenn kein anderes Gefäss zur Hand ist, durch Auskochen in einem Esslöffel über einer Kerzenflamme; Sonden, Pincetten, Trocarts u. s. w. dadurch, dass man sie über einer Flamme erhitzt, ohne sie jedoch anrussen zu lassen. Sublimatlösungen verderben die Instrumente sofort und auch Carbolsäure ist wenigstens für die schneidenden Instrumente nicht practisch; wenn man dieselben daher nach der Sterilisation durch Auskochen in einer antiseptischen Flüssigkeit aufbewahren will, so wähle man absoluten Alcohol.

Während der Operation soll ein Gefäss mit kochender Sodalösung zur Hand sein, damit man jedes gebrauchte Instrument durch Eintauchen in die Flüssigkeit sofort wieder sterilisiren kann.

Damit die Instrumente durch Auskochen sterilisirt werden können, müssen sie ganz aus Metall verfertigt sein, ohne Holz- oder Beingriffe oder letztere müssen galvanoplastisch mit Metall überzogen und vernickelt sein. Ihre Form sei so einfach und glatt wie möglich. Instrumente, deren Griffe nicht sterilisirt werden können, wie z. B. der Griff des Thermokauters, werden mit sterilisirter, in Sublimatlösung getränkter Gaze dick umwickelt. Gewisse nicht aus Metall bestehende Instrumente, wie z. B. elastische Katheter, Bougies u. s. w., welche weder die Siedhitze noch den längeren Aufenthalt in absolutem Alcohol vertragen, desinficirt man, nachdem man sie durch Waschen gereinigt hat, 24 Stunden lang in einer 3 pro mille Sublimatlösung und bewahrt sie dann in einem mit sterilisirtem Glycerin gefüllten, gut verschlossenen Glas- oder Porzellangefässe auf.

Nach der Operation werden die Instrumente in lauem Wasser ausgewaschen, mit Seife gebürstet und von allen anhaftenden Fremdkörpern mechanisch gereinigt, sorgfältig abgetrocknet und in gut verschlossenen, dem Staube nicht zugänglichen Kasten aufbewahrt. Wenn sie bei einer septischen Operation verwendet worden sind, sollen sie sofort ausgekocht, eventuell sogar ausgeglüht und neuerdings polirt werden, bevor sie wieder in den Instrumentenkasten kommen. Rostflecken werden durch Reiben mit feinstem Schmirgelpapier und Putzen mit einem Handschuhlederlappen entfernt. Es ist zweckmässig, von Zeit zu Zeit die Vernickelung der Instrumente erneuern zu lassen.

Zubereitung und Sterilisation der Naht- und Ligaturfäden.

§. 8. Als Unterbindungsmateriale dienen Fäden von chinesischer gedrehter oder geflochtener Seide, Hanf oder Catgut; zur Naht verwendet man ausser den genannten Stoffen noch Fil de Florence (Silkworm) und Silberdraht von verschiedener Stärke. Der Draht, die Seide und der Fil de Florence werden auf Glasspulen aufgewunden, durch Kochen in Wasser sterilisirt und am Besten in absolutem Alcohol aufbewahrt. Vor der Operation legt man die Spulen in sterilisirte Kochsalzlösung und reicht die Fäden aus derselben. Man kann im Nothfalle jeden Faden momentan sterilisiren, indem man ihn, in die Nadel eingefädelt, in einem Esslöffel über einer Spiritus- oder Kerzenflamme 5 Minuten lang auskocht.

Die Zubereitung des Catgut ist complicirter, weil dasselbe das Auskochen nicht verträgt. Vor Allem warne ich vor dem Gebrauche des käuflichen, in Carbolöl aufbewahrten Catgut; es ist stets sicherer, wenn man sich selbst ein aseptisches Präparat herstellt, was auf verschiedene Weise geschehen kann. Das käufliche Rohcatgut wird auf Glasflaschen in einfacher Lage aufgewickelt, mit Kalilauge und heissem Wasser gebürstet, mit reinem Wasser abgespült, auf kleine Glasspulen gewunden und in Sublimatalcohol (Rp. Sublimat. 10,0, Alcohol. absolut. 800,0, Aqu. destill. 200,0) eingelegt, wo es mindestens 2 Tage verweilt; während dieser Zeit wird die Flüssigkeit, so oft sie sich trübt, erneuert. Dann kommen die Spulen in einen gut schliessenden Glasbehälter, der mit alcoholischer Sublimatlösung (1:2000) gefüllt ist. Nach einer anderen Vorschrift wird das Rohcatgut in wässerige Sublimatlösung (5:1000) während 8—12 Stunden eingelegt und dann in absolutem Alcohol aufbewahrt. Vor der Operation wird das Sublimatcatgut in sterilisirter Kochsalzlösung ausgewaschen und aus derselben gereicht.

Das Chromsäurecatgut (Lister) wird bereitet durch Einlegen des Rohcatgut in 10%iges Carbolglycerin während 48 Stunden, worauf es 5 Stunden lang in einer wässerigen Chromsäurelösung (1:200) bleibt. Es kann in Alcohol oder Glycerin aufbewahrt werden.

Das Juniperuscatgut (Kocher) wird durch 24stündiges Behandeln des Rohcatgut mit Oleum Juniperi (Wachholderöl) bereitet und in Alcohol aufbewahrt. Es ist das widerstandsfähigste und sicherste Präparat.

Wenn man fertiges Catgut in kleinen Quantitäten in den bekannten Glasgefässen kauft, so rathe ich, dasselbe aus der Aufbewahrungsflüssigkeit zu entfernen, mit Aether gut durchzuschütteln und vor dem Gebrauche wenigstens einige Stunden lang in absoluten Alcohol zu legen.

Bereitung und Sterilisation der Verbandstoffe.

§. 9. Als Verbandstoffe werden eine Menge vegetabilischer Substanzen verwendet, welche absolut keimfrei (aseptisch), weich und

elastisch, für die Luft durchgängig und mit grossem Absorptionsvermögen für Flüssigkeiten begabt sein sollen. Nicht alle diese Eigenschaften, abgesehen von der Asepsis, finden sich in gleichem Maasse bei den gegenwärtig üblichen Verbandstoffen, es kann daher nicht ohne Weiters ein bestimmter Verbandstoff als der allerbeste erklärt werden, man muss vielmehr sagen, dass man mit den verschiedensten Materialien gleich gute Verbände herstellen kann und dass es von äusseren Umständen, namentlich von der leichten Beschaffbarkeit und demgemäss von der Billigkeit der einen oder der anderen Substanz und von der persönlichen Vorliebe des Chirurgen abhängt, welches Verbandmaterial verwendet wird. Desshalb ist es auch ganz überflüssig, alle bis jetzt empfohlenen Substanzen zu besprechen, denn es kann ja für bestimmte Verhältnisse und Gegenden eine Verbandmethode practisch sein, die man unter gewöhnlichen Verhältnissen nicht empfehlen würde. Die am meisten verbreiteten, überall (wenigstens in unseren Gegenden) leicht zu beschaffenden Verbandstoffe sind:

1. Der Mull (Verbandmull, Gaze hydrophile), ein weitmaschiger, weicher, schmiegsamer Baumwollenstoff, durch Kochen in Natronlauge entfettet und gebleicht. Er wird heutzutage fabrikmässig erzeugt und ist sehr billig. Man verwendet ihn sowohl zur unmittelbaren Bedeckung der Wunde, wie zur Bereitung der sog. Tupfer oder Bauschen, der aseptischen Compressen, der Verbandkissen u. s. w. Der Mull wird, um zu antiseptischen Verbänden zu dienen, mit verschiedenen antiseptischen Substanzen, Carbolsäure, Sublimat, Jodoform u. s. w. imprägnirt. Seine Sterilisation geschieht im Grossen am Sichersten und Raschesten durch die Einwirkung des strömenden gesättigten Wasserdampfes (Apparate von Budenberg, Rietschel u. Henneberg, Schimmelbusch, Lentz, Koch u. v. a.). Es giebt aber auch Heissluftsterilisationsapparate, in denen man die Krüllgaze, die Bauschen, Verbandkissen, Compressen u. s. w. sterilisirt. Die Gaze wird zunächst in Stücke ungefähr von der Grösse eines Taschentuches zerschnitten, die wie ein solches zusammengeballt (sog. Krüllgaze) und in gut schliessenden Blech- oder Pappschachteln (Gleich) verwahrt werden. Diese Schachteln werden in dem Heissluftapparate sterilisirt, mit einem Papierstreifen zugeklebt und erst geöffnet, wenn man die Gaze braucht. Die Krüllgaze dient auch zum Abtupfen statt der Schwämme, deren Verwendung bei Operationen am Besten ganz aufzugeben ist; sie scheinen zwar dem, der an ihren Gebrauch gewöhnt ist, durch keinen anderen Stoff ersetzbar, sind jedoch ein sehr kostspieliges und gleichzeitig unsicheres Material, weil ihre Sterilisation complicirt ist und leicht missglücken kann. Statt der Krüllgaze verwenden viele Chirurgen eigene Tupfer, d. h. Ballen von Gaze, Holzwolle, Jute, Baumwolle u. s. w., die in ein Stück Gaze eingebunden sind. Die sog. Verbandkissen sind Säcke verschiedener Grösse aus Mull, welche locker mit einem der später zu erwähnenden Verbandstoffe oder auch mit Krüllgaze gefüllt und zugenäht werden. Die sog. Gazecompressen stellen 4—8fache Lagen von Gazestücken etwa von der Grösse und Form eines Taschentuches dar, die an den Rändern eingebogen und durch weitgreifende Stiche gesteppt sind. Man kann auch die fertigen Tupfer, die Compressen, die Verbandkissen u. s. w. in den Gleich'schen Pappschachteln sterilisiren und bis zum Gebrauche aufbewahren.

2. Die entfettete gebleichte Baumwolle, Bruns'sche Watte, Wundwatte, hydrophile Watte. Sie dient zur Herstellung kleiner Ballen und Bauschen, mit welchen man beim Verbande die Wunde und ihre Umgebung abwischt, ferner zur Herstellung von Tampons für die Schleimhauthöhlen, zur Bedeckung der Ränder des unmittelbar auf die Wunde applicirten Verbandes und zur Polsterung von proëminirenden und Ausfüllung von vertieften Partien des Körpers, welche in den Verband eingeschlossen werden sollen. Als directer Wundverband ist die entfettete Watte nicht zu brauchen, weil sie an der Berührungsfläche mit dem Wundsecrete zu einer undurchlässigen Schicht erhärtet, unter welcher dasselbe stagnirt, ohne verdunsten oder von dem Verbande aufgesogen werden zu können.

3. Die gewöhnliche, nicht entfettete Baumwolle oder Watte dient, da sie weitaus billiger ist als die Bruns'sche Watte hauptsächlich zum Abschlusse des Verbandes nach aussen, namentlich an den Rändern, zum Ausfüllen und Füttern desselben. Ferner wird sie bei den Schienen-, Gyps-, Kleisterverbänden u. s. w. als Unterlage, zur unmittelbaren Einhüllung der Haut verwendet. Sie hat den grossen Vortheil, einerseits die Verdunstung der Flüssigkeiten aus dem Verbande nicht zu hindern, andererseits die staubförmigen, in der Luft suspendirten Fremdkörper nach Art eines Filters zurückzuhalten.

4. Die Materialien zur Füllung der sog. Verbandkissen. Wie früher erwähnt hat man eine Anzahl der verschiedensten vegetabilischen Substanzen zu diesem Zwecke empfohlen, von denen ich nur die wichtigsten anführe. Als practischesten und zugleich billigsten Stoff betrachte ich die Holzsägespähne (sog. Sägemehl), besonders von Tannen-, Föhren- und Fichtenholz. Sie haben den Vorzug, sehr gut aufzusaugen, namentlich wenn sie etwas angefeuchtet sind, und die Flüssigkeiten leicht verdunsten zu lassen; beim Trocknen bilden sie dann eine feste, dem verwundeten Theile sich genau anschmiegende und ihn immobilisirende Masse, einen wahren Abguss des betreffenden Körpertheiles. Statt derselben verwendet man gegenwärtig sehr viel die fabrikmässig dargestellte Holzwolle, die Holzcharpie und die Zellstoffwatte — Präparate aus Holzfaser, die auch in Tafeln gepresst in den Handel kommen. Ich muss aber gestehen, dass ich die gewöhnlichen Sägespähne allen diesen Substanzen vorziehe. Für manche Gegenden ist der Torf und das Torfmoos (Sphagnum) und die aus denselben dargestellten Präparate: Torfmull, Torfwatte, Moospappe u. s. w. ein billiger und leicht zu beschaffender Verbandstoff. Alle eben erwähnten Substanzen werden leicht auf dieselbe Weise wie der Mull sterilisirt; man kann sie eventuell auch ohne Sterilisation verwenden, da sie ja doch nicht direct mit der Wunde in Berührung kommen; andererseits kann man sie aber auch mit antiseptischen Stoffen versetzen. Ich pflege die Sägespähne mit 30 % Buchentheer mengen zu lassen, dann werden sie getrocknet und in diesem Zustande in die Kissen gefüllt.

5. Drainröhren aus Kautschuk, aus Glas, aus entkalkten Knochen (resorbirbar) werden durch Auskochen in Sodalösung während 5 Minuten sterilisirt und in Alcohol aufbewahrt. Baumwollendochte zur Drainage (Gersuny) werden wie der Mull behandelt.

6. Impermeable Stoffe werden gegenwärtig kaum mehr zum antiseptischen und niemals zum aseptischen Verbande benützt. Sie dienen hauptsächlich dazu, Verbände mancher Körperstellen gegen Durchnässung von aussen zu schützen; ausserdem, mit sterilisirten Compressen bedeckt, als Unterlage bei Operationen. Der zweckmässigste impermeable Stoff, mit dem man überall auskommt, ist der sog. Billrothbattist.

7. Zu speciellen Zwecken werden verschiedene Gegenstände, wie elastische Kautschukschnüre, Platten aus macerirten und entkalkten Knochen, aus Celluloid, Elfenbein- und Stahlstifte, Stahlklammern etc. verwendet. Dieselben werden stets durch Auskochen sterilisirt und in absolutem Alcohol aufbewahrt.

§. 10. Aus den sterilisirten Verbandstoffen, besonders dem Mull, bereitet man die antiseptischen Verbandstoffe, indem man sie mit verschiedenen Antisepticis imprägnirt. Es werden gegenwärtig eine grosse Zahl von derartigen Verbandstoffen fabrikmässig hergestellt und in Handel gebracht; es scheint mir überflüssig, dieselben hier anzuführen, umsomehr da das Verzeichniss nothwendigerweise unvollständig werden müsste, da jeden Moment neue derartige Producte auftauchen. Ich beschränke mich daher auf die wichtigsten und verbreitetsten derselben.

Der Carbolmull (Carbolgaze, Listergaze, französisch: Gaze phéniquée) wird nach v. Bruns auf folgende Weise bereitet: Zu 400 g fein gepulverten Colophonium setzt man der Reihe nach 100 g Alcohol, 100 g Carbolsäure und 80 g Oleum ricini oder 100 g geschmolzenes Stearin, rührt die Mischung so lange um, bis sie eine gleichmässige, leicht krümliche Consistenz zeigt und löst sie dann unter fortwährendem Umrühren in 2 l Alcohol. Die Lösung wird nun auf ein Kilo sterilisirten Mull, der in einem flachen Gefässe ausgebreitet ist, ausgegossen und der Verbandstoff durch Kneten und Wringen während 5 Minuten gleichmässig mit derselben imprägnirt. Dann wird der Mull zum Trocknen aufgehängt, bis der Alcohol grösstentheils verdunstet ist, im Sommer und im Freien etwa 5 Minuten lang, im Winter in einem mässig erwärmten Raume während 10—15 Minuten — nicht länger, weil sich sonst die Carbolsäure verflüchtigt. Die fertige Gaze wird in hermetisch schliessenden Blechkasten oder in grossen Steingutöpfen mit Glycerinverschluss des Deckels aufbewahrt.

Der Sublimatmull, Sublimatgaze, wird auf verschiedene Weise dargestellt; die einfachste Formel ist: 1 Theil Sublimat wird in 90 Theilen Wasser und 10 Theilen Glycerin gelöst und damit der Mull gehörig imprägnirt und dann getrocknet. Um die Giftigkeit des Sublimates etwas herabzusetzen und das Resorptionsvermögen des Verbandstoffes zu steigern, fügt Maas zur Lösung Kochsalz hinzu: 1 g Sublimat, 500 g Kochsalz, 150 g Glycerin für 1000 g Mull. Es ist zu empfehlen, die Sublimatgaze wie auch die Sublimatlösungen mit einer Anilinfarbe leicht zu färben, damit keine Verwechslungen vorkommen, welche bei der Giftigkeit des Präparates schwere Folgen haben könnten.

Die Jodoformgaze wird auf die einfachste Weise dadurch hergestellt, dass man feinpulverisirtes Jodoform in die sterilisirte Gaze

so lange einreibt, bis sie gelb gefärbt ist. Schöner und haltbarer wird die Jodoformgaze, wenn man 500 g Mull mit 500 g Jodoformäther oder mit einer Mischung von 50 g Jodoform, 5 g Glycerin, 20 g Colophonium und 1000 g Alcohol übergiesst und dann den Stoff trocknet. Auf dieselbe Weise werden auch die Jodoformbaumwollendochte hergestellt. Für die Verbände von Schleimhautwunden eignet sich die klebende Jodoformgaze (Billroth). 200 g Mull werden durch eine Lösung von 100 g Colophonium in 50 g Glycerin und 1200 g Alcohol von 95° gezogen, getrocknet und dann werden 250 g Jodoform in denselben eingerieben.

Die angegebenen Vorschriften gestatten ohne grosse Mühe die Zubereitung der allgemein gebräuchlichen, wichtigsten Arten der antiseptischen Verbandgaze. Die Imprägnirung der Watte, der Gazebinden, der Materialien zu den Polsterverbänden u. s. w. scheint mir ganz überflüssig, wenn auch im Handel alle derartigen Präparate vorkommen.

§. 11. Die wichtigsten antiseptischen Substanzen werden in bestimmten Lösungen angewendet, deren Concentration je nach der speciellen Bestimmung verschieden ist.

Die Carbolsäure in schwacher wässeriger Lösung (2½—3%) dient zur Desinfection der Hände, der Instrumente, der Wunde u. s. w., in stärkerer, bereits leicht ätzender Lösung (5%) zur Desinfection septisch inficirter Gewebe. Um sofort nach Bedarf schwache Carbollösungen herstellen zu können, ist es practisch, eine 35—50procentige Lösung der reinen Carbolsäure in Alcohol vorräthig zu haben, welcher man dann nach Bedarf heisses Wasser zusetzt. Carbolglycerin (5—10%) wird zur Desinfection gewisser Instrumente verwendet, welche das Erhitzen nicht vertragen, z. B. der Bougies.

Das Sublimat ist das energischeste Antisepticum, wo es nicht mit dem Eiweiss der alcalischen Gewebsflüssigkeiten in Berührung kommt; mit demselben verbindet es sich zu Quecksilberalbuminat und verliert dann einen grossen Theil seiner Wirksamkeit; auch zur Desinfection der metallenen Instrumente ist es nicht zu brauchen, weil es durch den Contact mit Metallen sofort zersetzt wird. Seine Hauptrolle spielt das Sublimat als Desinfectionsmittel für die äussere Haut und die Schleimhäute und als Zusatz zu allen Conservirungsflüssigkeiten, die man sicher vor Zersetzung bewahren will. In der Regel benützt man folgende Lösungen: 1. Wässerige Lösung von 1:3000, zum Desinficiren der Hände, der Haut, zum Abspülen nicht aseptischer Wunden, zu localen Bädern u. s. w. 2. Wässerige Lösung 1:1000, zur Desinfection septischer und eiternder Wunden. 3. Alcoholische Lösung 1:1000, zur Aufbewahrung der Drains, der Nähte und Ligaturen u. s. w. 4. Alcoholische Lösung 1:100, bereits caustisch wirkend, zur Desinfection der Vagina und des Uterus. Alle Sublimatlösungen sollen, wie schon erwähnt, mit einer bestimmten Anilinfarbe leicht gefärbt sein, damit man sie sofort erkennt. Um ex tempore Sublimatlösungen mit nicht destillirtem Wasser bereiten zu können, fügt man zum Sublimat die gleiche Quantität Kochsalz hinzu, weil sonst die Flüssigkeit durch Fällung der erdigen Bestandtheile getrübt wird. Man verschreibt Pulver von Sublimat und Kochsalz āā 1 g oder die gleichwerthigen

Sublimatkochsalzpastillen Angerer's, welche gegenwärtig überall zu haben sind.

Salicylsäure. Die mit Salicylsäure imprägnirten Verbandstoffe sind vollkommen entbehrlich; wohl aber verwendet man die wässerige Salicylsäurelösung 1 : 1000 zur Auswaschung von serösen Höhlen, der Pleura und des Peritoneum, namentlich bei Kindern, weil Carbolsäure- und Sublimatlösungen durch ihre rasche Resorption Vergiftungserscheinungen hervorrufen können. Ausserdem wird die Salicylsäure in Substanz, mit einem indifferenten Pulver gemengt, zuweilen benützt, um die verdickte Epidermis zu maceriren; Salicylsalbe mit Vaseline oder Lanolin (1 : 10) dient zur Bedeckung von oberflächlichen granulirenden Wunden, besonders wenn die umgebende Haut durch Carbolsäure oder Sublimat gereizt ist.

Borsäure wird wie die Salicylsäure angewendet, wo man die giftigen Antiseptica, Carbolsäure und Sublimat, nicht appliciren kann. Die 3—5procentige Lösung (mit heissem Wasser zu bereiten) dient besonders zu Ausspülungen der Schleimhauthöhlen (Blase, Rectum) und der Bauchhöhle; Borsalbe (20 : 100 Vaselin, Lanolin oder Amylumglycerolat) zur Bedeckung kleiner Wunden, namentlich im Gesichte.

Essigsaure Thonerde. Ein sehr kräftiges und zugleich ungiftiges Antisepticum, meines Erachtens das einzige, welches in flüssiger Form zum Verbande verwendet werden kann und daher von ausserordentlichem Nutzen, namentlich bei septischen Wunden und phlegmonösen Entzündungen. Die essigsaure Thonerdelösung (Burow'sche Lösung) wird bereitet nach der Formel: Rp. Aluminis 5,0, Plumbi acetic. cryst. 25,0, Aqu. destill. 500,0. M.D.S. Gut aufzuschütteln! Ich gebrauche sie zunächst zum Tränken der Compressen in allen Fällen, wo feuchte Wärme applicirt werden soll; sie reizt die Haut weitaus weniger als reines Wasser; ferner in allen Fällen, wo der antiseptische Occlusivverband nicht anwendbar ist, namentlich zum Verbande eiternder und jauchender Wunden und Geschwüre. Zu diesem Zwecke werden Bauschen von Krüllgaze mit essigsaurer Thonerdelösung getränkt, zur Tamponade der Wundhöhle und zur Bedeckung des ganzen Körpertheiles verwendet. Bei schlaffen, stark eiternden Wundflächen leistet eine Lösung mit mehr Alaunzusatz (10 g statt 5 g) durch ihre adstringirende, leicht ätzende Wirkung vortreffliche Dienste. Unentbehrlich ist die Burow'sche Lösung, filtrirt oder decantirt, zur permanenten antiseptischen Irrigation. Verdünnt mit der gleichen Menge Wassers dient sie zu Injectionen, besonders in die Blase, in Abscesshöhlen u. s. w. Die essigsaure Thonerde ist für mich die Verbandflüssigkeit par excellence bei allen kleineren Wunden und Entzündungsherden, wobei ausser dem Deckverbande auch die antiphlogistische Wirkung der feuchten Wärme in Betracht kommt.

Jodoform. Es findet Anwendung sowohl beim antiseptischen als beim aseptischen Verbande, weil es die ausserordentlich wichtige Eigenschaft hat, in der aseptischen oder aseptisch gemachten Wunde die spätere Entwicklung von giftigen Zersetzungsproducten zu verhüten. Es ist insoferne kein eigentliches Antisepticum, als es die Mikroorganismen nicht direct vernichtet, und kann desshalb nicht zur Desinfection der Verbandstoffe u. s. w. verwendet werden, aber innerhalb

des Gewebes spaltet es sich durch die von den Mikroorganismen hervorgerufenen Zersetzungsvorgänge und neutralisirt sozusagen deren Stoffwechselproducte, die Ptomaïne und Toxine, so dass sie nicht zur Resorption kommen.

Als Pulververband ist das Jodoform unentbehrlich bei allen Wunden, welche mit Schleimhauthöhlen in Verbindung stehen, bei tuberculösen und diphtheritischen Processen, sowie bei frischen Wunden, wenn eine Vereinigung per primam nicht möglich ist oder nicht rathsam erscheint. Um das Jodoform in enge Höhlen und Gänge einzuführen, bereitet man Jodoformstäbchen (Rp. Jodoform 20,0, Gummi arabici, Glycerini, Amyli āā 2,0) oder Jodoformbougies mittelst Gelatine oder Butyr. Cacao. Ausserdem werden folgende jodoformhaltige Flüssigkeiten verwendet: 1. Jodoformcollodium (Rp. Jodoform. 10,0, Collodii elast. c. oleo Ricini 100,0), zum Bepinseln vernähter und der Luft exponirter Wunden, namentlich nach Plastiken, als Verband für kleine aseptische Wunden, z. B. nach Stichelung der Haut, nach der Ignipunctur, ferner zum Schutze der Haut gegen irritirende Secrete rings um Darm-, Harn-, Gallenfisteln u. s. w. 2. Jodoformäther (1 : 10) zur Desinfection der Haut des Operationsfeldes. 3. Jodoformglycerinemulsion (10—20 : 100), dem Jodoformöl vorzuziehen, zur Injection in tuberculöse Abscesse, zur Billroth'schen Methode der Behandlung tuberculöser Erkrankungen der Weichtheile und Knochen. 4. Jodoformätheralcohol (1 : 2 : 8) als Verbandmittel schlecht granulirender, namentlich tuberculöser Wundflächen. 5. Jodoformvaseline (1 : 10) zur Bedeckung von Geschwüren. 6. Jodoformglycerolat (1 : 10), als Verbandmittel bei Verbrennungen, Excoriationen der Haut, nach kleinen Operationen am Rectum, zur Imprägnirung von Scheidentampons u. s. w. Da das Jodoform an und für sich kein Antisepticum ist, so muss es, wenn man es in absolut aseptischem Zustande anwenden will, desinficirt werden. Dies geschieht in der Regel durch Waschen des Pulvers in wässeriger 3 : 1000 Sublimatlösung und nachträgliches Schütteln in absolutem Alcohol. Zur Darstellung der aseptischen Jodoformglycerinemulsion wird das Glycerin zunächst durch Kochen sterilisirt und dann mit dem Jodoformpulver gemischt. Der Geruch des Jodoform ist manchen Patienten sehr unangenehm; man hat desshalb versucht, durch Zusatz von gebranntem Kaffee, von Tonkabohnen, von Bergamott- oder Sassafrasöl u. s. w. denselben zu verdecken, ich finde jedoch, dass keines dieser Mittel den Jodoformgeruch aufhebt für jene Individuen, die eine Idiosynkrasie gegen denselben haben — die Mehrzahl der Menschen gewöhnt sich überhaupt sehr rasch an ihn. Das Unangenehmste für Arzt und Patienten, die mit Jodoform in Berührung kommen, ist der äusserst hartnäckige, geradezu widrige, mit dem eigentlichen Jodoformgeruche gar nicht zu vergleichende Geruch, den Metallgegenstände, besonders aber das Silber, annehmen, wenn sie auch nur in die Nähe der betreffenden Personen kommen, geschweige denn von ihnen angefasst werden. Dieser Geruch der Silberlöffel und -Gabeln kann den Patienten geradezu das Essen verleiden; es ist daher angezeigt, empfindliche Personen ihre Speisen mit einem Glaslöffel zu sich nehmen zu lassen.

§. 12. Wie schon erwähnt, giebt es noch eine Menge antiseptischer Substanzen, die hie und da angewendet werden und vielleicht auch gewisse Vorzüge in bestimmten Fällen haben — sie haben aber bis jetzt die soeben genannten Mittel trotz mancher denselben anhaftenden Nachtheile nicht verdrängen können. Ebensowenig hat der Versuch, Gemische antiseptischer Substanzen zu verwenden, in welchen die kräftigsten Antiseptica in so geringen Dosen vertreten sind, dass sie nicht toxisch wirken können, Aufnahme in weiteren Kreisen gefunden. Ich erwähne in dieser Beziehung nur die von Rotter angegebenen, im Handel vorkommenden antiseptischen Pastillen, deren Zusammensetzung folgende ist: Sublimat 0,05, Chlornatrium 0,25, Carbolsäure 2,0, Zincum chlorat., Zincum sulfocarbolic. $\overline{aa}$ 5,0, Acid. boric. 3,0, Acid. salicyl. 0,6, Thymol 0,1, Acid. citric. 0,1. Das ganze Quantum ist für einen Liter Wasser berechnet. Jedenfalls kommt man mit Carbolsäure, Sublimat, Borsäure, Jodoform und essigsaurer Thonerde für alle Erfordernisse der Asepsis und Antisepsis aus; Vergiftungen, welche in den ersten Zeiten der Antisepsis relativ häufig waren (ich erinnere nur an die wahrhaft schauererregenden Erfahrungen, die einzelne Chirurgen über das Jodoform berichteten), kommen gegenwärtig, nachdem man mit den betreffenden Antisepticis vertraut geworden ist, kaum mehr vor, und es fällt keinem Menschen mehr ein, aus Angst vor denselben etwa den Gebrauch des Sublimats oder der Carbolsäure aufzugeben.

§. 13. Ich will nun die Anlegung eines typischen aseptischen Verbandes beschreiben und dann die Besprechung der verschiedenen Modificationen des antiseptischen Verbandes anschliessen.

Nehmen wir als Beispiel eine frische Operationswunde im gesunden Gewebe. Die Reinigung und Desinfection der Hände und der Haut des Patienten ist früher geschildert worden. Die ausgekochten Instrumente liegen in sterilisirter Kochsalzlösung 7 : 1000 (künstliches Serum), der einzigen Flüssigkeit, deren man sich bei aseptischen Operationen bedient; doch wird die Berieselung der Wundfläche mittelst des Irrigators auch mit dieser Lösung so viel als möglich eingeschränkt: man begnügt sich vielmehr, die Wunde mit den trockenen aseptischen Gazebauschen oder Tupfern abzuwischen, resp. von Blut zu reinigen. Die grösseren blutenden Gefässe, Arterien sowohl wie Venen, werden mit sterilisirtem Catgut oder Seide unterbunden, beide Fäden kurz abgeschnitten; kleinere Gefässe torquirt man oder comprimirt sie einfach mit Klemmpincetten, die man einige Minuten hängen lässt und dann abnimmt; die capillare Blutung steht ohnediess gewöhnlich von selbst. Die sorgfältige Hämostase ist ein Hauptfactor jedes aseptischen Verbandes. Alle Blutcoagula sollen durch Abwischen entfernt werden. Wenn die ganze Wundfläche gereinigt ist, so folgt die genaue Vereinigung, wobei man von der Tiefe gegen die Oberfläche zu durch versenkte Etagennähte die getrennten Gewebe mit einander in Contact bringt und jede Höhlenbildung so viel als möglich zu vermeiden trachtet. Dabei ist es jedoch von grösster Wichtigkeit, die Nähte nicht zu fest anzuziehen, damit später nicht Circulationsstörungen entstehen. Ich halte die Compression des Gewebes durch zu straff angelegte Nähte für eine der häufigsten Ursachen des Misslingens der Asepsis in Folge

von Secretverhaltung und Zersetzung oder Eiterung. Dabei bedenke man, dass die frischen Gewebe in der Wunde, namentlich bei älteren, mageren Individuen, schlaff und nicht infiltrirt sind: wenn man sie nun näht, so scheint vielleicht die Naht im Momente selbst durchaus nicht zu comprimiren; sowie aber in den ersten 24 Stunden eine wenn auch in den Grenzen des Normalen sich haltende Anschwellung und Turgescenz der verletzten Gewebe erfolgt, so schneiden die versenkten Nähte sofort ein und es kommt zu Circulationsstörungen in der Tiefe, die eventuell zur Nekrose führen können. Desshalb ist es auch meines Erachtens ein falsches Princip, die versenkten Etagennähte bei frischen Höhlenwunden zu dem Zwecke anzulegen, dass dadurch statt durch andere Mittel der Hämostase die Blutung gestillt werde. Wenn man das thut z. B. an einem Theile, welcher durch die Esmarch'sche Constriction blutleer gemacht worden war, und dann erst nach Vollendung des Verbandes die Binde löst, so kann man sicher sein, dass die Nähte zu stark angezogen waren. Das Gesagte bezieht sich selbstverständlich nicht auf infiltrirte Gewebe, bei denen im Gegentheil nach der Operation und durch die gleichmässige Compression des Verbandes ein Abschwellen mit Verringerung des Volumen zu erwarten ist.

Wenn die Wunde auch noch Hohlräume enthält, so vermeidet man wenn möglich die Drainage, sondern man trachtet dieselben durch eine exacte Compression von Aussen oder durch temporäres Tamponiren mit Gaze vorläufig aufzuheben, während man die Etagennähte und zuletzt die Hautnähte anlegt. Für die Hautnähte verwende ich stets Seidenfäden, zuweilen Silberdraht; man legt am Besten zuerst einige Knopfnähte in grösseren Abständen durch die ganze Dicke der Haut und des Subcutangewebes an und vollendet die Vereinigung durch eine fortlaufende Naht, welche nur die Cutis in ganz geringer Entfernung vom Wundrande fasst. Auch die Hautränder sollen nicht so fest genäht sein, dass nicht zwischen ihnen etwas Secret austreten kann; man kann zu diesem Zwecke sogar ein kurzes Stück der Nahtlinie unvereinigt lassen. Bevor die letzten Nähte geknüpft werden, wird die zur temporären Tamponade eingeführte Gaze entfernt, während der Assistent sofort von beiden Seiten her die Wunde mittelst aufgelegter Gazebauschen comprimirt und dadurch die Luft und das etwa noch angesammelte Blut aus derselben herauspresst. Nun legt man auf die Nahtlinie einen tüchtigen Bauschen trockener, sterilisirter Krüllgaze, bedeckt auch die nächste Umgebung mit derselben, so dass überall eine gleichmässige Compression auf dieselbe ausgeübt wird; darüber kommt ein entsprechend grosses Verbandpolster; die Ränder der Gazeschichte werden mit Streifen von Bruns'scher Watte bedeckt; dann wird der ganze Körpertheil mit gewöhnlicher Watte eingehüllt, so dass der Verband möglichst genau sich an den Körper anschmiegt und sich nicht verschieben, noch an irgend einer Seite klaffen kann, und das Ganze wird zunächst mit einer Calicotbinde lege artis fixirt und comprimirt.

Der aseptische Verband muss die Austrocknung der von ihm absorbirten Flüssigkeiten gestatten: da er kein antiseptisches Mittel enthält, so ist die Verdunstung der Flüssigkeiten der wichtigste Factor, um ihre Zersetzung innerhalb des Verbandes zu vermeiden. Desshalb applicirt man über den aseptischen Trockenverband weder impermeables

Zeug, noch darf man zur Compression Kautschukbinden verwenden. Dagegen hat die Verwendung der sofort zu erwähnenden Organtinbinden keinen Nachtheil, nur muss der Verband nach seiner Application einige Stunden unbedeckt der Luft ausgesetzt bleiben, damit er gut austrocknen könne. Um nämlich die Calicotbinden am Abgleiten zu hindern und dem Verbande zugleich ein nettes, reines Aussehen zu verleihen, legt man über die ganze Einwickelung noch eine in heisses Wasser getauchte Organtinbinde an, und wenn die Wunde an einem Theile sich befindet, der activen oder passiven Bewegungen ausgesetzt ist, so immobilisirt man denselben sofort, indem man zwischen die Touren der Organtinbinde nach Bedarf Streifen von Fournierholz oder Pappe einlegt. Es entsteht dadurch eine äusserst solide und dabei leichte Kapsel, welche jede Schiene und die meisten Lagerungsapparate entbehrlich macht und dabei die Verschiebung des eigentlichen Wundverbandes verhütet. Man kann auf diese Weise aseptische Verbände an den heiklichsten Körperstellen, wie z. B. an der Leistengegend, mit vollkommener Sicherheit appliciren, während diess ohne diese Vorsichtsmaassregel mindestens sehr schwierig ist.

Ein auf die eben beschriebene Weise angelegter aseptischer Verband kann 8 Tage lang liegen bleiben, dann entfernt man ihn und findet bei normalem Verlaufe die Wunde vollkommen geheilt. Man kann den Verband allerdings auch längere Zeit unberührt lassen; diess hat aber einen Nachtheil: es kommt nämlich dann zuweilen zu einer secundären Infection an den Stichcanälen der Nähte, die, wie ich glaube, durch die im Innern der Epidermis abgelagerten, nicht gänzlich zu eliminirenden Staphylokokken hervorgerufen wird. Man vermeidet dieselbe dadurch, dass man die Nähte nach 8 Tagen entfernt, die vereinigte Wunde mit Sublimatlösung und Alcohol abwäscht, sämmtliche Krusten entfernt und nun die Nahtlinie und die Nahtpunkte mit Jodoformcollodium überpinselt. Darüber kommt ein einfacher Deckverband, der noch einige Tage liegen bleibt.

§. 14. Bei manchen Höhlenwunden mit Substanzverlust in der Tiefe, namentlich im Knochen, nach Exstirpation von Geschwülsten, z. B. nach Ausräumung der Achselhöhle wendet man mit Vortheil das durch Lister, Cheyne und zuletzt durch Schede als Methode empfohlene Verfahren der natürlichen Tamponade durch den feuchten Blutschorf an. Die Wunde muss dabei absolut aseptisch sein und soll wo möglich nur mit trockener sterilisirter Gaze in Berührung gekommen sein. Nachdem die Blutung aus den stärkeren Gefässen durch Unterbindung oder Torsion gestillt ist, lässt man die Wundfläche doch so viel weiterbluten, dass der Raum zwischen den Wandungen der Höhle vollkommen durch das Blut ausgefüllt wird. Dabei soll aber nur Blut, nicht ein Gemenge von Blut und Luft in der Höhle zurückbleiben. Es ist Sache der Uebung, zu berechnen, wie stark die Blutung dazu sein muss; nicht selten muss man absichtlich ein paar Schnitte machen, um die Wundhöhle mit Blut volllaufen zu lassen. Die Hautränder werden exact genäht; um aber dem Ueberschusse des Blutes einen Ausweg freizulassen, lässt man eine centimeterlange Strecke der Wundränder unvereinigt, oder man macht an der tiefsten Stelle der Wundhöhle eine kleine Contraincision oder legt mit einer speciell dazu

dienenden Lochzange eine Oeffnung an; nach sorgfältiger Reinigung der Haut wird zunächst auf die Nahtlinie und auf die gewissermaassen als Sicherheitsventil dienende Oeffnung ein schmaler Streifen sterilisirten impermeablen Zeugs (Billrothbattist oder Silk protective) gelegt, welcher dieselbe so verschliesst, dass das überschüssige Blut unter ihm hervorsickern und vom Verbandstoffe aufgenommen werden kann. Bevor man den Verband applicirt, drückt man die Wundhöhle so weit aus, dass nur Blut, aber keine Luft in derselben zurückbleibt, legt dann sofort Bauschen sterilisirter Gaze und ein Verbandpolster auf, umgiebt die Ränder mit Watte und fixirt das Ganze durch eine comprimirende Bindeneinwickelung. Das in die Wundhöhle ergossene Blut gerinnt, das Coagulum füllt die Zwischenräume zwischen den Wundflächen aus und vertrocknet in dünner Schichte über den als Sicherheitsventilen dienenden Oeffnungen. Nach 8—10 Tagen ist die Wunde per primam verheilt, ohne Spur von Secretion.

Wir haben bei unserer Beschreibung vorausgesetzt, dass eine frische, sicher aseptische Wunde zu verbinden sei: so verhalten sich auch die Verbände nach aseptischen Operationen in der Bauchhöhle. Nun kommt es aber in praxi häufig genug vor, dass man nicht ganz sicher darüber ist, ob eine vorliegende Wunde als aseptisch anzusehen sei oder nicht oder dass man äusserer Umstände halber nicht alle Vorsichtsmaassregeln anwenden kann, die zu einer aseptischen Operation gehören. In solchen Fällen wendet man vor der Application des aseptischen Verbandes gewisse antiseptische Hülfsmittel an, d. h. man behandelt die Wunde, als ob sie wirklich inficirt wäre, reinigt sie durch Irrigation mit Carbolsäure oder Sublimatlösung oder durch ein Bad mit Sublimatzusatz. Für viele frische Verletzungen eignet sich zunächst eine provisorische Bedeckung oder Tamponade mit Jodoformgaze und wenn es sich nach 24 Stunden bei der Abnahme dieses temporären antiseptischen Verbandes zeigt, dass keine Reaction vorhanden ist, dann legt man den definitiven, aseptischen Verband an.

§. 15. Der antiseptische Verband wird auf verschiedene Weise durchgeführt. In einer gewissen Reihe von Fällen genügt es, wenn eine frische, unreine, d. h. nicht aseptische Wunde desinficirt wird. Diess geschieht, nachdem die Blutung sorgfältig gestillt ist und nach gehöriger mechanischer Reinigung, Entfernung aller Fremdkörper, Blutcoagula u. s. w. durch energisches, wiederholtes Abspülen mit Carbolsäure- oder Sublimatlösung. Da jedoch die Anwendung dieser desinficirenden Lösungen nicht absolut sicher wirkt, und dieselben andererseits, je intensiver sie applicirt werden, desto stärker die Gewebe reizen, so muss bei allen Höhlenwunden für die Ableitung der sich bildenden Wundsecrete Vorsorge getroffen werden. Dazu dient die Drainage der Wunde mittelst Kautschuk- oder Glasdrains oder mittelst Jodoformbaumwollendochten, welche bis an die tiefsten Stellen der Wundhöhle eingeführt und auf dem kürzesten Wege, entweder durch den ursprünglichen Wundspalt oder durch ad hoc angelegte Gegenöffnungen nach Aussen geleitet werden. Das Ende der Drainröhren darf das Niveau der Haut nicht überragen; wenn man ihr Hineinschlüpfen in die Wundhöhle befürchtet, so fixirt man sie mittelst einer Naht an dem Hautrande oder man führt eine Sicherheitsnadel durch das äussere

Ende derselben durch. Die Baumwollendochte lässt man einige Centimeter weit aus der Wunde herausragen.

Die Irrigationen mit Carbolsäure- oder Sublimatlösung wirken selbstverständlich nicht auf die Dauer antiseptisch; es bleibt ja sehr wenig von der Flüssigkeit in der Wunde zurück und man verhindert das Zurückbleiben derselben absichtlich, denn durch die Resorption derselben könnten Vergiftungen zu Stande kommen. Um nun ein permanent wirkendes Antisepticum im Innern der Wunde zu haben, applicirt man Jodoform auf dieselbe, welches äusserst langsam resorbirt wird und auch in den geringsten Quantitäten noch seinen wohlthätigen antiseptischen Einfluss ausübt, indem es, wie früher erwähnt, die Bildung der giftigen Stoffwechselproducte der Bacterien verhindert. Es genügt, bevor die Wunde geschlossen wird, die Wundflächen leicht mit feingepulvertem Jodoform zu bestäuben — mittelst eines Pulverbläsers — oder dasselbe in die Wundflächen einzureiben. Dann schreitet man, wenn diess durchführbar ist, zum Verschlusse der Wunde durch die Naht. Die Hautränder werden mit Ausnahme der Stellen, wo Drains liegen, vereinigt. Man überzeugt sich zum Schlusse noch einmal davon, dass die Drainage ordentlich functionirt, indem man aus dem Irrigator einen Strom Carbolsäure- oder Sublimatlösung durch eines der Drainrohre in die Wundhöhle einfliessen lässt und zusieht, ob die Flüssigkeit aus den andern Drainöffnungen oder zwischen den Wundrändern gut abfliessen kann und ob sie klar, nicht mehr mit Blut gefärbt, zurückkommt. Ist diess der Fall, so entfernt man die Canüle des Irrigatorschlauches, drückt die überflüssige Lösung aus der Wundhöhle aus und applicirt sofort den antiseptischen Verband: die Nahtlinie und die Contraincisionsöffnungen werden mit Jodoform bestäubt; darüber kommen Bauschen von trockener gekrüllter Jodoformgaze, ein Verbandkissen aus den früher erwähnten Materialien, Sägespähnen, Holzwolle, Torf u. s. w., dann eine Schichte Watte und endlich eine Einwickelung mit einer einfachen Calicot- und einer Organtinbinde, durch welche eine exacte Fixation und Compression des Verbandes ausgeübt wird.

§. 16. Wenn die Vereinigung der Hautränder nicht möglich ist, weil ein Substanzverlust besteht, oder auch dann, wenn man die Wunde zwar nähen könnte, es aber nicht zu thun wagt, weil man das Vorhandensein septischer Fremdkörper in derselben befürchtet, die man durch die antiseptische Irrigation nicht beseitigen zu können glaubt, oder weil die Blutung nicht vollkommen gestillt ist u. s. w., wird die antiseptische Tamponade mit Jodoformgaze ausgeführt. Nachdem die Wunde wie gewöhnlich gereinigt ist, füllt man den ganzen Zwischenraum zwischen den Wundrändern, bei einer Höhlenwunde alle Taschen und Winkel, mit gekrüllter Jodoformgaze aus, die, in breite, lange Streifen geschnitten, mittelst einer Kornzange in die Tiefe eingeführt wird; besondere Sorgfalt muss auf die Tamponade verwendet werden, wenn sie gleichzeitig eine vorhandene Blutung stillen soll. Drains sind dabei nicht nothwendig. Ueber die mit Jodoformgaze ausgefüllte Wunde wird der typische antiseptische Verband applicirt. Bei kleineren, voraussichtlich stark secernirenden Höhlen kann man zur Ausfüllung auch statt der Jodoformgaze Jodoformbaumwollendochte verwenden. Um bei tiefen, unregelmässigen Wundhöhlen das spätere Herausziehen

der Jodoformgaze zu erleichtern und nicht einzelne Streifen in der Tiefe zu vergessen, kann man, wie bei der Scheidentamponade, zunächst eine grosse Gazecompresse einführen, deren mittlerer Antheil in der Wundhöhle liegt und deren Ränder über das Niveau der Wunde hervorragen; dann füllt man den durch die sackartig eingestülpte Compresse umschlossenen Raum mit Krüllgaze aus, bis die Wundhöhle vollständig tamponirt ist. Will man die Tamponade entfernen, so zieht man die einzelnen Streifen der Krüllgaze und zum Schlusse die Gazecompresse sammt ihrem Inhalte hervor und ist sicher, dass Nichts in der Tiefe zurückgeblieben ist. Auf dieselbe Weise tamponirt man nach intraperitonealen Operationen, wenn man bei zweifelhafter Asepsis die Bauchhöhle nicht zu schliessen wagt.

Die antiseptische Tamponade mit Jodoformgaze ist einer der wichtigsten und am Häufigsten angewendeten Verbände. Sie wird entweder bis zur vollständigen Heilung der Wunde per secundam intentionem fortgesetzt, wobei der Verbandwechsel je nach der Menge des Wundsecretes alle 24 Stunden oder nur alle 3—4 Tage vorgenommen werden muss, oder man entfernt sie bereits nach 1 oder 2 Tagen und kann, wenn die Wunde durch die angewendete Behandlung aseptisch geworden ist, dieselbe jetzt wie eine frische behandeln, ohne oder mit Drainage vernähen (die sog. secundäre Wundnaht) und dann durch einen antiseptischen Compressivverband die Wundflächen in genauen Contact mit einander bringen. Man kann sogar unter solchen Umständen die Heilung unter dem feuchten Blutschorfe versuchen, indem man durch einige Scarificationen die Wundhöhle mit Blut volllaufen lässt und auf die früher beschriebene Weise behandelt.

§. 17. Besondere Vorsichtsmaassregeln sind bei schwer septisch inficirten oder eitrig infiltrirten Wunden erforderlich, sei es dass dieselben überhaupt früher nicht behandelt worden sind, oder dass sich durch irgend einen Fehler im Verbande nachträglich eine septische Entzündung mit ihren Folgeerscheinungen eingestellt hat. In solchen Fällen genügt die Ausspülung mit den gewöhnlichen antiseptischen Flüssigkeiten nicht, es muss vielmehr eine gründliche mechanische Reinigung und Desinfection der ganzen Wundhöhle vorgenommen werden. Wenn möglich lässt man ein viertelstündiges locales Bad in 3 : 1000 Sublimatlösung nehmen, dann wird der Patient narkotisirt, die Umgebung der Wunde wie gewöhnlich gereinigt und rasirt und wenn es sich um eine Extremität handelt, die Esmarch'sche Binde angelegt — einestheils um den Blutverlust zu beschränken, anderntheils um die Resorption der giftigen antiseptischen Flüssigkeiten während der Reinigung zu verhindern. Hierauf wird die Wundhöhle, wenn es nothwendig ist, durch Incision erweitert, mit dem Finger eingehend löst man alle bestehenden Verklebungen, um die Secretretention zu beseitigen; eingedrungene Fremdkörper werden entfernt, ebenso necrotische Gewebsfetzen, zersetzte Blutcoagula u. s. w. Unter fortwährendem Irrigiren mit einer Sublimatlösung von 3 : 1000 oder mit einer Carbollösung von 3 : 100, welche, trotzdem sie leicht ätzend wirkt, den Wundverlauf nicht beeinträchtigt, reibt man die ganze Wundhöhle mit Gazebauschen oder noch besser mit Luffa aus, eventuell kann sogar das Ausschaben mit dem scharfen Löffel angezeigt sein, um eine möglichst voll-

ständige Entfernung des zerfallenden, infiltrirten Gewebes durchzuführen. Auch das Austupfen der Wundhöhle mit Bauschen, die in 1procentiger alcoholischer Sublimatlösung getränkt und gut ausgedrückt sind, ist unter Umständen zu versuchen. Die Wundhöhle muss überdiess ausgiebig drainirt werden: an den tiefgelegenen Stellen führt man durch den Wundspalt eine geschlossene, etwas gekrümmte Kornzange ein, und sucht durch Auseinanderdrängen der Weichtheile auf stumpfem Wege von innen aus gegen die Haut vorzudringen; wenn man das Ende der Kornzange von aussen fühlt, so schneidet man auf dasselbe ein, spaltet die Haut und trachtet die geschlossenen Branchen durch die Contraincision hervorzudrängen. Durch Oeffnen der Zange erweitert man dann die Incision, klemmt sofort ein Drainrohr zwischen die Branchen derselben ein und zieht es in die Wundhöhle hinein. Wenn alle Hohlräume auf dem kürzesten Wege drainirt sind, so überzeugt man sich nochmals durch längeres Irrigiren, dass die Flüssigkeit überall gut ablaufen kann und schreitet nun zur antiseptischen Tamponade mit Jodoformgaze oder Jodoformdochten, mittelst welcher man die ganze Wundhöhle ausstopft. Dieselbe hat auch den Zweck, die Blutung zu stillen; war die Esmarch'sche Binde angelegt worden, so entfernt man sie erst, nachdem der ganze Verband vollendet ist. Die Wundränder werden am Besten nicht genäht; man bestäubt sie mit Jodoform, bedeckt sie mit Jodoformkrüllgaze und legt darüber den typischen antiseptischen Verband mit einem Kissen an. Derselbe muss bereits nach 24—48 Stunden erneuert werden; findet man die Gaze trocken und fest mit den Wundflächen verklebt, so kann man sie ruhig an Ort und Stelle lassen: der Zweck des Eingriffes ist dann erreicht. Ist sie jedoch mit Secret imbibirt, so muss sie entfernt und die Tamponade erneuert werden.

§. 18. Wenn die inficirte Wundhöhle schwer zu drainiren ist wegen ihrer complicirten Form, oder weil bereits eine septische oder eitrige Entzündung der Gewebe mit Bildung massenhaften, sich rapid zersetzenden Secretes vorhanden ist, so erfordert diess eine energischere Antisepsis, welche einzig und allein durch die permanente antiseptische Irrigation mittelst der essigsauren Thonerdelösung zu erreichen ist. Für inficirte Gelenkwunden, besonders am Kniegelenke, mit periarticulären Abscessen, für progressive septisch eitrige Phlegmonen, für ausgedehnte eitrige Sehnenscheidenentzündungen, für gangränöse Processe mit jauchigem Zerfalle der Gewebe, besonders an den unteren Extremitäten, ist diess weitaus der beste und der schonendste Verband, weil er nicht so häufig gewechselt werden muss als alle anderen. Die permanente antiseptische Irrigation wird auf folgende Weise durchgeführt: Nachdem das ganze inficirte Gebiet durch ausgedehnte Spaltungen und Contraincisionen zugänglich gemacht worden war und alle Verklebungen zwischen den Weichtheilen durch Eingehen mit dem Finger unter fortwährendem Irrigiren mit 1:3000 Sublimatlösung oder 3 : 100 Carbolsäurelösung gelöst sind, werden zunächst an allen Stellen, wo eine Secretretention stattfinden könnte, mittelstarke Drains eingelegt und auf dem kürzesten Wege nach aussen geleitet. Die Drainröhren werden im Niveau der Hautoberfläche abgeschnitten, bis auf eine oder zwei (selten sind mehrere er-

forderlich), welche bei entsprechender Lagerung des kranken Theiles die tiefstgelegenen Punkte einnehmen und zugleich den Zugang zu den am Schwersten erreichbaren Recessus der ganzen Wundhöhle vermitteln: diese lässt man etwa 10 cm lang über die Hautoberfläche herausragen. Indem man die Canüle des Irrigatorschlauches an diese Drains ansetzt, überzeugt man sich, ob die einströmende Flüssigkeit wirklich bis an die äussersten Punkte der Wundhöhle vordringt und durch die Gegenöffnungen abfliessen kann — mit anderen Worten, ob die ganze Wundhöhle durch diese Anordnung der Drains gehörig bespült wird. Diess zu erreichen ist Sache der Uebung. Dann tränkt man breite Streifen von Jodoformgaze mit der Burow'schen Lösung der essigsauren Thonerde und führt sie neben den Drains in alle Taschen und Winkel der Wundhöhle ein, wie bei der antiseptischen Tamponade, so dass nirgends die Wundflächen mit einander in Contact sind. Sind die Räume so eng, dass man nicht überall mit den Gazestreifen hinkommen kann, wie z. B. bei einer Gelenkdrainage, so schiebt man wenigstens einen Jodoformbaumwollendocht neben dem Hauptdrain ein. Hierauf wird zwischen die Hauträuder der gehörig tamponirten Wundhöhle mit Vermeidung jeder Naht gekrüllte Jodoformgaze eingelegt und der ganze Körpertheil, also z. B. eine Extremität, von der Peripherie bis mindestens zwei Handbreiten oberhalb der Grenze der Erkrankung mit mehrfachen Schichten grosser Gazecompressen, die in Burow'sche Lösung getränkt sind, eingehüllt, so dass die Hautoberfläche vollkommen bedeckt ist. Dann nimmt man ein grosses Stück Billrothbattist und schlägt den Körpertheil in dasselbe ein, bis über die Grenzen der Compresseneinwickelung; die über das Hautniveau hervorragenden Drains werden zwischen den Compressen und durch Löcher in dem impermeablen Zeug nach aussen geleitet. Ueber den Verband kommt noch eine entsprechend dicke Lage von Watte und der ganze Körpertheil wird mit einer Calicotbinde eingewickelt und nach Bedarf entweder auf einer Schiene oder mittelst Streifen von Fournierholz gelagert und fixirt. Der eigentliche Verband ist damit fertig: es handelt sich jetzt darum, die Irrigation so in's Werk zu setzen, dass die Flüssigkeit denselben durchströmen und aus ihm austreten kann, ohne das Lager des Patienten zu durchnässen. Letzteres ist allerdings nicht immer gänzlich zu vermeiden. Ein mit decantirter Burow'scher Lösung (nach der früher angegebenen Formel) gefüllter grosser Irrigator wird über dem Bette des Patienten aufgehangen und dessen Canüle mittelst eines einfachen oder eines T-förmigen Glasrohres mit den aus dem Verbande hervorragenden Drains (je nachdem eines oder zwei vorhanden sind) verbunden. Man öffnet den Hahn nur so weit, dass die Burow'sche Lösung tropfenweise in die Wundhöhle eintritt; sie kommt an die tiefstgelegenen Stellen derselben und verbreitet sich von da aus, indem sie allmälig durch die Gazetampons sickert; da sie jedoch wegen der impermeablen Hülle nicht ohne Weiteres abfliessen kann, so imprägnirt sich schliesslich der ganze Verband, so dass ein permanenter Contact der Wundfläche mit frischer antiseptischer Lösung gegeben ist und zugleich die Wundsecrete, welche von der Gaze absorbirt werden, durch die Burow'sche Flüssigkeit desinficirt und weggespült werden. Es muss aber auch dafür gesorgt werden, dass die Lösung schliesslich aus dem Verbande abfliessen kann. Diess kann man auf zweierlei Weise reguliren. Entweder

lässt man sie einfach an den Rändern der impermeablen Einwickelung zwischen dieser und der Haut durchsickern und lagert den kranken Theil auf eine mit einem Kautschuktuche überzogene schiefe Ebene, so dass die Flüssigkeit der Schwere folgend über dieselbe in ein unter dem Bette stehendes Gefäss abtropfen kann. Oder man schliesst die Einwickelung mit der impermeablen Compresse vollkommen ab, indem man über die Ränder derselben breite Streifen von amerikanischem Kautschukpflaster klebt, dieselben mit einer Binde fest an den Billrothbattist und an die Haut andrückt und dann mit Jodoformcollodium überpinselt, so dass die Flüssigkeit nicht zwischen beiden durchsickern kann. Nun bildet der ganze mit impermeablem Zeuge eingehüllte Verband gewissermaassen ein geschlossenes Reservoir, an dessen tiefstem Punkte man eine kleine Spaltöffnung in den Billrothbattist schneidet und ein langes Drainrohr so durch dieselbe einführt, dass es 1—2 cm weit in den Verband eindringt; um es wasserdicht in dieser Stellung zu fixiren, näht man es in die Spaltöffnung ein und klebt ausserdem noch ein paar Streifen Kautschukpflaster darüber. Dieses Rohr dient nun als Abfluss und wird in das unter dem Bette stehende Gefäss geleitet.

In gewissen Fällen kann man nichts Anderes thun, als den Patienten auf eine Kautschukmatratze zu lagern und die Durchnässung als unvermeidliches Uebel mit in den Kauf zu nehmen. Die Extremitäten lassen sich eventuell in eine in das Bett eingefügte, mit Sägespähnen gepolsterte, hohlrinnenförmige Blechwanne lagern, aus welcher man dann die Flüssigkeit ableitet.

Die permanente Irrigation functionirt, wenn sie kunstgerecht durchgeführt ist, Tag und Nacht ohne Unterbrechung. Es ist nicht nothwendig und auch gar nicht rathsam, den Verband jeden Tag zu erneuern: gerade die Möglichkeit, den kranken Theil einige Tage lang absolut nicht berühren zu dürfen, ist ein grosser Vorzug der Behandlung. Wenn es nothwendig scheint, kann man von Zeit zu Zeit einen stärkeren Flüssigkeitsstrom durch den Verband circuliren lassen. Freilich geschieht es zuweilen, dass die zuleitenden Drains sich verlegen und dann Nichts mehr aus dem Irrigator abfliesst, worauf man selbstverständlich den Verband wechseln muss. Er wird so lange angewendet, bis die Wundverhältnisse gebessert sind: in der Regel braucht man ihn jedoch nicht länger als höchstens 8 Tage, kann wohl auch von Zeit zu Zeit, z. B. des Nachts, die Irrigation unterbrechen.

Ausser der energischen antiseptischen äussert die permanente Irrigation auch eine sehr wichtige antiphlogistische Wirkung: die feuchte Wärme befördert die Circulation und damit die Verflüssigung der Exsudate und deren Resorption und begünstigt überdiess die Entwicklung eines kräftigen, gesunden Granulationsgewebes.

§. 19. Weniger energisch als die permanente Irrigation ist die antiseptische Tamponade mit essigsaurer Thonerdelösung, verbunden mit Einwickelung in feuchte, mit derselben Lösung getränkte Compressen. Ich halte diesen feuchten antiseptischen Verband, mit welchem sich sehr gut die Bestäubung mit Jodoformpulver combiniren lässt, für die Normalmethode bei allen Wunden, deren aseptischer oder trockener antiseptischer Verband aus irgend einem Grunde missglückt ist, ferner bei inficirten, vergifteten Wunden,

wenn in der Umgebung entzündliche Infiltration besteht, und endlich bei den zahlreichen kleineren Verwundungen ohne und mit Substanzverlust, bei denen man der Einfachheit und Billigkeit wegen keinen complicirteren antiseptischen Verband anlegen will. Der grosse Vortheil des feuchten Verbandes mit essigsaurer Thonerde ist eben, dass dazu weder lange Vorbereitungen noch besondere Verbandstoffe nothwendig sind. Die Wunde und ihre Umgebung braucht vorher nicht besonders desinficirt zu werden; man reinigt sie mit einem in Burow'sche Lösung getauchten Wattebauschen, bestäubt sie mit etwas Jodoform, bedeckt oder tamponirt sie mit hydrophiler, in die gleiche Lösung getränkter Gaze, legt eine 8fach zusammengelegte feuchte Gazecompresse oder im Nothfalle einen Bauschen feuchter Bruns'scher Watte und ein Stück Billrothbattist darüber und fixirt das Ganze mittelst etwas gewöhnlicher Watte und einer comprimirenden Bindeneinwickelung. Der Verband wird nach 24—48 Stunden erneuert.

Ist ein aseptischer oder antiseptischer Verband missglückt, stellt sich z. B. beim ersten Wechsel desselben heraus, dass Secretverhaltung und -Zersetzung, Röthung und Schwellung der Wundränder vorhanden ist, dann gebe man es auf, die Wundhöhle durch antiseptische Irrigationen desinficiren zu wollen; es gelingt fast niemals. Man entferne sofort alle Nähte, lege die ganze Ausdehnung der Wundhöhle durch Lösung der schon vorhandenen Verklebungen frei und schreite zur Application der antiseptischen Tamponade und der feuchten Einwickelung mit essigsaurer Thonerdelösung.

§. 20. Eine besondere Art der antiseptischen Wundbehandlung — Verband kann man sie nicht nennen — ist die permanente Immersion, das permanente Bad. Der verletzte Theil wird dabei in einer Wanne mit warmem Wasser gelagert und verweilt in derselben längere Zeit, — oder man bringt den Patienten auf Tage und Wochen in das Hebra'sche Wasserbett. Der Aufenthalt im Wasser lindert den Schmerz, verhindert den Zutritt der Luft zu den Wunden und deren faulige Zersetzung und macht jeden weiteren Verband unnöthig; ausserdem wirkt die feuchte Wärme antiphlogistisch.

§. 21. Als Verband bei Wunden der Schleimhauthöhlen passt nur das Jodoform. Von einer relativen Antisepsis solcher Wunden ist überhaupt nur dann die Rede, wenn die betreffende Höhle vollständig mit Jodoformgaze oder Jodoformdochten tamponirt werden kann, wie z. B. nach Operationen in der Vagina und am Uterus. Ist diess jedoch nicht möglich, wie z. B. nach Operationen in der Mund- und Rachenhöhle, so muss man sich damit begnügen, die Wundflächen und die Nahtlinien mit Jodoformpulver (mittelst eines trockenen Pinsels oder mittelst des Pulverbläsers) zu bestäuben oder Streifen von klebender Jodoformgaze (s. pag. 395) darauf zu drücken, respective mit ein paar Nähten zu befestigen. Das Jodoform vermengt sich mit dem Wundsecrete und bleibt ziemlich lange an der Schleimhaut haften; es braucht daher höchstens einmal täglich wieder eingeblasen zu werden; die Jodoformgaze lässt man kleben, so lange bis sie abfällt. Bei allen Wunden der Schleimhauthöhlen sucht man, wenn es irgend möglich ist, die Wundhöhle im Gewebe gegen das Schleimhautcavum abzuschliessen,

indem man die Ränder des letzteren sorgfältig vernäht. Diess geschieht, um das Einsickern der Schleimhautsecrete in die offenen Spalträume der Wunde und die unvermeidlich darauf folgende septische Entzündung zu verhindern. Zuweilen ist der Abschluss des Schleimhautcavum nur dadurch möglich, dass man seine Ränder an die äussere Haut annäht. Communicirt jedoch die Wundhöhle mit dem Schleimhautcavum, so muss erstere gerade so behandelt werden, als ob sie ebenfalls von Schleimhaut gebildet wäre: in solchen Fällen sieht man von jeder Vereinigung der Wundflächen ab; höchstens verkleinert man die Hautwunde durch ein paar Nähte, während die Wundhöhle selbst sorgfältig mit Jodoformgaze oder Jodoformdochten ausgestopft wird, so dass nirgends eine Secretverhaltung entstehen kann. Unter Umständen kann die Tamponade mit Jodoformgaze nach einigen Tagen, wenn die Wunde granulirt, entfernt und durch eine einfache Drainage und einen Compressivverband ersetzt werden. Die aseptische Drainage mit Jodoformgaze eignet sich auch für die zweizeitige Eröffnung der Schleimhauthöhlen. Man beginnt damit, die Haut und die Weichtheile bis an die Schleimhaut zu spalten, tamponirt dann mit Jodoformgaze und erst, wenn die Wundhöhle granulirt, eröffnet man das Schleimhautcavum.

§. 22. Oberflächliche Wunden, besonders an unbedeckten Körpertheilen, wie z. B. im Gesichte, oder oberflächliche Substanzverluste, Verbrennungen, Schorfe u. s. w. können wenn sie ganz frisch sind, durch Waschen mit Sublimatlösung aseptisch gemacht, eventuell, wenn es möglich ist, durch die Naht vollkommen geschlossen und durch einen sehr einfachen antiseptischen Deckverband geschützt werden: man bepinselt sie mit einer mässig dicken Lage von Jodoformcollodium (vide die Formel pag. 397), nachdem man sie vorher mit absolutem Alcohol befeuchtet hat, damit das Collodium besser haftet. Die dadurch entstehende Kruste wird nach Bedarf erneuert oder, wenn sie nicht abfällt, bis zur Heilung der Wunde liegen gelassen.

§. 23. Man hat sich einige Zeit hindurch viele Mühe gegeben, die antiseptischen Verbände so auszuführen, dass sie möglichst selten gewechselt zu werden brauchen, und dass die Heilung der meisten Wunden unter einem einzigen oder höchstens zwei Verbänden zu Stande kommen könne. Zu diesem Zwecke wurden die sog. Dauerverbände ersonnen, man nähte mit Catgut, verwendete resorbirbare Drains aus entkalktem Knochen u. s. w. Für gewisse Fälle ist ja der Dauerverband ganz leicht durchzuführen, im Allgemeinen hat jedoch das Bestreben, mit möglichst wenig Verbänden auszukommen, keinen besonderen Werth. Ich bin sogar der Ueberzeugung, dass man unter Umständen durch dasselbe direct schadet; es kommt, ohne dass man durch irgend ein Symptom darauf aufmerksam gemacht würde, unter dem Verbande, wenn er zu lange liegen bleibt, zu secundären Infectionen, besonders durch die Stichcanäle der Nähte, und man ist, wenn man schliesslich den Verband abnimmt, in der Idee, eine vollkommen geheilte Wunde vor sich zu haben, oft sehr unangenehm überrascht, Abscesse an den Nahtpunkten oder eiternde Fisteln u. s. w. anzutreffen.

Desshalb erscheint es mir practischer, den ersten antiseptischen Verband längstens nach 5—6 Tagen zu wechseln, wobei bereits die Nähte

und wenn möglich auch die Drains entfernt werden können, und dann späterhin, sobald die Wundhöhle in der Tiefe geschlossen ist und nur mehr an der Oberfläche granulirt, den complicirten antiseptischen Verband durch einen einfacheren, z. B. den feuchten Verband mit essigsaurer Thonerde, oder durch Heftpflaster- und Salbenverbände, Jodoformcollodium u. s. w. zu ersetzen, weil dadurch die Heilung wesentlich beschleunigt wird.

Fixirung, Immobilisirung und Lagerung des mit dem Verbande versehenen, verletzten Körpertheiles.

§. 24. Wenn ein aseptischer oder antiseptischer Verband lege artis angelegt wurde, so handelt es sich zunächst darum, den verletzten Körpertheil absolut ruhig zu stellen und ihn zugleich in jene Stellung zu bringen, in welcher die Circulation am Besten vor sich geht und die Spannung der Muskeln vermieden wird. Die Fixirung des Verbandes selbst wird, wie schon erwähnt, durch die kleisterhaltigen Organtinbinden bewirkt. Indem man Streifen von Fournierholz zwischen die obersten Bindenlagen einschaltet, kann man bereits den ganzen verletzten Körpertheil immobilisiren; ausserdem tragen die Verbandkissen, welche sich wie ein Abguss der Körperoberfläche anlegen und sehr bald durch Vertrocknen des Wundsecretes erhärten, ausserordentlich viel dazu bei, die Umgebung der Wunde absolut ruhig zu stellen. Für viele Fälle genügt diese Art des Verbandes vollkommen; damit lassen sich bei einiger Uebung mit leichter Mühe nicht nur die Extremitäten, sondern auch der Kopf und der Hals und das Becken so vollständig immobilisiren, dass man keine weiteren Apparate braucht. Die Hohlschienen aus Holz, Zinkblech, Drahtgeflecht u. s. w. für die Extremitäten sind entbehrlich, ich wende sie kaum mehr an. Wenn der Patient in's Bett gebracht ist, so wird die verletzte Extremität erhöht gelagert. Man erreicht diess, indem man mittelst eines schräg ansteigenden Brettes oder einfach durch mehrere Kissen eine schiefe Ebene herstellt, auf welche man ein Häckerlingkissen legt. In dasselbe macht man durch Eindrücken eine rinnenförmige Vertiefung, zur Aufnahme der Extremität, und um seitliche Verschiebungen zu vermeiden, zieht man ein paar Bindenstreifen unter dem Kissen durch und bindet dieselben über dem Verbande zusammen oder steckt sie durch Sicherheitsnadeln fest. In vielen Fällen ist es angezeigt, die Extremität in verticaler Elevation zu suspendiren: es wird dadurch der arterielle Blutzufluss vermindert, der venöse Rückfluss und die Lymphcirculation begünstigt; die verticale Elevation dient desshalb zur Verhütung von Nachblutungen aus frischen Wunden, bei Entzündungsprocessen aller Art als Antiphlogisticum und zugleich als schmerzstillendes Mittel. Zur Durchführung derselben wird die Extremität entweder auf einer Schiene oder einfacher mittelst der in den Verband der Länge nach eingeschalteten und über das periphere Ende des Gliedes schlingenförmig umgebogenen Fournierholzstreifen fixirt und durch Schnüre an einem oberhalb des Bettes angebrachten Galgen in senkrechter oder wenigstens sehr steiler Richtung aufgehangen, während man sie unterhalb durch Kissen unterstützt. Minder practisch sind Schweben

aus Leinenstoff, in welche man das Glied wie in eine Hängematte lagert. Der Stamm und das Becken des Patienten werden durch Stellbretter, Kautschukkissen, die mit Luft oder Wasser angefüllt sind, keil- und cylinderförmige, gut gesteppte Polster u. s. w. unterstützt. Das Lager eines Verletzten darf weder zu weich noch zu elastisch sein; er soll in dasselbe nicht einsinken, aber andererseits auch nicht bei jeder Bewegung auf demselben hin- und herschwanken. Das beste Lager ist ein solider Betteinsatz aus schmalen, der Länge nach parallel zu einander angeordneten, in leichtem, nach oben zu convexen Bogen gespannten Holzleisten, auf welchem eine gut gesteppte Rosshaarmatratze zu liegen kommt. Am oberen Ende des Bettes ist ein fester Galgen angebracht, von welchem eine Handhabe so herabhängt, dass sie der Patient mit beiden Händen fassen und sich an derselben aufrichten oder in die Höhe ziehen kann. Um schwerbewegliche Kranke, ohne sie mit den Händen anfassen zu müssen, in ausgestreckter Rückenlage in die Höhe heben zu können, hat man eigene Apparate construirt, die jedoch nicht immer practisch sind. (Der zweckmässigste ist der von Hase-Beck.) Im Nothfalle hebt man den Patienten dadurch, dass zwei Personen von rechts und links ihre Arme unter dem Rücken und dem Becken durchschieben und sich gegenseitig bei den Händen fassen. Um das Gewicht der Bettdecken von dem verbundenen Theile abzuhalten, stellt man eine sog. Reifenbahre über denselben oder man bringt quer über denselben einen oder zwei Fassreifen an, deren Enden man zwischen Matratze und Bettwand hineinschiebt.

Wir haben schon früher des Hebra'schen Wasserbettes gedacht. Dasselbe ist nicht nur zur Durchführung der Wundbehandlung sondern auch als Lagerungsapparat für gewisse Patienten (mit ausgedehnten Verbrennungen, Erethismus der Granulationen, torpiden und callösen Geschwüren, Gangrän u. s. w.) von ausserordentlichem Nutzen. Es besteht aus einer grossen und tiefen Badewanne, in welche ein mit Segeltuch überspannter Rahmen passt, der mittelst Flaschenzuges und Winde leicht gehoben und gesenkt werden kann. Auf demselben liegt der Kranke ausgestreckt, bis zum Halse vollkommen von Wasser bedeckt; der Kopf ruht auf einem Kautschukkissen. Die Wanne ist mit warmem Wasser von 37—40° gefüllt, welches fortwährend erneuert wird. Der Patient verweilt Tag und Nacht in dem Bade; zur Defäcation hebt man ihn mittelst des Rahmens empor und schiebt das Stechbecken unter einen in der Beckengegend befindlichen Ausschnitt der Segelleinwand.

II. Abschnitt.

Bindenverbände.

§. 25. Sie dienen dazu, einzelne Körpertheile zu bedecken, zu comprimiren oder zu immobilisiren, die Verbandstoffe zu appliciren, Schienen, Kissen, Cataplasmen etc. zu fixiren u. s. w. Während man früher fast ausschliesslich Leinen- und Flanellbinden verwendete, verfertigt man heutzutage die Binden aus dem viel billigeren sog. Mull, Calicot oder Gazezeug, von verschiedener Dichte des Gewebes, ausserdem sind für ganz bestimmte Zwecke Binden aus gestärktem Mull (sog. Futtergaze, Organtin), aus Cambric, aus feinem Flanell, aus Tricotstoff, aus gewirktem Zeug (sog. Crepon), dessen Fäden gedreht sind, so dass das Gewebe eine gewisse Elasticität besitzt, und aus Kautschuk (Gummibinden) in Gebrauch.

Das Anlegen der Binde nennt man die Bindeneinwickelung. Die Binde muss zu diesem Zweck fest aufgerollt sein, in der Regel geschieht diess in einer einzigen Rolle (einköpfige Binde), ausnahmsweise in zwei Rollen, von jedem Ende nach der Mitte zu (zweiköpfige Binde). Die gewöhnlichen, nicht elastischen Binden müssen so angelegt werden, dass sie der Körperoberfläche fest und gleichmässig anliegen, ohne sich zu verschieben und abzugleiten, aber auch ohne einzuschnüren. Je nachdem man mit der Bindeneinwickelung nur beabsichtigt, die Theile zu bedecken oder aber sie gleichzeitig zu comprimiren, wird die Binde verschieden stark angezogen. Durch Uebung allein lässt sich erlernen, welche Kraft dabei anzuwenden sei. Nasse Binden dürfen nicht stark angezogen werden, weil sie sich beim Trocknen verkürzen; noch weniger darf diess bei elastischen Binden geschehen, welche so angelegt werden, dass man sie einfach abrollen lässt. Spannt man sie auch nur etwas an, so wird der Druck bald unerträglich.

§. 26. Die Binden werden in der Regel in centripetaler Richtung angelegt; wenn man an dem peripherstен Abschnitte eines Gliedes beginnt und von da aus gleichmässig gegen das Centrum fortschreitet, so kann man eine sehr beträchtliche Compression durch die Binde ausüben, ohne dass die Circulation gestört wird.

Beim Anlegen fasst man die aufgerollte Binde mit der rechten Hand, während man mit dem Daumen und Zeigefinger der linken Hand ein etwa 10—15 cm langes, abgerolltes Stück derselben an seinem Ende hält, so dass die Aussenseite der Binde gegen die Körperoberfläche, die Innenseite dem Arzte zugewendet ist. Indem man das abgewickelte Stück anspannt, legt man das Ende mit der linken

Hand auf die derselben zugewendete (rechte) Seite des Körpertheiles, fixirt es daselbst und rollt nun die Binde von links nach rechts um den Körpertheil herum, so dass die Aussenfläche des Bindenkopfes stets in Contact mit demselben bleibt. Ist die ganze Binde applicirt, so steckt man die letzte Tour mit einer Steck- oder Sicherheitsnadel fest oder man spaltet das Ende der Binde der Länge nach und bindet die beiden Theile, nachdem man sie gekreuzt und nach rechts und links um das Glied herumgeführt hat, zusammen.

Beim Abnehmen der Binde fasst man das zuletzt angelegte Ende und führt es von rechts nach links um das Glied herum, ohne dasselbe zu berühren, indem man das Abgewickelte in einen losen Knäuel zusammennimmt und es von einer Hand in die andere wirft. Die billigen Gazebinden, die das Waschen nicht vertragen, durchschneidet man mit der Verbandscheere und wirft sie fort.

Die Anlegung der allgemein gebräuchlichen einköpfigen Rollbinden geschieht nach bestimmten Regeln in sog. Gängen oder Touren, deren man folgende unterscheidet: 1. Die Cirkel- oder Kreistour umgiebt den Körpertheil ringförmig in einer auf seiner Längsaxe senkrechten Ebene, so dass sich die einzelnen Umrollungen der Binde vollkommen decken. 2. Die Spiraltour (Hobel- oder Schraubentour) verläuft in einer gegen die Längsaxe des Körpertheiles schräg geneigten Ebene; dadurch umhüllt sie denselben so, dass jeder Gang den vorhergehenden theilweise, gewöhnlich bis zur Hälfte der Bindenbreite bedeckt. Je nachdem die Spiraltour centripetal oder centrifugal angelegt wird, unterscheidet man an- und absteigende Spiraltouren. 3. Die Schlangentour ist eine Variante der vorhergehenden, d. h. die steil schraubenförmig das Glied umkreisenden Gänge bedecken den Körpertheil nicht vollständig, sondern lassen zwischen sich einen spiralförmigen Streifen der Hautoberfläche frei. 4. Die Umschlagtour, das sog. Renversé, ist eigentlich eine Combination von halben auf- und absteigenden Spiraltouren. Wenn ein Körpertheil von conischer Form, mit rasch zu- oder abnehmendem Dickendurchmesser gleichmässig durch die Binde bedeckt werden soll, so liegen die Gänge einer gewöhnlichen Spiraltour der Körperoberfläche nicht genau an. Man führt daher die Binde in schräger Richtung einmal um das Glied herum; bei der zweiten Tour hält man, in der Mitte der Vorderfläche angekommen, mit dem Abrollen inne, setzt den Daumen der linken Hand auf den unteren Rand der Binde auf und fixirt ihn; die rechte Hand, nachdem sie über die linke Seite des Gliedes hinausgelangt ist, macht mit dem Bindenkopfe eine drehende Bewegung (aus der Supinations- in die Pronationsstellung), das sog. Renversé, so dass der rechte Daumen, welcher nach aufwärts gewendet war, nach abwärts sieht und der Handrücken dem Gesichte des Arztes zugewendet ist. Während diess geschieht, muss die rechte Hand dem Körpertheile genähert werden, so dass die bis dahin straffe Binde vollständig locker wird und sich längs der linken Daumenspitze ganz leicht in schräger Richtung umbiegen lässt, wodurch die bis dahin untere Fläche der Binde zur oberen wird und die Binde zugleich eine schräg absteigende Richtung erhält. Nun fasst die rechte Hand den Bindenkopf, ohne seine Stellung zu ändern, so wie im Anfange, d. h. in der Supinationsstellung, zieht die Binde straff an und führt sie um das Glied herum, wodurch eine halbe absteigende Spiraltour zu Stande kommt, die sich an der hinteren Seite des conischen Gliedes wieder in eine aufsteigende verwandelt. An der Vorderseite über der Stelle des ersten Renversés angelangt, macht man ein zweites und so fort. Die einzelnen Umschlagstellen der lege artis angelegten Binde sollen eine regelmässige Zickzacklinie an der Vorderseite des Gliedes in dessen Längsaxe bilden. Mit den früher üblichen Leinen- und Flanellbinden gelang das freilich viel schöner als heutzutage mit den weichen Mullbinden. 5. Die Kreuztour (Achtertour, Spica) besteht in der Combination von einem ganzen aufsteigenden und einem ganzen absteigenden Spiralgange, ohne die Binde umzuschlagen; man führt die Binde einmal schräg um einen Körpertheil herum und hierauf in entgegengesetzter, ebenfalls schräger Richtung weiter, ohne ein Renversé zu machen. Die beiden Spiraltouren kreuzen sich daher an einem Punkte in der Mittellinie der vorderen Fläche des Gliedes. Die nächsten Touren werden in derselben Weise angelegt, so dass die einzelnen Gänge sich an den Kreuzungspunkten zu zwei Dritteln decken. Auch hier unterscheidet man ansteigende und absteigende Kreuztouren. 6. Die Strahlen- oder Fächertour (Testudo) ist eine Achtertour, an einem winkelig gebogenen Körpertheile angelegt. Die Form derselben bedingt es, dass die Kreuzungsstellen der Achtertouren alle an denselben Punkt (an die Beugeseite eines winkelig flectirten Gelenkes z. B.) fallen und sich bedecken, während die Gänge an der entgegengesetzten Seite sich theilweise bedecken und von der Seite

gesehen eine fächerförmige Figur darstellen. Je nachdem man die Einwickelung mit einer Kreistour in der Mitte beginnt und nach beiden Seiten fortschreitet oder von den Seiten anfängt und in der Mitte mit einer Kreistour schliesst, spricht man von einer Testudo reversa oder inversa.

§. 27. Die zweiköpfigen Binden sind jetzt fast ganz verlassen; dagegen verwendet man zuweilen noch zu Beckenverbänden die sog. T-Binde, einen Bindenstreifen, in dessen Mitte einer oder zwei andere Streifen so angenäht sind, dass sie einen rechten Winkel bilden. Zur Einwickelung des Abdomen ist die vielköpfige, sog. Scultet'sche Binde ganz zweckmässig. Sie besteht aus einer Reihe von Bindenstreifen, welche ungefähr 1½ Mal so lang sind als der Umfang des einzuwickelnden Körpertheiles und welche parallel so auf einander gelegt werden, dass sie sich dachziegelförmig zu zwei Dritteln bedecken. In dieser Anordnung können die Streifen in der Mitte durch eine Steppnaht fixirt werden. Die Scultet'sche Binde wird ausgebreitet unter den einzuhüllenden Körpertheil gebracht und zwar so, dass der zu oberst liegende, also vollkommen unbedeckte Bindenstreif peripher, der unterste centralwärts zu liegen kommt; dann beginnt man an der Peripherie die einzelnen Streifen nach vorne über dem Körpertheile zusammenzulegen und zu kreuzen, so dass jede folgende Kreuzung die vorhergehende bedeckt. An der Vorderseite entsteht dann eine median aufsteigende Zickzacklinie wie bei den Renversés. Die letzte Kreuzung wird durch eine Stecknadel befestigt. — Man kann die Scultet'sche Abdominalbinde so herstellen, dass man ein Leinen- oder Calicotstück von etwa 35—40 cm Breite und 1½ Mal so lang als der Leibesumfang beträgt, in der Mitte seiner Länge zusammenlegt und von den Rändern her mit der Scheere Einschnitte in Abständen von etwa 7—8 cm bis nahe an die Umschlagstelle macht: dadurch zerfällt das Stück in eine Reihe von Bindenstreifen, die in der Mitte ihres Längendurchmessers zusammenhängen.

Durch Combination der eben angeführten Touren werden die verschiedensten Bindenverbände für alle Theile des Körpers hergestellt. Dieselben hatten in früherer Zeit eine viel grössere Bedeutung als jetzt, weil es darauf ankam, Material zu sparen und die steifen Leinenbinden lege artis anzulegen, wenn sie sich gehörig dem Körper anschmiegen und der Verband seinen Zweck erfüllen sollte. Gegenwärtig, mit den weichen Mull- oder Calicotbinden, ist das Anlegen der Verbände an und für sich viel leichter; es kommt auch nicht darauf an, ein paar Meter Binden mehr zu verwenden und überdiess pflegt man die Verbände zum Schlusse mit gestärkten, durch heisses Wasser befeuchteten Gaze-(Organtin-)binden zu bedecken, welche beim Trocknen zu einer festen, glatten Kapsel verschmelzen, so dass man die einzelnen Bindentouren nicht mehr von einander unterscheidet. In der That liegt denn auch die Schönheit und Sauberkeit der meisten modernen Verbände nicht in der gleichmässigen, geometrisch richtigen Anordnung der einzelnen Bindentouren, sondern darin, dass der ganze Verband wie ein aus einem Stücke bestehender, zusammenhängender, dem Körper gleichsam angegossener, dünner aber widerstandsfähiger, glatter Panzer aussieht.

§. 28. Trotzdem die Binden heutzutage weniger in typischer Weise angelegt werden als in früherer Zeit, erfordert es die technische Ausbildung des Chirurgen, dass er wenigstens die noch jetzt gebräuchlichen Bindenverbände kunstgerecht zu appliciren vermag. Ich werde sie desshalb nach den einzelnen Körpergegenden, für die sie bestimmt sind, kurz beschreiben. Am Kopfe werden folgende Bindenverbände verwendet:

Die Kopfmütze (Mitra Hippocratis). Man beginnt mit einigen Kreistouren um Stirne und Hinterhaupt, fixirt dann die Binde am Hinterhaupte in der Mittellinie, schlägt sie im rechten Winkel nach vorne zu um und führt sie in der Sagittalebene über den Scheitel bis zur Stirne; dort fixirt ein Assistent das Ende der Tour; nun beginnt eine Art Testudo reversa über den ganzen von der Kreistour umgebenen Theil des Schädels, und zwar so, dass die einzelnen Gänge einander theilweise deckend abwechselnd nach rechts und links von der Mittellinie nach

rückwärts und wieder nach vorne geführt werden, während die Binde, an der Kreistour angelangt, immer an demselben Punkte umgeschlagen und durch den Finger des Assistenten fixirt wird. Ist der ganze Scheitel bedeckt, so werden die umgeschlagenen Binden durch einige Kreistouren immobilisirt.

Die Halfterbinde (Capistrum). Kreistour auf dem Scheitel beginnend, an der rechten Wange nach abwärts steigend, dann unter dem Kinne über die linke Wange hinauf bis wieder zum Scheitel, dann die zweite Tour nach rückwärts hinter dem rechten Ohre zum Nacken, an dessen linker Seite nach vorn über das Kinn, an der rechten Wange empor zum Scheitel, dicht hinter dem linken Ohre wieder zur Nackengegend, an der rechten Halsseite vorbei unter dem Kinne an der linken Wange wieder zum Scheitel. Zum Schlusse eine Kreistour um Stirne und Hinterhaupt. Etwas einfacher führt man die Einwickelung in folgender Weise aus: Am Scheitel links beginnend, vor dem Ohre über die Wange absteigend, unter dem Kinne vorüber und rechts in derselben Weise auf den Scheitel zurück (1. Tour); von da nach abwärts links, aber nicht unter dem Kinne, sondern zwischen demselben und der Unterlippe vorüber in horizontaler Richtung nach rückwärts unter dem rechten Ohre um den Nacken (2. Tour), von da schräg nach vorne aufsteigend über dem linken Ohre vorüber, um die Stirne, oberhalb des rechten Ohres nach rückwärts um das Hinterhaupt und wieder bis zur Stirne nach vorne (3. Tour). Jede dieser Touren wird 3—4mal gemacht, so dass sich die einzelnen Gänge dachziegelförmig bedecken. Dieser Verband ist der gebräuchlichste nach allen Verletzungen und Operationen am Kopfe.

Die Augenbinde (Monoculus). Horizontale Kreistour um Stirne und Hinterhaupt, dann schrägliegende Kreistour vom Hinterhaupte über das Scheitelbein zur Stirne, über das Auge der anderen Seite unter dem Ohre vorbei zum Hinterhaupte. Beide Touren werden mehrere Male wiederholt und zwar so, dass die horizontalen Kreisgänge sich decken, die schrägen am Scheitel und unter dem Ohre fächerförmig sich ausbreiten, während sie sich an der Glabella kreuzen. Um beide Augen zu bedecken (Binoculus), werden die schrägen Touren nach beiden Seiten zu geführt; die Kreuzung an der Glabella bleibt dieselbe.

§. 29. Die Verbände zur Einwickelung und Compression einer ganzen Extremität bestehen aus einer Combination von Kreistouren, Spiraltouren, gewöhnlich mit Renversés und, an den Gelenken, Kreuztouren (Spica) oder Fächertouren (Testudo), je nachdem dieselben in gestreckter oder in gebeugter Stellung eingewickelt werden. An der oberen Extremität beginnt man mit der Einwickelung der Finger und zwar werden in der Regel die 4 Finger ohne Daumen gemeinsam mit Kreistouren umgeben, indem man etwas Watte zwischen dieselben einschiebt; ausnahmsweise wickelt man jeden Finger einzeln ein (Chirotheka) und braucht dazu eine schmale Binde, indem man mit einer Kreistour um das Handgelenk beginnt, von da schräg über den Handrücken zur Basis des Zeigefingers oder des kleinen Fingers und in Schlangentouren zur Fingerspitze und von da in Spiraltouren zur Basis und wieder zum Handgelenke zurückgeht, um dann in derselben Weise den nächsten Finger einzuwickeln; zuletzt kommt man an den Daumen. Practischer ist es, für jeden Finger eine eigene Binde zu nehmen, an

der Peripherie zu beginnen und die Enden der Binden am Handrücken durch eine mit einer breiteren Binde angelegte Spica manus zu fixiren.

Die Spica manus beginnt mit einer Kreistour um die Metacarpi, dann steigt man schräg zum Handgelenke auf und führt um dasselbe und um den Metacarpus mehrere Achtertouren aus, welche die Mittelhand und das Handgelenk mit Freilassung des Daumens bedecken; zum Schlusse eine Kreistour um das letztere. Nun kann sofort der Vorderarm eingewickelt werden (Spiraltouren mit Renversés); dann folgen die Spica oder Testudo cubiti und die Spiraltouren um den Oberarm, mit Kreistouren abschliessend. Wichtig ist bei der Testudo cubiti, welche um den im Ellbogengelenke gebeugten Arm angelegt wird, die einzelnen Gänge, welche sich im Ellbogenbuge kreuzen, nicht so fest anzuziehen, dass die Circulation beeinträchtigt wird.

Zur Einwickelung der Schulter dient die Spica humeri. Kreistouren um das oberste Drittel des Oberarmes, dann Kreuztour von links über die Höhe der Schulter und den Rücken hinweg zur Achselhöhle der entgegengesetzten Seite und von da über die Vorderseite des Thorax und die Vorderseite des Oberarmes, den früheren Gang kreuzend, auf dessen Aussenseite und von da wieder über die Schulterhöhe und den Rücken zur Achselhöhle der anderen Seite u. s. w.

§. 30. Der Desault'sche Verband, ursprünglich zur Fixirung der gebrochenen Clavicula angegeben, dient dazu, den rechtwinkelig im Ellbogengelenke gebeugten Arm an den Thorax zu halten und zugleich das Schultergelenk zu immobilisiren. Eigentlich soll er mit drei Binden angelegt werden; dazu kommt ausserdem ein Keilkissen für die Achselhöhle. Gegenwärtig führt man ihn in der Regel mit einer einzigen Rollbinde aus und ersetzt das Keilkissen durch einen dicken Wattebauschen. Die Einwickelung beginnt mit einer Kreistour, welche nur den Zweck hat, das Keilkissen oder den Wattebauschen in der Achselhöhle der kranken Seite zu fixiren. Von der Achselhöhle der gesunden Seite geht man über die Brust zur kranken Schulter nach hinten, von dort der Hinterfläche des Oberarmes entlang nach abwärts um den Ellbogen der kranken Seite nach vorne über die Brust zur gesunden Achselhöhle, durch dieselbe durch über den Rücken und von hinten her um den Oberarm der kranken Seite unmittelbar über dem Ellbogengelenke, in horizontaler Richtung um den ganzen Thorax nach der gesunden Seite, von da über den Rücken zur kranken Schulter, über dieselbe nach vorne längs der vorderen Fläche des Oberarmes nach abwärts, um den Ellbogen herum nach hinten über den Rücken in die gesunde Achselhöhle. Hier angelangt, beginnt dieselbe Reihenfolge der Touren von Neuem, so dass die einzelnen Touren (es sind streng genommen Achtertouren um Schulter, Ellbogen und Thorax) sich dachziegelförmig decken, bis der ganze Thorax sammt der Schulter und dem Arme fast bis zum Handgelenke eingewickelt sind. Zum Schlusse wird die Binde vom Rücken her über die gesunde Schulter nach vorne geführt, von da senkrecht nach abwärts über die Vorderfläche des Verbandes um das Handgelenk des kranken Armes herum zurück zur kranken Schulter, wo die Binde fixirt wird. Diese letzte Tour dient als Mitella. Der Verband gleitet leicht ab, wesshalb es angezeigt ist, darüber eine Organtinbinde zu appliciren oder die Bindentouren mit etwas Kleister zu überstreichen.

§. 31. Die Verbände am Thorax und am Abdomen bestehen aus einfachen Kreis- und Spiraltouren. Erwähnung verdient nur das sog. Suspensorium mammae simplex und duplex, weil der betreffende Verband nicht selten zur Compression der Brustdrüsen verwendet wird. Das Suspensorium mammae simplex besteht aus einer Kreistour um den Thorax unterhalb der kranken Mamma, z. B. der rechten, der sich eine Achtertour um die kranke rechte Mamma und die linke Schulter einerseits und um die linke Schulter und die linke Achselhöhle andererseits, mit Kreuzung auf der Höhe der linken Schulter, anschliesst, so dass eine Spica daselbst entsteht. Das Suspensorium mammae duplex beginnt ebenfalls mit einer Kreistour unterhalb der Mamma; hierauf führt man die Binde über den Rücken zur rechten Schulter und von da schräg über die Vorderfläche des Thorax und die linke Mamma nach rückwärts horizontal um den Thorax herum, nach vorne bis unter die rechte Mamma; dann über dieselbe und die vordere Fläche des Thorax schräg nach aufwärts zur linken Schulter, über die Rückenfläche des Thorax zurück zur rechten Mamma, unter derselben vorüber um den Thorax horizontal nach links und von da schräg über den Rücken zur rechten Schulter. Von da beginnt die Tour von Neuem in der gleichen Reihenfolge, bis beide Brüste bedeckt sind.

Ein zweckmässigerer Verband, namentlich nach Amputatio mammae, um eine entsprechende Compression auszuüben, wird in folgender Weise ausgeführt: Kreistour um den Thorax unterhalb der Mamma von rechts nach links (vom Patienten aus gerechnet); dann eine Schrägtour von unten rechts über die nach aussen und unten gekehrte Fläche der rechten Mamma nach aufwärts zur linken Schulter, von da über den Rücken zur rechten Achselhöhle und über die nach oben und innen gekehrte Fläche der rechten Mamma schräg nach links, über die untere Peripherie der linken Mamma, über den Rücken und die rechte Schulter zurück um die untere Hälfte der linken Mama, dann über den Rücken und die untere Hälfte der rechten Mamma schräg nach aufwärts über die obere Hälfte der linken Mamma und durch die linke Achselhöhle durch. Nun folgen einige Kreuztouren, welche um den Thorax herum und zwar das eine Mal über die obere Hälfte der rechten Mamma und die untere der linken, das andere Mal über die untere Hälfte der rechten Mamma und die obere Hälfte der linken Mamma gehen, so dass jede Mamma von oben und von unten her durch eine Art Testudo gedeckt wird, deren Mittelpunkt über der Warze liegt, und die Bindentouren sich vorne zwischen den Brustdrüsen kreuzen. Zum Schlusse kehrt man zu der unter den Mammae angelegten Kreistour zurück.

§. 32. Die Bindenverbände an der unteren Extremität werden gerade so wie an der oberen angelegt. Soll der Fuss aus der Varusstellung in die normale gebracht werden, so beginnt man mit der Binde stets am inneren Fussrande, führt sie über die Planta nach aussen, in einigen Spiraltouren um den vorderen Theil des Fusses und steigt dann vom äusseren Fussrande über die vordere Seite des Fussgelenkes zu dessen Innenseite empor, umkreist die Supramalleolargegend von vorne und innen nach hinten und aussen, kreuzt den früheren Bindengang an der Dorsalseite des Fussgelenkes, gelangt an die Innenseite des Fusses

und von da über die Fusssohle wieder nach aussen an den äusseren Fussrand u. s. w.

Handelt es sich um Correctur der Plattfussstellung, so wird die Binde in der entgegengesetzten Richtung angelegt, d. h. über die Fusssohle von links nach rechts.

Um die Ferse ebenfalls einzuwickeln, führt man die Binde, nachdem einige Kreuztouren um den Fuss und den Knöchel angebracht sind, von der rechten Seite der Fusssohle (vom Patienten gerechnet) nach rückwärts über den Calcaneus und die Achillessehne horizontal nach vorne links, dann über den Fussrücken nach rechts, über die hintere Fläche des Calcaneus nach links, um den linken Fussrand unter der Planta pedis durch (sog. Steigbügeltour) nach dem rechten Fussrande, von da über die vordere Fläche des Fussgelenkes nach links; von da nach rückwärts um die Tuberositas calcanei herum zum rechten Knöchel und von da über die Vorderseite des Unterschenkels, unmittelbar oberhalb des Fussgelenkes weiter nach links, worauf dann die Kreis- und Spiraltouren um den Unterschenkel folgen können.

§. 33. Die Beckenverbände bestehen in der Regel aus der sog. Spica coxae, welche entweder einfach oder doppelt angelegt wird. Man beginnt mit einer Kreistour um die Taille, führt dann die Binde von vorne rechts an die Innenseite des rechten Schenkels, beschreibt eine Kreistour um denselben, steigt von der Aussenseite des rechten Schenkels schräg über die Vorderfläche des Unterleibes nach der linken Seite desselben, umkreist abermals die Taille, kommt an die rechte Seite derselben, führt die Binde schräg über den Unterleib an die Aussenseite des linken Schenkels, beschreibt daselbst wieder eine Kreistour, gelangt an die Innenseite des linken Schenkels und von da schräg nach aufwärts an die linke Seite des Unterleibes, umkreist denselben nach rückwärts und beginnt, von der rechten Aussenseite kommend, wieder die Tour um den rechten Schenkel. Zum Schlusse kommt eine Kreistour um die Taille.

Diese doppelte Spica coxae mit den Kreuzungen an der Vorderseite der Schenkel und in der Inguinalgegend muss für manche Verbände noch vervollständigt werden dadurch, dass man das Perineum bedeckt und comprimirt. Man thut diess, indem man Achtertouren hinzufügt, welche beide Schenkel umkreisen und sich über dem Perineum kreuzen: so kommt eine 4fache Spica zu Stande.

Tücherverbände.

§. 34. Dieselben sind gegenwärtig wohl ganz ausser Gebrauch gekommen; höchstens verwendet man zusammengelegte Handtücher, Servietten, Taschentücher u. s. w. zu Nothverbänden. Desshalb scheint es mir überflüssig, sie zu besprechen.

III. Abschnitt.

Immobilisirende Verbände.

§. 35. Obschon strenge genommen jeder Wundverband, jede Bindeneinwickelung zur Immobilisirung des verletzten Körpertheiles benützt werden kann und auch de facto bis zu einem gewissen Grade dazu dient, so giebt es doch gewisse Verbände, welche speciell in der Absicht angelegt werden, einen Skeletabschnitt in einer bestimmten Stellung zu fixiren und diese bezeichnet man als immobilisirende Verbände. Sie dienen vorzugsweise zur Behandlung von Knochen- und Gelenkaffectionen, namentlich von Knochenbrüchen, und haben dann nicht nur den Zweck Bewegungen überhaupt zu verhüten, sondern vor Allem den, die Fragmente des gebrochenen Knochens temporär oder bis zur Heilung in ihrer normalen Lage zu erhalten.

Schienenverbände.

§. 36. Unter einer Schiene versteht man im Allgemeinen einen rigiden Körper, welcher eine, normaler oder abnormaler Weise, bewegliche Stelle am Skelete überbrücken und durch Fixirung an die beiden beweglich mit einander verbundenen Theile die Beweglichkeit derselben aufheben soll. Als Schiene kann im Nothfalle jeder längliche, hinreichend widerstandsförmige Gegenstand verwendet werden, der sich einer Extremität anpassen lässt; man kann daher Schienen aus allen möglichen Materialien improvisiren; in Ermangelung eines passenden Schienenkörpers kann die gesunde Extremität oder der Thorax als temporäre Schiene für ein gebrochenes Glied dienen. Man hat jedoch frühzeitig angefangen, der Körperform adäquate Schienen im Vorhinein herzustellen, welche für die einzelnen Extremitäten und sogar für besondere Arten der Verletzung bestimmt waren. Diese präparirten, modellirten Schienen haben aber das Unbequeme, dass sie nicht genau für jede Körpergrösse passen, selbst wenn man deren eine grosse Anzahl vorräthig hat. Desshalb werden dieselben heutzutage, wenigstens auf dem europäischen Continente, ziemlich selten angewendet, während sie in England und besonders in Amerika bei den Chirurgen in grosser Gunst zu stehen scheinen. Ich werde nur die wesentlichsten Arten von Schienen anführen.

Die auch gegenwärtig noch am Meisten gebrauchten Schienen sind aus weichem Holze, und zwar einfache dünne, glattgehobelte Bretter von etwa 10 cm Breite und beliebiger Länge, die man gut

mit Watte polstert, an das mit Watte und einer Binde eingewickelte Glied anpasst und mittelst Rollbinden oder Tüchern oder Riemen befestigt. v. Esmarch hat für diese Schienen Blechhülsen angegeben, in welche man die Enden wie in ein Futteral hineinsteckt, so dass man durch Zusammensetzen mehrerer Bretter beliebig lange Schienen herstellen kann (sog. zerlegbare Holzschienen).

Ausserordentlich practisch, für alle möglichen Verbände, sind die Schienen aus dem schon erwähnten dicken, sog. Fournierholze (Ahorn und Nussbaum), welche in langen, 30—40 cm breiten, mit der Maschine geschnittenen Platten in den Handel kommen. Man kann sie mit einer starken Scheere in schmale Streifen schneiden, durch Eintauchen in warmes Wasser schmiegsam machen und in diesem Zustande wie die Binden aufrollen und auf gleiche Weise in Kreis- und Spiraltouren dem Gliede anlegen. Oder man zerlegt sie in beliebig breite Stücke und adaptirt sie parallel der Längsaxe der Extremität. Am Besten fixirt man sie mittelst Organtinbinden. Beim Trocknen werden sie rigid und behalten die gegebene Form bei. Wir werden noch wiederholt von ihrer Anwendung sprechen. Sie sind ohne Vergleich den Hobelspähnen (sog. Schusterspähnen) aus Tannenholz vorzuziehen. Durch Aufnähen oder Einkleben von schmalen Fournierholz- oder sog. Tapetenspahn-Streifen zwischen zwei Lagen von Leinwand oder Shirting stellt man einen schneidbaren Schienenstoff von beliebiger Breite und Länge her, welcher leicht zu transportiren ist und aus dem sich rasch Schienen mit der Scheere ausschneiden lassen.

Viel kostspieliger und zugleich schwerer zu verpacken sind die starren Hohlschienen, aus hartem Holze geschnitzt, welche sich annähernd der Form des Körpertheiles anpassen, für welchen sie bestimmt sind, und denselben in gewissen Stellungen zu fixiren gestatten. Sie werden besonders bei manchen typischen Fracturen angewendet, z. B. bei der Fractur des unteren Endes des Radius die Abductionschiene oder Pistolenschiene nach Nelaton, die Dorsalschiene nach Roser, die Radiusschienen nach Carr und Clover, die Supinationsschiene nach Volkmann u. s. w.; für die untere Extremität giebt es Hohlschienen, welche das Glied an zwei oder vier Seiten umgeben und gewissermassen eine zerlegbare Kapsel um dasselbe bilden. Alle diese Schienen können ja ganz practisch sein, aber unentbehrlich sind sie keineswegs und sie haben den Nachtheil, dass sie trotz der sorgfältigsten Polsterung, namentlich bei mageren, knochigen und bei alten Leuten, sehr bald Druckschmerzen oder gar Decubitus veranlassen und dann der Verband alle Augenblicke geändert werden muss.

Ganz denselben Vorwurf verdienen die gemodelten Hohlschienen aus Cellulose, aus Pappe, aus Papiermaché, aus Glas, aus verzinktem Eisenblech, aus Zink u. s. w. Sogar der ehrwürdige Petitsche Stiefel und sein vervollkommnetes Abbild, die Volkmann'sche Hohlschiene für die untere Extremität, rufen häufig genug Decubitus an der Ferse und in der Gegend der Achillessehne hervor, wenn sie auch nur als Lagerungsapparate gebraucht werden. Die Polsterung mit Watte ist, namentlich wenn die ganze Last des Gliedes auf der Schiene ruht, nach kurzer Zeit ungenügend: die Watte „geht ein", wie man zu sagen pflegt, d. h. sie wird zu einer unelastischen, harten, ungleichmässigen Masse, durch welche hindurch der Patient den Druck

der Schiene, namentlich ihrer Ränder, auf die peinlichste Weise empfindet. Besser eignet sich zur Ausfüllung der Schienen die elastischere Holzcharpie, am Besten jedoch sind Sägemehlkissen, ganz so wie sie als Verbandpolster gebraucht werden. Sie bilden geradezu einen Abguss des Gliedes und verändern sich nicht: in der That wird eine derartige Polsterung, z. B. an der Ferse, in der Volkmann'schen Schiene von den ältesten Individuen ohne Beschwerden ertragen. Durch Verbindung einzelner Hohlrinnen- oder plattenförmiger, geschnitzter Holzschienen mittelst starker Eisenspangen lassen sich complicirte Schienen für eine ganze Extremität herstellen, die für specielle Zwecke, besonders für Gelenksresectionen bestimmt sind. Als Lagerungsapparate sind Hohlschienen, deren Skelet aus starken Drahtspangen (verzinnter Eisendraht) besteht, wegen ihrer Leichtigkeit und verhältnissmässigen Billigkeit ganz empfehlenswerth; Porter hat verschiedene Modelle derselben angegeben, welche sich im Kriege aus Telegraphendraht improvisiren lassen. Auch biegsame Drahtschienen aus gitterförmigem Drahtgeflechte sind zu diesem Zwecke zu verwenden.

§. 37. Während die besprochenen Schienen mehr oder weniger starr sind, sind die nun zu erwähnenden plastisch, d. h. sie lassen sich erweichen, schmiegen sich, dem Gliede angedrückt, exact an und erhärten beim Trocknen in der gegebenen Form. Die einfachsten Schienen dieser Art bestehen aus Pappe; sie können aus starker grauer Pappe ausgeschnitten, in heissem Wasser erweicht und dann angepasst werden. Um ihre Festigkeit zu erhöhen, kann man sie, wenn sie getrocknet sind, mit Leim, Wasserglas, Leinölfirniss bestreichen oder Spangen von Fournierholz darauf nageln. Man gebraucht sie sowohl als Lagerungsapparate, wie zur directen Immobilisirung der Extremitäten, wobei sie über den mit Watte und einer Rollbinde oder blos mit letzterer umgebenen Körpertheil angelegt und mit Organtinbinden befestigt werden. Indem man Pappschienen an Gypsabgüsse von Extremitäten anlegt, sie dann trocknen lässt und mit Damarfirniss oder Asphaltlack bestreicht, erzeugt man geformte, starre, auch der Feuchtigkeit ziemlich gut widerstehende Schienen, welche die geformten Blech- und Holzschienen ersetzen. Auf dieselbe Weise werden auch geformte Schienen aus Leder, Cellulose, plastischer Pappe, Filz u. s. w. hergestellt. Ausserdem wird dünnes Metallblech (Weiss- oder Zinkblech, Aluminium u. s. w.) zu biegsamen und plastischen Schienen verwendet.

Alle Schienenverbände müssen häufig gewechselt und erneuert werden, weil es unmöglich ist, sie so zu fixiren, dass sie sich absolut nicht verschieben, wenn die Polsterung etwas eingeht oder die Extremität abmagert.

Zu manchen Verbänden braucht man Schienen aus Stoffen, die sich in weichem Zustande dem Gliede direct ohne Unterlage anpassen lassen, eine genügende Schmiegsamkeit (Plasticität) besitzen und sehr rasch erhärten, ohne ihre Form weiter zu verändern.

Diese Eigenschaften besitzt im hohen Maasse die Guttapercha. Aus den käuflichen Guttaperchaplatten schneidet man mit einem scharfen Messer, schräg gegen die Oberfläche ritzend, Streifen von entsprechender Breite aus, legt sie einige Minuten in heisses Wasser, worauf sie so

weich werden, dass man sie dem Gliede je nach Bedarf entweder nur an einer oder an zwei oder drei Seiten anpassen kann, worauf man sie mit einer in kaltes Wasser getauchten Calicotbinde fixirt; um das Erstarren durch Abkühlung zu beschleunigen, kann man den Verband einige Minuten mit kaltem Wasser berieseln. Die Guttapercha lässt sich im erweichten Zustande nicht nur modeln, sondern auch zusammenkleben; der Verband ist leider ziemlich theuer, obwohl man die gebrauchten Schienen durch Erweichen in heissem Wasser wieder dienstfähig machen kann. Aehnlich wie Guttapercha verhält sich die sog. plastische Cellulose (Holzfaserplatten mit Wasserglas getränkt), welche durch Bestreichen mit kochend heissem Wasser, der sog. plastische Filz (poroplastic felt, Sohlenfilz mit Schellacklösung imbibirt), und die plastische Pappe (Pappe mit Schellacklösung getränkt), welche durch feuchte oder trockene Wärme weich gemacht werden und beim Abkühlen rasch erhärten. Letztere Substanzen sind besonders zur Herstellung von Wirbelsäulenverbänden (orthopädischen Miedern) im Gebrauche.

Erhärtende Verbände.

§. 38. Sie sind weitaus die wichtigsten unter den immobilisirenden Verbänden und vermögen alle anderen zu ersetzen; sie werden denn auch heutzutage fast ausschliesslich (wenigstens in Friedenszeiten) als definitive Verbände angewendet, während die Schienenverbände mehr zur provisorischen Immobilisirung dienen. Die erhärtenden Verbände werden hergestellt aus verschiedenen Substanzen, welche auf irgend eine Weise flüssig gemacht und dann rasch fest werden. Mit denselben imprägnirt man Binden oder andere Verbandstoffe, hüllt mit denselben den zu immobilisirenden Körpertheil ganz ein und erhält, wenn der Verband erhärtet ist, eine unveränderliche, zusammenhängende, feste, einigermaassen elastische Kapsel, einen Panzer, welcher längere Zeit, meistens mehrere Wochen liegen bleiben kann und das Glied genau einschliesst und in derselben Stellung erhält, welche man ihm beim Anlegen des Verbandes gegeben hat. Während die Schienenverbände, wie schon erwähnt, häufig gewechselt werden müssen, ist diess bei den erhärtenden Verbänden nicht der Fall — man kann sie überhaupt nicht abnehmen, ohne sie vorher zu spalten. Sie heissen daher auch im Gegensatze zu den abnehmbaren (amoviblen) inamovible Verbände oder, wenn man sie durch Zerschneiden der Länge nach so eingerichtet hat, dass sie sich in zwei Schalen aus einander klappen und je nach Bedarf abnehmen und wieder anlegen lassen amovo-inamovible Verbände. Zu den erhärtenden Verbänden dienen Gyps, Kleister, Leim, Wasserglas, Paraffin u. s. w.

Der Gypsverband.

§. 39. Der Gypsverband (Mathysen 1852) ist der am Häufigsten gebrauchte, am Raschesten erhärtende Verband. Zu seiner Herstellung bedarf es unbedingt guten, frischgebrannten, trockenen, feinen sog. Bildhauergypses, wie man ihn zur Herstellung von Gypsabgüssen verwendet. (Die beste Sorte ist der sog. Alabastergyps.) Derselbe stellt ein rein weisses, feines (nicht bröckeliges) Pulver dar, welches, zu gleichen Theilen mit Wasser gemengt, einen flüssigen, gleichmässig anzufühlenden Brei bildet; derselbe erstarrt binnen 8—10 Minuten unter fühlbarer Wärmeentwicklung zu einer festen Masse, welche binnen 24 Stunden durch Verdunstung des Wassers leichter und dabei steinhart wird. Der einzige Nachtheil des Gypses ist, dass er sehr leicht aus der Umgebung

Feuchtigkeit anzieht und dann unbrauchbar wird: er erhärtet nämlich nicht mehr oder doch nur viel zu langsam. Der Gypsvorrath muss daher in hermetisch verschlossenen Blechbüchsen an einem trockenen Orte aufbewahrt werden; die im Handel vorkommenden Gypsbinden sind stückweise in cylindrischen Blechkapseln oder zugeklebten Cartonschachteln verschlossen. Statt des Gypses hat v. Langenbeck seiner Zeit das sog. Tripolith empfohlen, welches weniger leicht Feuchtigkeit anziehen sollte: es hat sich jedoch herausgestellt, dass das Tripolith nichts Anderes ist als ein Gemenge von Gyps und Kohlenpulver.

Der Gypsverband kann auf verschiedene Weise durchgeführt werden: 1. Als Gypsguss. Diess ist die primitivste und schwerfälligste Art. Das zu immobilisirende Glied wird, nachdem es gut mit Oel bestrichen worden war, damit der Gyps nicht der Haut und den Lanugohaaren anklebt, in eine Lade aus Pappe gelegt und in derselben mit Gypsbrei umgeben, bis es allenthalben von demselben bedeckt ist. Den Gypsbrei stellt man dadurch her, dass man in eine zur Hälfte mit Wasser gefüllte grosse Schale esslöffelweise so viel Gypspulver einträgt — ohne umzurühren — bis gerade nur so viel Wasser übrig ist, dass es den das Gefäss ausfüllenden Gyps bedeckt. (Fehlerhaft ist es, das Wasser in den Gyps zu giessen.) Hierauf rührt man den Brei tüchtig mit dem Löffel um, bis er eine gleichmässige Consistenz (etwa wie eine dicke Suppe) gewonnen hat und keine Luftblasen mehr aus ihm aufsteigen; dann giesst man ihn über das Glied in der Papplade. Dieses Verfahren wird gegenwärtig wohl nur benützt, um einen negativen Abguss des Gliedes nehmen zu können, nach welchem man ein positives Modell herstellt, um auf diesem dann den eigentlichen Verband zu formen.

2. Als Gypscataplasma, Gypssack-, Gypsschienen- und Gypsstreifenverband. Das Gypscataplasma wird bereitet, indem man den flüssigen Gypsbrei in fingerdicker Schicht zwischen zwei entsprechend lange und breite Stücke Calicot ausbreitet und deren Ränder so über einander schlägt, dass der Gypsbrei nicht aus dem Cataplasma ausfliessen kann. Das Cataplasma ist auf einem nassen Holzbrette ausgebreitet, wird unter das beölte kranke Glied geschoben, um dasselbe zusammengebogen, so dass es den grössten Theil der Circumferenz des Gliedes seiner ganzen Länge nach umhüllt, eventuell wird ein zweites an der vorderen Fläche der Extremität angelegt. Während die Assistenten das Cataplasma mit den Händen andrücken und gleichstreichen, legt der Chirurg eine nasse Binde von der Peripherie bis zur Wurzel des Gliedes an, so dass der Verband bis zum Erstarren fixirt ist. Um das Cataplasma abzunehmen, durchschneidet man die Bindentouren und biegt oder bricht die Gypsschale aus einander. Zsigmondy liess Säcke aus Calicot in der Grösse und Form, in der sie für bestimmte Verbände gebraucht werden, nähen, so dass sie an einer Seite offen blieben. Um das Cataplasma herzustellen, füllt man trockenen Gyps in dieselben, so dass die gleichmässig vertheilte Schicht etwa die Dicke eines Fingers hat. Der so vorbereitete, auf einem Brette ausgebreitete Gypssack wird an der offenen Seite durch ein paar grobe Stiche oder einfach durch Uebereinanderbiegen der Ränder geschlossen und nun mittelst eines Schwammes durch und durch mit warmem Wasser imprägnirt und dann angelegt. — Gypsschienen stellt man her, indem man verschiedene, streifenförmig

zugeschnittene, mehrfach zusammengelegte Leinwand-, Calicot-, Tuch- oder Flanellstücke, Tricotgewebe oder Bündel von Hanf oder Jute mit Gypsbrei imprägnirt und sie wie die Guttaperchaschienen an das vorher mit einer Unterbinde eingewickelte oder nur eingefettete Glied anpasst und durch eine Organtinbinde fixirt. Das bequemste Material für den Gypsschienenverband sind mehrfach geschichtete Stücke von Organtin. Die im Handel vorkommende Gypswatte (Breiger) und der Gypstafelverband (Fickert) werden einfach mit der Scheere nach Bedarf zugeschnitten, in heisses Wasser getaucht und angelegt. Die plastischen Gypsschienen können auch zum Abnehmen eingerichtet und durch Bepinseln mit sog. Eisenlack (Asphaltlack) wasserdicht gemacht werden. Der Gypsstreifenverband wird in der Weise hergestellt, dass man Bindenstreifen (Adelmann), zerschnittene, alte Kleidungsstücke oder Sackleinwand (Pirogoff) mit Gypsbrei imprägnirt, sie nach Art einer Scultet'schen Binde (vergl. pag. 413) ordnet und um das rasierte und eingefettete Glied anlegt.

Der Hauptvortheil des Gypscataplasma und des Gypsschienenverbandes ist, dass er sehr leicht und direct auf die Haut angelegt werden kann, während der Chirurg das Glied in eine bestimmte Stellung bringt und selbst mit Händekraft in derselben festhält, bis der Gyps erstarrt; man kann dabei genau überwachen, ob keine Verschiebung der Theile während der Anlegung des Verbandes eingetreten ist. Ebenso ist das Abnehmen des Verbandes sehr einfach, da er nicht aufgeschnitten zu werden braucht. Ich empfehle ihn daher ganz besonders zu orthopädischen Zwecken: nach dem Redressement von Difformitäten bei kleinen Kindern, wobei es wegen der Kleinheit der Theile schwer ist, eine entsprechende Fixirung durch Assistentenhände, Bindenzügel u. s. w. zu erreichen, während man einen Gypsbindenverband anlegt.

3. Als Gypsbindenverband; diess ist die verwendbarste Modification des Gypsverbandes.

§. 40. Als Substrat desselben dienen Binden von 10—15 cm Breite und 4 bis 5 m Länge aus Calicot oder Organtin, welche mit Gypspulver eingerieben sind. Zur Herstellung der Gypsbinden bedient man sich entweder einer eigenen Gypsbindenrollmaschine oder man bereitet sie, indem man auf einem Brette eine zusammengerollte Binde etwa einen halben Meter weit abrollt, auf das abgerollte Stück eine dünne Schicht trockenen, feinen Gypspulvers aufträgt und dann dasselbe von dem freien Ende her locker zusammenrollt, so dass der Gyps zwischen den einzelnen Lagen der Binde eingeschlossen bleibt. Ist diess geschehen, so rollt man ein neues Stück der Calicotbinde ab, imprägnirt es auf dieselbe Weise mit Gyps, rollt es auf und fährt so lange fort damit, bis die neuangefertigte Gypsbinde etwa 5 m lang ist; dann schneidet man sie ab und bewahrt sie in derselben Lage auf, in welcher sie aufgerollt worden war, d. h. man stellt sie nicht senkrecht auf, damit der Gyps nicht herausfalle. Es ist nicht practisch, die Gypsbinden länger als 5 m zu machen, weil sie sonst beim Eintauchen in das Wasser nicht gleichmässig durchnässt werden.

Die im Handel vorkommenden Gypsbinden sind häufig schlecht: sie sind zu lang, enthalten sehr wenig Gyps und sind ausserdem so fest gerollt, dass beim Eintauchen in Wasser nur der äussere Theil derselben feucht wird.

Der Gypsbindenverband wird gewöhnlich über eine Unterlage angelegt; dazu dient entweder eine Schicht Watte oder eine Flanell-, Tricot- oder Molletonbinde. Die Gypsbinden erhärten langsamer als die Gypscataplasmen: um daher das Erhärten des Verbandes zu befördern, nimmt man heisses Wasser zum Befeuchten der Binden und löst in demselben eine Hand voll Kochsalz oder Alaun auf.

§. 41. Der typische Gypsbindenverband wird folgendermaassen angelegt: Die kranke Extremität wird gereinigt und rasirt, etwa vorhandene Excoriationen der Haut werden mit Jodoformcollodium bepinselt; dann wird das Glied in die gewünschte Stellung gebracht und in derselben von zwei Assistenten an der Peripherie und an der Wurzel unverrückbar festgehalten. Der Chirurg beginnt damit, die sog. Manchetten anzulegen. Diess sind handbreite Streifen von feuchtem Calicot, welche an der unteren und an der oberen Grenze des Verbandes in einer Kreistour die ganze Circumferenz der Extremität umgeben und dazu bestimmt sind, den Verband nach unten und oben abzuschliessen. Hierauf nimmt man bindenartig aufgerollte Streifen von gewöhnlicher Watte (etwa 10 cm breit) und umwickelt mit denselben in dachziegelförmig sich deckenden Spiraltouren das ganze Glied, von der unteren Manchette angefangen und dieselbe zur Hälfte bedeckend, bis zur oberen, welche ebenfalls in ihrer oberen Hälfte frei bleibt. An den Stellen, die einem besonderen Drucke exponirt sind, wie z. B. an der Ferse und in der Gegend des Tendo Achillis, legt man noch über die Wattenein wickelung eine mehrfache Schicht Watte oder Holzcharpie oder am Besten ein Sägemehlkissen. Die ganze Umhüllung wird hierauf durch eine Einwickelung mit einer dünnen Calicotbinde exact comprimirt und fixirt. Die Watte muss dabei allenthalben der Hautoberfläche fest anliegen, wenn der Verband gut passen soll. Jetzt bringt man die Gypsbinden in ein mit warmem Wasser mit Salz- oder Alaunzusatz gefülltes Becken, welches so tief ist, dass die Binden in demselben vollkommen von Flüssigkeit bedeckt sind, und zwar legt man zunächst nur eine Binde vorsichtig, ohne sie zu drücken oder zu kneten, auf den Boden des Gefässes und wartet ein paar Minuten ab, bis keine Luftblasen mehr aus der Binde aufsteigen. Im Momente wo man sie aus dem Wasser nimmt, legt man die nächste Binde ein; die erste wird leicht ausgedrückt, aber so dass noch immer Wasser aus derselben abtropft, und sofort über die Unterbinde angelegt. In der Regel beginnt man an der Peripherie mit einer Kreistour und steigt dann in Spiraltouren, die sich zur Hälfte decken, gegen die Wurzel des Gliedes auf, aber ohne Renversés zu machen und ohne die Gypsbinde anzuziehen; man lässt sie einfach ablaufen. Ein geübter Chirurg kann auch mit dem Anlegen der Binden an jener Stelle des Gliedes beginnen, welche vor Allem fixirt werden soll. Während man die Binde mit der rechten Hand abrollt, streicht und glättet man mit der linken Hand die Bindentouren in circulärer Richtung, um die Luft und das überschüssige Wasser aus dem Verbande zu entfernen und die einzelnen Lagen desselben gut mit einander zu verschmelzen. Das Anlegen der Binde muss rasch geschehen, damit die im Wasser befindliche Gypsbinde nicht unterdessen zu hart wird. Wenn die erste Binde applicirt ist, nimmt man die zweite aus dem Wasser und legt zugleich eine dritte ein. So wird der Verband allmälig von der unteren zur oberen Grenze (bis zu den Manchetten) fortgeführt, dann beginnt man wieder an der Peripherie, verstärkt die besonders wichtigen Stellen durch wiederholtes Umgehen mit Kreistouren und beendigt schliesslich den Verband, wenn er die genügende Dicke erreicht hat. Hiezu gehören im Allgemeinen drei Lagen von Gypsbinden, doch ist diese Berechnung nur eine approximative: es ist Sache der Uebung, herauszufinden, wie stark ein Gypsverband gemacht

werden muss. Bevor die letzte Binde angelegt wird, schlägt man die Manchetten, nachdem man sie durch ein paar Einschnitte in der Längsrichtung des Gliedes gespalten hat, über den oberen und den unteren Rand des Verbandes nach aussen um, damit derselbe nicht in die Haut einschneidet und legt ein paar Kreistouren darüber. Nun ist der Gypsverband eigentlich fertig: durch längeres Streichen und Poliren in circulärer Richtung mit den wiederholt in Wasser getauchten, nassen Händen kann man seiner Oberfläche ein nettes, gleichmässig glattes Aussehen geben. Dagegen finde ich es unpractisch, den Verband durch nachträgliches Auftragen von Gypsbrei oder von trockenem Gypspulver verstärken zu wollen: die dadurch gebildeten schalenförmigen, spröden Gypslagen springen sehr leicht und lösen sich von der Oberfläche der Binden ab. Um das Abbröckeln des Gypses und das Abfärben desselben zu verhüten, pflege ich über den fertigen Gypsverband jederzeit eine in heisses Wasser getauchte, nasse Organtinbinde anzulegen, welche ebenfalls durch längeres Streichen geglättet wird.

Gute Gypsbinden werden nach 8—10 Minuten bereits hart, wobei sich der Verband ziemlich stark erwärmt; in diesem Zustande lässt er sich mit einem scharfen Messer noch schneiden, ohne zu zerbröckeln; damit jedoch das Wasser aus demselben verdunsten kann, muss er 24 Stunden lang unbedeckt bleiben: nach Verlauf dieser Zeit ist er erst ganz trocken, steinhart und wesentlich leichter als unmittelbar nach dem Anlegen. Die Gypsbinden dürfen, wie schon erwähnt, nicht angezogen werden, weil sie sonst später einschnüren, was ein regelrecht angelegter Verband niemals thun soll, wenn auch die Binden ein wenig eingehen. Die frisch eingegypste Extremität wird auf einer schiefen Ebene oder auf Spreukissen in Elevation gelagert oder suspendirt oder, wenn es sich um den Arm handelt und der Patient umhergehen kann, in einer Mitella getragen.

Die Unterlage hat beim Gypsverbande grosse Wichtigkeit: wenn das Glied stark angeschwollen ist oder voraussichtlich anschwellen wird, so muss es mit einer dicken Schicht Watte umgeben werden; niemals soll man einen Gypsverband an einer anämisch gemachten Extremität anlegen, so lange die Esmarch'sche Constrictionsbinde noch nicht entfernt ist, denn nach Abnahme derselben tritt eine so beträchtliche Volumszunahme des Gliedes ein, dass der Verband zu eng wird. Wenn keine Anschwellung vorhanden noch zu erwarten ist, so kann man den Gypsverband ganz ohne Wattepolsterung appliciren: eine Flanell- oder Molletonunterbinde genügt in diesem Falle. Bei sehr empfindlichen, besonders alten, mageren Individuen ist die beste Unterlage ein gut passendes Tricot. Im Handel kommen sehr dehnbare Tricotschläuche vor, von denen man ein beliebig langes Stück abschneiden kann; in Ermangelung derselben nimmt man für die untere Extremität — gerade für diese ist es besonders wichtig — einen gut passenden gewirkten oder gestrickten Zwirn- oder bei Wohlhabenden einen Seidenstrumpf, über den man sofort, ohne eine Unterbinde zu brauchen, die Gypsbinden anlegt. Nur über die Ferse und die Achillessehne kommt ein Kissen mit Sägemehl gefüllt um den Decubitus an dieser heiklichsten Stelle zu vermeiden.

Jeder frisch angelegte Gypsverband muss während der ersten 24 Stunden überwacht werden, damit man, wenn sich eine Circu-

lationsstörung an dem peripherstен Abschnitte des Gliedes einstellt, sofort interveniren kann. Wenn der Verband lege artis ausgeführt und das Glied zweckmässig gelagert ist, so darf der Patient gar keine Schmerzen empfinden. Stellen sich solche einige Stunden nach dem Anlegen, gewöhnlich Nachts, ein, während früher Alles in Ordnung war, so haben sie ihren Grund fast immer in der Stellung des Gliedes, welches sich verschoben hat oder zu flach liegt. Es genügt dann, die Extremität in die ursprüngliche Position, in welcher der Verband angelegt worden war, und zugleich in Elevation oder vertikale Suspension zu bringen, worauf die Schmerzen sofort zu verschwinden pflegen. Schwillt jedoch der vom Verbande unbedeckte periphere Theil an, klagt der Kranke über Ameisenkriechen und Taubsein in demselben, färbt die Haut sich bläulich und fühlt sie sich kühl an, so muss der Verband sofort aufgeschnitten werden, selbst wenn der Patient keine besonderen Schmerzen empfinden sollte. Gewöhnlich treten diese Symptome bereits kurze Zeit nach dem Erhärten des Verbandes auf und es kann, wenn man sie unbeachtet lässt, sehr bald zu Gangrän der Haut, ja sogar des ganzen peripheren Abschnittes der Extremität kommen.

Um den Gypsbindenverband abzunehmen, schneidet man ihn der Länge nach mit einem starken Messer auf; ein Taschenmesser mit convexer Schneide genügt dazu, noch besser ist ein sog. Gartenmesser. Die Klinge wird so aufgesetzt, dass der Verband in schräger Richtung durchschnitten wird; man kann sich die Arbeit erleichtern, indem man die Schnittlinie mit Oel oder Salzwasser befeuchtet. Wenn die Gypsbinden bis auf die Unterbinde mit dem Messer gespalten sind, so biegt man die Ränder des Verbandes auseinander, trennt die Touren der Unterbinde mit der Scheere, drängt die Watte auf die Seite und während ein Assistent mit beiden Händen den Verband klaffend erhält, hebt man die Extremität aus demselben heraus. Wenn der aufgeschnittene Gypsverband später wieder angelegt werden soll, so schneidet man am Besten mit dem schräg gehaltenen Messer an der hinteren Seite eine schmale Rinne aus demselben, längs welcher man die beiden Hälften als ob sie durch ein Charnier verbunden wären, aus einander biegen kann.

Gypsmesser, Gypsscheeren und Gypssägen und wie die Instrumente alle heissen, die zum Durchschneiden des Gypsverbandes angegeben werden, sind entbehrlich; sie nutzen sich so rasch ab, dass man fortwährend neue haben müsste.

§. 42. Der typische Gypsbindenverband gestattet zahlreiche Modificationen und Combinationen, so dass man mit seiner Hülfe und in Verbindung mit anderem Materiale die mannigfaltigsten Verbände und Lagerungsapparate herstellen kann. Um den Gypsverband wasserdicht zu machen, bestreicht man ihn mit Asphalt- oder Damarlack, Leinölfirniss u. s. w. Für manche Fälle ist es wünschenswerth, eine Extremität so zu immobilisiren, dass dabei doch Bewegungen in einem bestimmten Gelenke möglich sind. Dazu legt man den Gypsverband in zwei Theilen an, von denen der eine von der Peripherie bis unterhalb des zu bewegenden Gelenkes, der andere von der Wurzel des Gliedes bis oberhalb desselben reicht, und verbindet beide Theile durch kurze, eiserne, mit Charnieren versehene Schienen, welche in den Verband ein-

gegypst werden. Ebenso kann man Drähte zur Suspension des Verbandes, eiserne Bügel, Stützhölzer, Haken u. s. w. durch Gypsbinden an den Verband befestigen. Sollen gewisse Theile des Gliedes der Besichtigung zugänglich bleiben, so lässt man ein Fenster in dem Verbande frei, man umgiebt die betreffende Stelle nach Application der Unterbinde mit einem 5 cm breiten Streifen von Pappe, den man in Form eines Hohlcylinders gerollt und zusammengebunden hat, und legt nun die Gypsbinden so an, dass der Ring aus Pappe in den Verband eingeschlossen wird, während der durch ihn umgrenzte Raum von der Einwickelung unbedeckt bleibt; nach dem Trocknen entfernt man die Pappe und kann nun auf die kreisförmige Lücke in der Gypskapsel z. B. mittelst einer Pelotte und einer elastischen Binde eine localisirte Compression ausüben. Oder man bezeichnet sich die Stelle, an welcher der Verband gefenstert sein soll, dadurch dass man einen dicken Bauschen Watte auf die Haut applicirt, legt darüber den Verband an und schneidet an der durch den Wattewulst kenntlichen Stelle eine entsprechend grosse Oeffnung aus, die man mit einer Manchette einfasst. Wenn ein Gelenk allmälig durch den Verband redressirt werden soll, z. B. eine winkelige Contractur des Kniegelenkes, so schneidet man an der Vorderseite über dem Gelenke ein quergestelltes elliptisches Stück, an der Hinterseite eine einfache quere Spalte aus, so dass nur die Seitentheile des Verbandes erhalten bleiben. Zwischen die Ränder des hinteren Spaltes klemmt man Keile aus Kork ein (Gersuny), die durch ihre Elasticität den Spalt erweitern und dadurch das Kniegelenk gerade richten. An der Vorderseite kann man zu demselben Zwecke einen elastischen Zug anbringen. Wird bei der Anlegung des Fensters so viel vom Verbande weggenommen, dass seine Festigkeit leiden könnte, so gypst man in den Verband einen oder zwei die Lücke überbrückende Draht- oder Blechbügel ein.

Zur Verstärkung des Gypsverbandes überhaupt kann man Schienen aus Holz oder Blech, Draht, Streifen von Pappe u. s. w. in die Gypskapsel einlegen: sie verschmelzen beim Trocknen mit den Binden zu einem gleichmässigen widerstandsfähigen Ganzen. Ich benütze zu diesem Zwecke, sowie um den Verband leichter zu machen, ausschliesslich das bereits erwähnte Fournierholz (Nussbaum und Ahorn); zwei dreifingerbreite Streifen aus demselben geschnitten werden in heisses Wasser getaucht, um sie vollkommen biegsam und elastisch zu machen und entweder der Länge nach oder in Kreis- und Spiraltouren zwischen die Lagen der Gypsbinden eingeschaltet oder nachträglich dem fertigen Verbande angepasst und mittelst einer Organtinbinde befestigt. Ganz besonders eignet sich die Combination von Gypsbinden und Fournierholz zur Herstellung von abnehmbaren orthopädischen und Stützverbänden, die so dauerhaft sind, dass sie Monate lang getragen werden können. Als Unterlage verwendet man für derartige Apparate Tricotgewebe, gewirkte Strümpfe, Aermel von sog. Jerseys u. s. w., welche ohne Falten zu machen dem Gliede genau anliegen müssen. An der Seite, längs welcher der Verband aufgeschnitten werden soll, legt man auf den Tricotstoff eine schmale dünne Blechschiene, welche nach oben und unten über den Verband hinausragt; sie dient als Unterlage, um später auf ihr den Verband aufschneiden zu können, ohne den Patienten zu verletzen. Darüber applicirt man sofort die Gypsbinden. Beim An-

legen derselben muss man ganz besonders darauf Acht haben, dass die einzelnen Lagen recht gleichmässig werden und dass man durch fortwährendes Streichen und Reiben die Luftblasen möglichst aus denselben fortschafft. Um Gyps zu sparen und dadurch den Verband recht leicht und doch fest zu machen, werden an geeigneten Stellen Streifen von Fournierholz eingegypst; handelt es sich um Stützapparate, auf welchen der Patient auftreten soll, so bringt man über der Planta pedis eine Sohle aus Fournierholz oder aus Filz an. Zum Schlusse wird über den ganzen Verband eine Organtinbinde angelegt. Wenn der Gyps heiss wird, also bevor er noch ganz trocken ist, spaltet man den Verband mit einem scharfen Messer vorsichtig der Länge nach auf der Unterlage der Blechschiene, schneidet den Tricotstoff mit einer Scheere durch und klappt die gespaltene Kapsel so weit als nothwendig aus einander, um das Glied herausheben zu können; dann bringt man die Schnittränder wieder an einander, fixirt sie durch eine Bindeneinwicklung und lässt den Verband gut austrocknen. In der Regel richtet man derartige Apparate zum Schnüren ein: zunächst näht man die Ränder des Tricots an den Rändern des Gypsverbandes fest, überkleidet dann die letzteren mit einem Streifen feinen Handschuhleders und besetzt die beiden Seiten des Längsspaltes mit je einem mit Messinghaken, wie man sie an den Schnürschuhen trägt, versehenen, starken Lederstreifen. Noch schöner werden die Apparate, wenn man sie auch aussen mit Tricot überzieht, so dass die Ränder der inneren und der äusseren Tricotbekleidung an einander genäht werden. Statt der Haken und des Schnürriemens kann man auch Riemen mit Schnallen an dem Verbande befestigen und ihn auf diese Weise schliessen.

An derartig construirten Gypsstiefeln lassen sich auch Metallhaken anbringen, in welche man mittelst leichter Messingkettchen elastische Züge (Barwell's künstliche Muskeln) in beliebiger Spannung einhängt.

Sehr zweckmässig sind die Combinationen des Gypsbindenverbandes mit Gypscataplasmen aus Flanell- oder Organtinstreifen, Hanf- oder Jutebündeln, Löschpapier, wodurch man eiserne Bügel, Schienen, Suspensionsvorrichtungen u. s. w. ersetzen kann. Bei Verbänden, welche möglichst leicht sein und doch die Extremität unverrückbar fixiren sollen, legt man über den aus wenigen Bindenlagen bestehenden Gypsverband provisorisch ein Gypscataplasma an, welches rasch erhärtet und nach 24 Stunden, wenn der eigentliche Verband ganz trocken und genügend resistent geworden ist, abgenommen wird.

Der Kleisterverband und die analogen Verbände.

§. 43. Der Kleisterverband (Seutin 1840) wird nach der ursprünglichen Vorschrift mittelst Binden von Leinwand, Shirting, Calicot und Streifen von Pappe, die in Stärkekleister getränkt sind, über eine Unterlage von Watte und eine Unterbinde angelegt. Den Stärkekleister bereitet man, indem man das käufliche Stärkemehl mit kaltem Wasser zu einem dünnen Brei verrührt und dann unter fortwährendem Umrühren denselben aufkochen lässt, bis er dickflüssig-schleimige Consistenz bekommt. Die Binden werden unmittelbar vor dem Gebrauche durch den Kleister gezogen und aufgerollt. Die Vorbereitung des Gliedes

ist dieselbe wie für den Gypsverband; dann legt man die Kleisterbinden an und bestreicht während des Anlegens fortwährend die einzelnen Lagen mittelst eines grossen Borstenpinsels mit Kleister. Zur Verstärkung des Verbandes werden Streifen von Pappe eingelegt. Man kann auch Pappschienen auf einer Seite mit Watte bekleben und die so gepolsterten Schienen mit einer trockenen Mullbinde befestigen und dann erst den Kleister darüber streichen, während man mit der Einwickelung fortfährt. Der Kleister erhärtet viel langsamer als der Gyps und braucht noch länger, um ganz auszutrocknen; man kann daher den Verband nicht ohne weiteres zur Immobilisirung benützen, sondern muss über denselben provisorisch ein Gypscataplasma oder Fournierholzstreifen appliciren. Die ganze Manipulation mit dem Kleister ist unreinlich und daher nicht sehr zu empfehlen.

Viel bequemer und gegenwärtig wohl allgemein angewendet ist der Verband mittelst der mit Stärkekleister imprägnirten Organtinbinden, die man einfach in heisses Wasser taucht und in der bekannten Weise applicirt; statt der Pappstreifen benützt man Fournierholz und kann auf diese Weise sehr leichte und doch genügend feste Verbände anlegen. Namentlich zur Bedeckung der antiseptischen und aseptischen Verbände, zur Immobilisirung von Theilen, für welche der Gypsverband viel zu schwer und zu umständlich wäre, sind die Organtinholzstreifenverbände ausserordentlich zweckmässig. So kann man z. B. bei Verbänden am Halse den Kopf und die Halswirbelsäule sammt dem oberen Theile des Thorax immobilisiren, indem man einen Streifen Fournierholz spiralförmig um den Kopf und den Hals, und einen zweiten in sagittaler Richtung vom Scheitel über das Hinterhaupt und den Nacken in den Verband einschaltet. In ähnlicher Weise fixirt man die Oberschenkel in Extension und Abduction nach Operationen in der Leistengegend, am Scrotum, am Perineum u. s. w. Indem man elastisch federnde Holzstreifen über empfindliche Theile z. B. das Scrotum, brückenartig applicirt, schützt man dieselben gegen übermässige Compression; ebenso wird der Penis vor dem Einschneiden der Binden bei Verschiebungen des Verbandes bewahrt, indem man oberhalb der Symphyse eine grössere Platte Fournierholz auflegt, welche nach unten zu einen halbkreisförmigen Ausschnitt für den Penis besitzt, während die beiden Seitentheile die Aperturae externae der Leistencanäle bedecken.

Statt des Stärkemehls kann man zur Bereitung des Kleisters auch gewöhnliches Mehl verwenden. Auch mit Eiweiss, mit Gummi arabicum und Kreide (Bryant), mit geschmolzenem Paraffin (Lawson Tait) lassen sich ähnliche Verbände herstellen. Besondere Vortheile haben sie nicht.

Der Wasserglasverband.

§. 44. Er wird mit frisch bereiteter Lösung von neutralem kieselsaurem Kali oder Natron von Syrupconsistenz und Leinen- oder Shirtingbinden (Calicotbinden lassen die Flüssigkeit zu leicht durchtreten) ausgeführt. Dieselben werden durch das Wasserglas gezogen und aufgerollt und können in der Lösung liegend kurze Zeit in einem gut verschlossenen Glasgefässe aufbewahrt werden. Oder aber man legt die Binden trocken an und überstreicht sie während des

Anlegens mittelst eines Borstenpinsels mit Wasserglas. Als Unterlage benützt man am Besten eine Flanell- oder Molletonbinde oder Tricotzeug; über die Wasserglasbinden applicirt man eine trockene Calicot- oder eine feuchte Organtinbinde. Die Festigkeit des Wasserglases wird beträchtlich gesteigert und sein Erhärten beschleunigt, wenn man der Lösung fein pulverisirte Kreide oder ein Gemenge von Kreide und gelöschtem Kalk (10:1), Magnesit oder Cement zusetzt und in den fertigen Verband noch diese Pulver einreibt. Durch Bepinseln der Oberfläche mit Spiritus bildet sich ein harter, glasiger Ueberzug. Trotzdem braucht das Wasserglas mehrere Tage, um vollständig auszutrocknen und zu erhärten, man muss daher den Verband provisorisch durch Schienen oder durch ein Gypscataplasma immobilisiren.

Das Wasserglas hat die Unannehmlichkeit, noch stundenlang nach der Application des Verbandes aus demselben auszusickern und sehr hässliche unvertilgbare Flecken zu machen, wesshalb der fertige Verband stets auf eine Decke von impermeablem Zeug gelagert werden soll. Der Hauptvortheil des Wasserglases ist sein geringes Gewicht und seine Festigkeit, verbunden mit einer gewissen Elasticität, welche weder der Kleister- noch der Gypsverband besitzen. Solang der Verband nicht vollständig erhärtet ist, lässt er sich biegen und bleibt an der Stelle des Buges geschmeidig. Man kann daher den Wasserglasverband an einer Extremität so anlegen, dass er den Gelenken entsprechend beweglich ist. Zu diesem Zwecke schneidet man aus dem fertigen Verbande kurze Zeit nach seiner Application an der Beuge- und an der Streckseite des Gelenkes ein elliptisches, quer gestelltes Fenster aus, so dass die Continuität des Verbandes nur durch zwei Spangen von 5—6 cm Breite, welche die der Gelenklinie entsprechenden Charniere bilden sollen, erhalten bleibt. Hierauf giebt man dem Verbande durch wiederholte Beuge- und Streckbewegungen des Gelenkes die nöthige Biegsamkeit, welche er auch nach dem Erhärten beibehält.

Der Wasserglasverband wird in der Regel zu Stützapparaten, Kniekapseln, Prothesen u. s. w. verwendet. Er lässt sich auch zum Aufklappen einrichten, indem man ihn der Länge nach vorne und hinten aufschneidet, an der hinteren Seite über den Spalt einen Streifen Handschuhleder klebt, welcher als Charnier dient, oder die beiden Hälften des Verbandes aussen und innen mit Tricot überzieht und vorne an den Rändern entweder Haken zum Schnüren oder Riemen mit Schnallen anbringt.

Der Leimverband.

§. 45. Der Leimverband (Veiel, Bruns) ist meines Erachtens neben dem Gypsverbande der zweckmässigste erhärtende Verband und diese beiden machen alle anderen Verbandarten entbehrlich. Sein wesentlichster Vortheil besteht in seiner Verwendbarkeit als amovo-inamovibler und amovibler Verband, namentlich zu grösseren, umfänglicheren Apparaten, vor Allem Miedern, und zu Stütz- und Gehverbänden, bei welchen es auf grosse Leichtigkeit, verbunden mit Festigkeit und Dauerhaftigkeit, nebst einer gewissen Elasticität ankommt.

Das Material für den Verband ist der käufliche Tischlerleim, am

Besten der sog. Cölnerleim, welcher im Wasserbade zu einer tropfbar flüssigen Masse aufgelöst wird. Ueber eine Unterbinde aus Calicot oder Molleton werden feuchte Mull- oder Organtinbinden angelegt und jede einzelne Tour mit Leim bestrichen, nach Bedarf Streifen von Fournierholz angebracht und der fertige Verband mit einer Organtinbinde bedeckt. Derselbe erhärtet binnen einiger Stunden, braucht aber mindestens 2 Tage, um ganz auszutrocknen. Da der Leimverband, wie schon erwähnt, in der Regel zu abnehmbaren orthopädischen Apparaten verwendet wird, so thut man am Besten, ihn nicht direct am Körper, sondern über einem Gypsmodelle anzulegen. Die Herstellung kostet mehr Zeit und Mühe, aber man erzielt bei einiger Uebung ein tadelloses Resultat. Die negative Gypsform wird von den Extremitäten mittelst des Gypsgusses abgenommen; von diesem macht man dann das positive Modell. Bei der Herstellung von Miedern verfährt man folgendermaassen: Der Patient wird mittelst des Sayre'schen Apparates suspendirt, so dass die Wirbelsäule in die richtige Lage kommt. Hierauf legt man auf die vordere Seite des Abdomen von der Magengrube nach abwärts eine doppelte Lage Watte und umwickelt den Stamm von den Hüften angefangen bis zu den Achselhöhlen mit einer breiten, feuchtgemachten Calicotbinde in einfacher Lage, wobei darauf zu sehen ist, dass dieselbe sich möglichst glatt dem Körper anschmiegt. Zugleich wird an der Vorderseite des Körpers in der Mittellinie eine schmale, biegsame Blechschiene angelegt, längs welcher später der Verband aufgeschnitten wird. Nun applicirt man über die Unterbinde einen Gypsbindenverband, der jedoch nicht besonders dick zu sein braucht. Um der Gypskapsel rasch die nöthige Festigkeit zu verleihen, verstärkt man sie durch zwei kreuzweise über den Rücken gelegte Gypscataplasmen oder durch ein paar spiralförmig den Thorax umkreisende Streifen Fournierholz. Wenn der Verband so weit erhärtet ist, dass er nicht mehr eingedrückt werden kann, aber bevor er ganz erstarrt ist, schneidet man ihn mit einem scharfen Messer und einer Scheere vorne in der Mittellinie auf, während der Patient suspendirt bleibt, biegt ihn vorsichtig etwas aus einander, entfernt das Wattekissen, dreht ihn nach einer Seite um 90° und nimmt ihn ab. Diess lässt sich ganz gut ausführen, ohne dass seine Form im Geringsten verändert wird. Sofort klappt man dann seine Ränder genau wieder zusammen, umgiebt ihn mit einer Organtinbinde und stellt ihn senkrecht zum Trocknen auf. Dieser Verband ist nichts Anderes als die negative Form, mittelst welcher nun das positive Modell des Körpertheiles angefertigt wird. Wenn derselbe ganz trocken ist, so fettet man seine Innenfläche ein, stülpt ihn aufrecht über einen auf einem Brette stehenden soliden Cylinder aus Thon, so dass der innere Raum der Form theilweise ausgefüllt wird, fixirt seine Basis, indem man sie von aussen mit feuchtem Thon umgiebt, und giesst nun in den Hohlcylinder, der zwischen der inneren Wand des Modells und dem centralen soliden Thoncylinder bleibt, den auf die früher (pag. 421) beschriebene Weise zubereiteten Gypsbrei, so dass derselbe bis zum oberen Rande reicht. Dann lässt man das Ganze trocknen, löst die Gypsbinden der negativen Form ab und erhält schliesslich den positiven Gypsabguss des Rumpfes von den Hüften angefangen bis zur Achselhöhle. Hat man einiges Geschick in der Herstellung von Gypsmodellen, so kann man den dicken Gypsbrei ohne

Weiteres in die eingefettete Kapsel streichen, bis deren Wandungen von einer genügend dicken, zusammenhängenden Schichte bedeckt sind. Dann lässt man den Gyps erhärten und löst die negative Form von dem Abgusse los.

Jetzt erst beginnt die eigentliche Herstellung des Mieders, zu welcher ausschliesslich in heisses Wasser getauchte Organtinbinden, Fournierholz und Leim verwendet werden. Die dünnen Streifen des Fournierholzes werden ebenfalls in heisses Wasser getaucht, wie die Binden aufgerollt und ganz so wie diese in Kreis- und Spiraltouren um das Gypsmodell angelegt. Durch exactes Verstreichen des Leimes und straffes Anziehen der Binden erreicht man es, eine vollkommen gleichmässige, dünne Kapsel herzustellen, welche genau dem Modelle anliegt. Dieselbe wird an einen luftigen Ort, im Winter in die Nähe des Ofens gestellt, damit sie rasch trocknet; bevor der Verband aber ganz hart geworden ist, schneidet man ihn vorne in der Mittellinie auf. Dann lässt man ihn vollends trocken werden, nimmt ihn vom Gypsabgusse ab, überzieht ihn aussen und innen mit Tricotzeug, fasst die Ränder mit Handschuhleder ein und näht längs des vorderen Spaltes beiderseits einen Lederstreifen mit Schnürhaken an. Man kann den trockenen Verband überdiess mit Schellakfirniss imprägniren und den unangenehmen Leimgeruch durch etwas Benzoëtinctur maskiren. Nun ist das Mieder fertig und kann direct auf den Körper angelegt werden. Zu diesem Zwecke wird der Patient abermals suspendirt und in dieser Stellung biegt man das elastische Mieder etwas aus einander, lässt es um den Körper herumgleiten, schnürt es so zusammen, dass sich die Ränder in der Mittellinie berühren, und nun kann der Patient sich auf die Beine stellen. Das Mieder liegt dem Rumpfe wie angegossen an, nur vorne, wo das Wattekissen eingelegt war, hat es genügend Raum, um bei vollem Magen keine Beschwerden zu erregen. Das Gewicht eines derartigen, fertig adjustirten Mieders für einen erwachsenen Mann übersteigt nicht 500 g; dabei ist es so solid, dass es 7—8 Monate lang Tag für Tag getragen werden kann, ohne die geringste Beschädigung aufzuweisen. Des Nachts legt der Patient es in der Regel ab.

Waltuch benützt zur Herstellung der Verbände 3—4 fingerbreite Hobelspähne aus Fichten- oder Tannenholz, welche auf einen gleichbreiten Streifen Cambric aufgelegt und mit demselben zusammen zu einem Bindenkopfe aufgerollt werden. In diesem Zustande können sie beliebig lange Zeit aufbewahrt werden. Vor dem Gebrauche werden sie in heisses Wasser getaucht und so angelegt, dass der Hobelspahn durch die Cambricbinde gehalten wird; die einzelnen Lagen des Verbandes werden mit Leim überstrichen. Man kann übrigens den Leimverband auch in Verbindung mit dem Gypsverbande verwenden (Albers), indem man zunächst einen typischen Gypsbindenverband mit einer einfachen Moletonunterbinde applicirt, um das Glied in der richtigen Stellung zu fixiren. Wenn der Gyps nach 24 Stunden vollkommen getrocknet ist, so schabt man mit dem Messer so viel von dem Verbande ab, dass nur eine ganz dünne Kapsel zurückbleibt und legt über dieselbe die Leimbinden an. Solche Apparate lassen sich aufschneiden und wie federnde Kapseln behandeln; sie sind äusserst leicht und dabei dauerhaft.

IV. Abschnitt.

Die Extensions- oder Distractionsverbände.

§. 46. Man versteht darunter Vorrichtungen, mittelst welcher an einem Körpertheile ein permanenter Zug und Gegenzug (Extension und Contraextension) ausgeübt werden kann. Zweck derselben ist: 1. die contrahirten Muskeln zu erschlaffen, entweder um die Verschiebung der Fragmente bei Fracturen zu beseitigen, oder durch Muskelzug fixirte Gelenke in eine andere Stellung zu bringen; 2. verkürzte und geschrumpfte Gewebe, wie Bänder, Fascien, Narben u. s. w. zu dehnen; 3. die Druckwirkung kranker Knochen auf einander zu eliminiren; 4. Wundränder und Wundflächen einander zu nähern, um die Heilung von Continuitätstrennungen und Substanzverlusten zu begünstigen.

Bei der Extension oder Distraction wirkt entweder der Zug nur nach einer Richtung an einem fixirten Körpertheile, oder derselbe wird nach zwei entgegengesetzten Richtungen ausgeübt. Dadurch, dass ein Körpertheil extendirt und contraextendirt wird, ist gleichzeitig die active und passive Beweglichkeit desselben mehr oder minder vollständig aufgehoben; desshalb üben die Extensionsverbände auch eine gewisse immobilisirende Wirkung aus. Trotzdem bedarf in vielen Fällen der Extensionsverband einer besonderen Vorrichtung zur Verhütung seitlicher Verschiebungen.

Die einfachste Art und Weise, Zug und Gegenzug zu verwerthen, besteht darin, dass man die Körperschwere verwerthet. Das zu extendirende Glied wird auf einer einfachen oder doppelten schiefen Ebene gelagert, während der Stamm horizontal liegt. Als Beispiel für eine derartige Anwendung der Extension und Contraextension diene die Lagerung der unteren Extremität auf dem sog. Planum inclinatum duplex bei Schenkelhalsbruch. Um die Reibung der Extremität auf ihrer Unterlage zu vermindern, hat man dieselbe auf einer leicht gleitenden Schiene fixirt. v. Dumreicher's sog. Eisenbahnapparat bestand aus einer auf Rädern in Geleisen laufenden Lagerungsschiene. Diese Art der Distraction durch die Körperschwere allein gestattet jedoch eine sehr beschränkte Anwendung; practisch brauchbar wird die Extension erst, wenn sie durch eine beliebig zu regulirende, permanent wirkende Kraft von aussen ausgeübt wird. Je nach dem Mechanismus, der hiebei zur Anwendung kommt, unterscheidet man die Extension mittelst Gewichtszuges und die Extension mittelst elastischen

Zuges. Ob man die eine oder die andere Art verwendet, ist ziemlich gleichgültig; wichtig ist vor Allem, auf welche Weise der Zug an dem Körpertheile seinen Angriffspunkt findet, und diess gerade wird durch die sog. Extensionsverbände vermittelt.

Extension mittelst Gewichtszuges.

Ein permanenter Zug wird nur dann ertragen, wenn seine Angriffspunkte über eine möglichst grosse Fläche des Körpers vertheilt sind. Diess geschieht durch Verbände, welche sich genau der Hautoberfläche anschmiegen, so dass sie mit derselben gewissermaassen in Eins verschmelzen. Der einfachste Verband dieser Art ist der Heftpflasterextensionsverband (Crosby), welcher eine sehr mannigfaltige Verwendung zulässt. Dazu braucht man gut klebendes, die Haut möglichst wenig reizendes Pflaster, das officinelle Emplastr. diachyl. compos., welches am Besten frisch bereitet und unmittelbar vor der Anlegung des Verbandes auf starke Leinwand gestrichen und zu vierfingerbreiten Streifen zerschnitten wird. Noch intensiver klebt das käufliche amerikanische Kautschukpflaster (Kautschuksparadrap), dessen einziger Nachtheil sein hoher Preis ist.

§. 47. Der Heftpflasterextensionsverband wird an den Extremitäten auf folgende Weise angelegt: Nachdem die Haut gewaschen, rasirt und gut abgetrocknet wurde, nimmt man zwei Heftpflasterstreifen, die etwa um ein Drittel länger sind als die Extremität, und legt sie der Länge nach an der rechten und der linken Seite derselben an und zwar so, dass sie nach der Peripherie, wie nach der Wurzel des Gliedes zu dasselbe um 30 cm überragen. Der periphere freie Theil der Heftpflasterstreifen bleibt vorderhand aufgerollt. Hierauf befestigt man von der Peripherie, und zwar an der oberen Extremität oberhalb des Handgelenkes, an der unteren oberhalb der Malleolen beginnend, die beiden Längsstreifen durch wenig steile Spiraltouren von Heftpflaster, wobei jedoch jeder Heftpflasterstreifen nur so lange sein darf, dass er ein einziges Mal die Extremität umkreist, und dass sein Anfang und sein Ende sich gerade berühren; sonst entsteht eine die Circulation behindernde Einschnürung. Am Besten ist es, wenn man die circulären Pflasterstreifen zunächst nur an der unteren und an der oberen Grenze und in der Mitte des Gliedes anlegt und dann erst, von der Peripherie centralwärts fortschreitend, die Zwischenräume zwischen denselben mit neuen Streifen Heftpflasters bedeckt. Jeder folgende Streifen wird in einer Spiraltour so angelegt, dass er den oberen Rand des vorhergehenden dachziegelförmig bedeckt. Auf diese Weise wird das ganze Glied bis zur Wurzel mit Heftpflasterstreifen umgeben; bei kleinen Kindern genügen übrigens 3—4 in Abständen applicirte Circulärstreifen. Die oberen über die Länge der Extremität herausragenden Stücke der Längsstreifen lässt man vorläufig unbedeckt. Nun legt man über das Heftpflaster lege artis eine Calicotbinde von der Peripherie bis zur Wurzel des Gliedes an; ist man daselbst zum Abschlusse gekommen, so werden die zwei oberen freien Enden der Längsstreifen nach abwärts umgebogen, so dass

ihre mit Heftpflaster bestrichene Seite nach aussen sieht und über dieselben noch einige Bindentouren, in centrifugaler Richtung absteigend applicirt. Der Zweck dieser Manipulation ist, ein möglichst inniges Haften der Bindeneinwickelung an dem Heftpflasterverbande zu erreichen. Ueber den ganzen Verband kommt zum Abschlusse eine Organtinbinde. Nun werden die unteren freien Enden der Heftpflasterstreifen so über einander gelegt, dass sie eine Schlinge bilden; um dieselbe ausgespannt zu erhalten, schneidet man aus Cigarrenkistenholz ein viereckiges Brett aus, welches etwa 12 cm für die obere, 18—20 cm für die untere Extremität lang und so breit wie die Längsstreifen des Heftpflasters ist. Dasselbe wird nach Art eines Steigbügels in der Entfernung von 5—6 cm von dem peripheren Ende der Extremität in querer Richtung an die klebende Seite der Heftpflasteransa angepasst, und mittelst zweier schmaler Heftpflasterstreifen mit derselben verbunden. Dann fixirt man die beiden übereinanderliegenden Enden der Längsstreifen durch ein paar Nähte oder mittelst einiger Sicherheitsnadeln, bohrt in der Mitte des Steigbügelbrettes ein Loch und zieht durch dasselbe eine starke Schnur durch, welche man durch einen Knopf am oberen Ende am Durchschlüpfen verhindert. Am unteren Ende der Schnur wird das Gewicht angebracht, welches die Extension ausüben soll. Statt der zwei Längsstreifen kann man auch einen einzigen, doppelt so langen Heftpflasterstreifen verwenden und denselben gleich so anlegen, dass er am peripheren Ende eine Ansa bildet, in welche dann später das Querbrett eingefügt wird.

Bevor man jedoch den Zug in Thätigkeit versetzt, wartet man mindestens 6—8 Stunden, damit das Heftpflaster Zeit hat, an die warme Körperoberfläche fest anzukleben und die Organtinbinde zu trocknen.

§. 48. Das mit einem Extensionsverbande versehene Glied kann ohne Weiteres auf ein mit einem Häckerlingskissen bedecktes, in schiefer Ebene aufsteigendes Brett gelagert werden. Die Schnur leitet man über eine am Fussende des Bettes in gleicher Höhe mit der Extremität angebrachte Metall- oder Holzrolle, lässt das freie Ende an der anderen Seite der Rolle hinabhängen und befestigt an demselben ein Gewicht oder einen mit Schrot oder Sand gefüllten Beutel. Die Contraextension wird durch die Körperschwere ausgeübt.

Da jedoch bei dieser Art der Lagerung eine sehr beträchtliche Reibung des Gliedes auf seiner Unterlage unvermeidlich und andererseits das Glied gegen seitliche Verschiebungen nicht geschützt ist, so benützt man zu den Extensionsverbänden meistens eigene Lagerungsapparate und Schleifvorrichtungen. Der bekannteste Apparat dieser Art ist der Volkmann'sche Schlitten für die untere Extremität, welcher namentlich zur Behandlung von Oberschenkelfracturen und Hüftgelenksentzündungen gebraucht wird. Er besteht aus einer rinnenförmigen Hohlschiene aus Blech für Ober- und Unterschenkel, welche an ihrem unteren Ende eine senkrecht stehende Sohlenplatte trägt und an der hinteren Seite, unmittelbar über der Ferse und dem Tendo Achillis einen runden Ausschnitt besitzt. Die Blechrinne ruht auf einem mit je zwei seitlichen Metallrädern versehenen Gestelle. Als Unterlage dient ein schmaler viereckiger Rahmen aus Holz, etwas länger als die Schiene selbst, mit zwei parallelen

längsgestellten Rinnen versehen, in welchen die Räder der Schiene laufen. Eine in der Mitte zwischen den Rinnen angebrachte dünne eiserne Führungsstange hält die Hohlschiene und das Schleifbrett zusammen und verhindert seitliche Verschiebungen der ersteren, während sie ihr Gleiten in der Axe des Gliedes gestattet. Die zu extendirende untere Extremität wird zunächst in der bekannten Weise mit dem Heftpflasterverbande umgeben; dann wird sie in die mit Compressen, Watte, Holzcharpie, Sägemehlkissen u. dergl. gut ausgepolsterte Volkmann'sche Schiene gelegt, wobei vor allem darauf zu achten ist, dass die Ferse hohl liegt; die unteren Enden der Pflasterlängsstreifen werden nicht zu einer Ansa vereinigt, sondern so um die Sohlenplatte der Hohlschiene gekreuzt, dass der Fuss fest an dieselbe herangezogen wird. Dann wird die ganze Schiene sammt dem Gliede mit einer Calicotbinde und darüber einer Organtinbinde umwickelt. Das Schleifbrett wird im Bette in Form einer schiefen Ebene fixirt und die Hohlschiene darauf gestellt; die Extensionsschnur knüpft man an einen Ring, welcher sich an der plantaren Seite der Sohlenplatte befindet, leitet sie über eine am Fussende des Bettes angebrachte Rolle und hängt am unteren Ende die nöthigen Gewichte (3—5—10 kg) an. Es muss natürlich darauf geachtet werden, dass die Hohlschiene stets den gehörigen Spielraum hat, um auf der Unterlage gleiten zu können, ohne an die Rolle anzustossen. Statt der Räder trägt die Hohlschiene wohl auch vorspringende glatte Holzleisten, welche in falzförmige Vertiefungen des Rahmens passen und in denselben gleiten, oder schlittenkufenartige, nach unten convexe Metallbügel. Die Contraextension wird bei der Behandlung von Coxitis entweder der Körperschwere überlassen und zu diesem Zwecke das Fussende des Bettes durch untergeschobene Holzklötze etwas erhöht, oder sie wird durch einen elastischen Zug vermittelt, der das Becken je nach Bedarf an einer oder an beiden Seiten an der Senkung hindert. Derselbe besteht aus einem meterlangen dicken Kautschukschlauche (einem sog. Gasschlauche), der zu einem Ringe zusammengebunden, mit Watte umwickelt und so gepolstert wird. Derselbe wird nach Art eines Schenkelriemens über die untere Extremität gezogen, so dass der mittlere Theil in der Schenkelbeuge liegt, während die beiden vereinigten Enden des Schlauches an der hinteren Seite des Beckens sich befinden. Von der Kautschukschlinge geht eine Schnur längs der Seitenfläche des Stammes unter dem Kopfkissen durch zum oberen Ende des Bettes, wo sie so befestigt wird, dass der Kautschuk gespannt ist. Je nachdem die kranke Beckenhälfte bei Coxitis gesenkt oder gehoben ist, wird der elastische Zug an der kranken oder an der gesunden Seite angebracht; zuweilen ist es geboten, die Contraextension an beiden Beckenhälften wirken zu lassen.

§. 49. Der Volkmann'sche Schlitten muss selbstverständlich je nach der Körpergrösse des Patienten verschieden lange und breite Schienen haben. Diess ist ein Uebelstand, aber ein viel grösserer besteht darin, dass manche Patienten, besonders alte Leute, den Druck auf die Ferse absolut nicht vertragen, sondern sofort sehr heftige Schmerzen und, wenn man diese nicht beachtet, in der Gegend der Insertion der Achillessehne gangränösen Decubitus bekommen, dessen Ausheilung nicht selten längere Zeit in Anspruch nimmt als die des Lei-

dens, dessentwegen die permanente Extension angelegt worden war. Man kann die Hohlschiene polstern soviel man will, der Rand der Fersenöffnung schneidet immer ein, weil die ganze Last des Fusses auf denselben drückt. Für derartige empfindliche Patienten gibt es nur ein Mittel, den Decubitus zu verhüten, das ist die Anlegung eines Gypsverbandes über den Fuss und den Unterschenkel. Gewöhnlich vertragen derartige Individuen auch den Druck des Heftpflasters nicht direct auf der Haut. Ich pflege desshalb bei alten Leuten und Menschen mit reizbarer Haut den Heftpflasterverband gar nicht auf die Haut anzulegen, sondern ich bekleide zunächst die ganze untere Extremität bis zur Schenkelbeuge mit einem recht genau anliegenden Tricotstrumpfe aus Zwirn oder noch besser aus Seide. Am peripheren Ende wird der Strumpf aufgeschnitten, damit die Zehen frei bleiben. Ueber diese Tricotunterlage wird nun der Heftpflasterverband in gewöhnlicher Weise angelegt. Von den Zehen angefangen wird hierauf das Glied mit einer Calicotbinde eingewickelt, welche zugleich dazu dient, ein mit Sägemehl locker gefülltes, mindestens zwei Finger dickes Verbandkissen an der Fersengegend und über der Achillessehne zu befestigen. Die beiden unteren Enden der Heftpflasterlängsstreifen leitet man zwischen den Bindentouren nach auswärts, so dass sie den Fuss unterhalb des Fussgelenkes nicht mehr berühren. Ueber die Calicotbinde und über die Heftpflastereinwickelung wird ein Gypsverband applicirt, welcher bis zur Wade oder bis zum Knie reicht und erst wenn derselbe erhärtet ist, lagert man ihn in die Volkmann'sche Schiene und fixirt ihn daselbst mit einer Organtinbinde. Man kann übrigens auch den Gypsverband um die ganze Extremität direct über den Strumpf anlegen und nach dem Trockenwerden die Heftpflasterstreifen auf die Gypskapsel appliciren. Ein derartiger mit Sorgfalt angelegter Extensionsverband wird selbst von sehr empfindlichen Menschen vertragen; ich habe ihn zweimal bei Individuen von über 90 Jahren zur Heilung von Oberschenkelfracturen angewendet und in beiden Fällen ein tadelloses Resultat ohne Decubitus erzielt.

Bei Oberschenkelfracturen ganz junger Kinder ist der Volkmann'sche Schlitten ebenfalls nicht recht verwendbar, weil es kaum möglich ist die Hohlschiene vor Durchnässung zu schützen. Man verzichtet daher am Besten auf denselben und legt nur die Heftpflasterextension an, über welche man in der Nähe des Beckens ein Stück Billrothbattist applicirt; die Extension selbst bringt man nicht auf einer schiefen Ebene an, sondern man beugt die untere Extremität im rechten Winkel und extendirt vertikal nach aufwärts, indem man die Schnur über eine Rolle laufen lässt, die unmittelbar oberhalb des Beckens an einem das Bett überragenden Galgen angebracht ist; die Körperschwere genügt vollkommen, um die Contraextension zu bewirken.

§. 50. Man kann den Volkmann'schen Schlitten für die untere oder einen ähnlichen Apparat für die obere Extremität ohne grosse Mühe improvisiren, indem man über die mit dem Heftpflasterextensionsverbande versehene Extremität einen Gypsbindenverband mit einigen Streifen Fournierholz anlegt und dann an die Fläche, mit welcher die Extremität aufliegen wird, zwei parallel zu einander, im rechten Winkel zur Längsaxe der Extremität gestellte, etwa 25 cm lange, cylindrische

Hölzer (z. B. Stücke eines Besenstieles) angypst, dadurch dass man sie einigemale mit Kreis-, Spiral- und Kreuztouren der Gypsbinden umgiebt. Als Schleifbrett benützt man ein längliches Brett, auf welches man parallel zu einander zwei dreikantig-prismatische Leisten, mit einer scharfen Kante nach oben gerichtet, annagelt; auf diese Kanten stellt man den Verband, so dass die cylindrischen Hölzer der Quere nach auf den prismatischen schleifen; die Schwere des Gypsverbandes genügt, um seitliche Verschiebungen zu vermeiden. Statt mittelst Gypsbindenverbandes kann man den Volkmann'schen Schlitten auch durch ein Gypscataplasma in Verbindung mit Fournierholz und runden oder prismatischen Hölzern herstellen, welches sich sogar zum Abnehmen einrichten lässt. Man bereitet aus mehrfachen Lagen von Organtin ein Cataplasma von der Länge der Extremität, imprägnirt es mit Gypsbrei, schiebt es unter die mit dem Extensionsverbande umgebene Extremität, passt es derselben an und fixirt es provisorisch mittelst einer Organtinbinde, wobei man gleichzeitig durch untergelegte Streifen von Fournierholz die Festigkeit der Schiene vermehrt. Dann bringt man sofort zwei cylindrische oder kantige Querhölzer unter der Schiene an und befestigt sie durch ein paar Touren einer Gypsbinde oder durch darüber gelegte schmale Gypscataplasmen. Nun lässt man den ganzen Apparat trocknen, nimmt ihn dann ab, schneidet die überflüssigen Binden weg und glättet die Gypsschiene an den Rändern. Endlich kann man die Gypsschiene mit Eisenlack überstreichen. Für manche complicirte Fracturen ist es nothwendig, die permanente Extension anzulegen und zugleich die Fragmente vollkommen ruhig zu stellen. In solchen Fällen pflege ich zunächst den antiseptischen Verband auf die Fracturstelle zu appliciren, dann umhülle ich die ganze Extremität mit Watte, lege eine Unterbinde und darüber einen einfachen Gypsbindenverband an und applicire, wenn derselbe ganz trocken ist, die Heftpflasterextension auf die Gypskapsel.

Nicht selten muss der Extensionsverband in der Privatpraxis an einem Bette angelegt werden, dessen Fussbrett so hoch ist, dass die Extensionsrolle nicht ohne Weiteres an demselben angeschraubt werden kann. Da man andererseits auch nicht jedes Bett einfach anbohren kann, um die Schnur durchzuziehen, so hilft man sich auf folgende Weise: Zwischen die Matratze und das Fussende des Bettes wird ein aufrecht stehendes, die Höhe des letzteren überragendes Brett eingesteckt; in die dem Patienten zugewendete Fläche desselben schraubt man eine Rolle ein, die in gleicher Höhe mit dem Steigbügel des Extensionsverbandes liegt; über dieser Rolle schraubt man eine zweite in die obere, aufrechte Kante des Brettes ein, so dass beide in der gleichen sagittallen Ebene vertikal über einander stehen. Nun wird die Extensionsschnur von unten durch die erste horizontal stehende Rolle durchgezogen und nach aufwärts über die zweite, vertikal stehende hinübergeleitet, so dass sie über das Fussende des Bettes frei hinabhängt. An ihrem Ende bringt man das Gewicht an. Die Wirkung des Zuges ist ohne weitere Erklärung verständlich. Man kann auch die beiden Rollen direct an einer, dem Extentionsrahmen senkrecht aufgesetzten Holzstange anbringen.

Wenn es sich um die Distraction in zwei verschiedenen Richtungen handelt, so wird ein doppelter Heftpflasterverband angelegt; die Ansa des einen ist gegen die Peripherie, die des andern gegen die Wurzel

des Gliedes gerichtet und an beiden lässt man mittelst Schnur und Rolle Gewichte ziehen.

§. 51. Complicirter sind die Gewichtsextensionsverbände, welche einen Zug an der Wirbelsäule ausüben sollen, namentlich bei Spondylitis. Für die Halswirbelsäule braucht man einen breiten gepolsterten Lederriemen, der unter dem Kinne durch und um das Hinterhaupt herumgeht und mittelst einer Schnalle geschlossen werden kann (die sog. Glisson'sche Schwinge); zu beiden Seiten, hinter den Ohren, befinden sich Ringe, an welche man Schnüre befestigt, die über Rollen am Kopfende des Bettes gehen und die Gewichte tragen. Statt der Glisson'schen Schwinge kann man auch zwei Heftpflasterschlingen um Kinn und Hinterhaupt benützen, die sich über dem Kopfe vereinigen und daselbst durch ein Querholz auseinandergehalten werden. Zur Contraextension dient die Körperschwere, wobei das Kopfende des Bettes höher gestellt werden kann. Um einen seitlichen Zug an der Wirbelsäule anbringen zu können, z. B. bei Scoliose, dient ein breiter, gepolsterter Riemen, welcher in der Seitenlage des Patienten um den Thorax gelegt wird; seine vereinigten Enden gehen in eine Schnur über, welche über eine Rolle oberhalb des Bettes läuft und an ihrem Ende das Gewicht trägt.

Elastische Extension.

§. 52. Zur elastischen Extension dienen zunächst Gummiröhren von verschiedener Dicke oder solide Gummistränge. Erstere werden an beiden Enden um einen durchbohrten, eine Drahtöse oder einen Drahthaken tragenden Holzpfropf festgebunden; die soliden Gummistränge montirt man an den Enden mit einer Messingdrahtöse und umwindet sie mit einem festen Faden. Den Angriffspunkt für die Extension bilden entweder Heftpflasterstreifen oder Schienen, Gypsverbände, Blech- oder Lederkapseln u. s. w.

Ein einfacher elastischer Schnürverband zur Annäherung der Wundränder an einander bei hartnäckigen Geschwüren ist der folgende: In der Entfernung von etwa 6—8 cm von jedem Wundrande, z. B. eines ausgedehnten Fussgeschwüres, legt man einen zwei Hand breiten Streifen von Heftpflaster an, welcher an dem der Wunde zugekehrten Rande mit einer Reihe von Miederhaken benäht ist. Der entgegengesetzte Rand des Pflasters wird durch Einschnitte in Streifen zerlegt, welche sich fächerförmig auf der Haut ausbreiten. Durch schmale circuläre Heftpflasterstreifen werden die beiden breiten Streifen fixirt und mittelst einer Bindeneinwickelung der Haut fest angedrückt. Nach 24 Stunden, wenn der Verband fest klebt, nimmt man ein langes, dünnes, elastisches Drainrohr und führt dasselbe in Zickzacktouren um die Haken von einem Wundrande zum andern, gerade so wie man ein Mieder zusammenschnürt. Anfang und Ende des Drains werden mittelst eines Seidenfadens fixirt.

§. 53. Statt der Gewichtsextension kann man an der oberen Extremität den elastischen Zug an der Heftpflasteransa anbringen

und mit demselben den Patienten umhergehen lassen, z. B. zur Distraction des Handgelenkes. Es wird eine Heftpflasteransa oberhalb des Handgelenkes angefangen, in centraler Richtung bis hinter das Ellbogengelenk angelegt; eine zweite in peripherer Richtung an der Mittelhand und an den Fingern. Von beiden gehen Schnüre in entgegengesetzter Richtung ab. Der Vorderarm und die Hand werden auf einer langen Schiene gelagert, die an ihrem vorderen und an ihrem hinteren, die Extremität jederseits überragenden Ende eine senkrecht in der Axe des Gliedes stehende Rolle trägt. Ueber die vordere Rolle lässt man die vordere Schnur gehen, über die hintere die hintere Schnur, zieht beide an der unteren Fläche der Schiene gegen einander und bindet sie an einen elastischen, aus einem Drainrohre gefertigten Ring fest, wobei man sie so stark anzieht, dass derselbe gedehnt wird. Derselbe elastische Ring übt somit sowohl die Extension als die Contraextension aus. Ganz ähnlich kann man an der unteren Extremität der elastische Zug die Heftpflasteransa gegen eine seitliche Schiene, gegen einen Steigbügelapparat oder gegen einen Lagerungsapparat für Becken und beide Beine, z. B. die Bonnet'sche Drahthose heranziehen, statt dass man Gewichte dazu verwendet. Durch Einnähen von Stücken einer elastischen Binde zwischen zwei Heftpflasterstreifen stellt man elastische Züge her, die zu verschiedenen Zwecken gebraucht werden können.

§. 54. Zum allmäligen Redressement von Gelenken aus der gestreckten in die gebeugte Stellung und umgekehrt, zur Geraderichtung des Genu valgum (Mikulicz) u. s. w. verwendet man articulirte Gypsverbände, an welchen man den elastischen Zug anbringt. Die Extremität wird zunächst mit einem vollständigen Gypsbindenverbande umgeben; entsprechend der Gelenklinie, in welcher das Redressement statthaben soll, gypst man zu beiden Seiten eine mit einem Charniere versehene Eisenschiene ein, welche die Bewegung in der gewünschten Richtung (also Streckung und Beugung oder Adduction und Abduction u. s. w.) gestattet. An der Seite, nach welcher hin das Gelenk zu redressiren ist, bringt man oberhalb und unterhalb des Gelenksniveaus je einen eisernen Haken an, der in einen Holzklotz eingeschraubt ist, und fixirt ihn mittelst Gypsbinden, so dass er einige Centimeter über die Oberfläche des Verbandes hervorragt. Wenn der Gyps erhärtet ist, so schneidet man in der Gelenkgegend, an den Stellen zwischen den Charnieren vorne und rückwärts, oder an der Aussen- und Innenseite je ein quergestelltes elliptisches Fenster aus; dadurch zerfällt der Verband in zwei Theile, welche nur mehr durch die articulirten Eisenschienen zusammenhängen. Die beiden Haken verbindet man schliesslich durch einen elastischen Schlauch, den man so stark anzieht, als es der Patient erträgt. Durch den allmälig gesteigerten elastischen Zug wird das Gelenk nach und nach in seine normale Lage gebracht. Bei paralytischen Extremitäten wird durch den elastischen Zug die fehlende Muskelaction theilweise ersetzt. So lässt sich z. B. mittelst Gypsbinden und eisernen Charnierschienen ein Schuh für den paralytischen Pes valgo-equinus herstellen. Man legt zunächst an den redressirten Fuss einen Gypsbindenverband an, welcher bis oberhalb der Knöchel reicht; in denselben wird eine steigbügelartige Eisenschiene eingegypst, welche eine etwas breitere Fussplatte trägt und sich nach oben in zwei seit-

liche Schienen fortsetzt; dieselben reichen bis unterhalb des Kniegelenkes und sind daselbst durch einen hinteren halbkreisförmigen Bügel verbunden. In der Höhe des Fussgelenkes besitzen beide senkrechten Schienen ein Charnier, welches die Beugung und Streckung gestattet. Am vorderen Ende der Sohle werden am äusseren und inneren Fussrande zwei nach aufwärts gerichtete Drahthaken eingegypst. Der obere Theil der beiden Seitenschienen sammt dem Bügel wird durch eine ringförmige Gypshülse am Unterschenkel fixirt. In der Höhe des Bügels befinden sich an den Seitenschienen hervorragende Knöpfe, zum Einhaken von Drahtringen. Der elastische Zug wird ausgeübt durch starke Kautschukschnüre, welche an beiden Enden in dünne Messingkettchen übergehen. Man hängt sie einerseits in die Haken an der Fusssohle, andererseits in die Knöpfe am oberen Ende der seitlichen Schienen ein. Mit dem Apparate kann der Patient umhergehen; derselbe kann auch auf die früher angegebene Weise zum Abnehmen und zum Schnüren eingerichtet werden.

§. 55. Statt der Gewichtsextension bei Affectionen der Halswirbelsäule lässt sich die elastische Extension anbringen, mit welcher der Patient umhergehen kann. Man braucht dazu ein inamovibles Gypsmieder oder ein abnehmbares Mieder aus Leim- und Fournierholzverband, in welches rückwärts in der Mittellinie ein starker Metallbügel (die sog. Minerva) eingeschaltet wird, der parallel zur Krümmung der Halswirbelsäule sich nach aufwärts, in nach vorne zu concavem Bogen über das Hinterhaupt hinweg in sagittaler Ebene bis oberhalb des Scheitels fortsetzt und etwas hinter der Stirne, etwa 15 cm den Schädel wie ein Helmbügel überragend, endigt. Die Glisson'sche Schwinge, von der bereits früher (pag. 438) die Rede war, wird dem Patienten unterhalb des Kinnes und um das Hinterhaupt angelegt; an die beiden seitlichen Ringe derselben werden elastische Züge angebracht und an das vordere Ende des den Kopf überragenden Bügels (der Minerva) in gehöriger Spannung befestigt.

Will man den Kopf nach einer Seite ziehen, wie beim Caput obstipum, nach der Durchschneidung des verkürzten M. sternocleidomastoideus, so legt man um den Kopf eine fest sitzende Mitra Hippocratis mit Organtinbinden und einem Stirn und Hinterhaupt kreisförmig umgebenden Streifen Fournierholz an, an welcher entsprechend der gesunden Seite etwas nach vorne und etwas nach hinten von der Schläfegegend je ein Drahthaken eingeschaltet ist. Um den oberen Theil des Thorax applicirt man, ebenfalls aus Organtinbinden und Holzstreifen, ein leichtes Mieder, welches bis unter die Schultern reicht und an der vorderen und der hinteren Seite der Achsel, der gesunden Seite entsprechend, je einen Ring trägt, an welchen die zwei elastischen Züge eingehakt werden, die nach aufwärts zum Kopfverbande gehen. Durch verschieden starkes Anspannen des Kautschuks und durch die schräge Richtung des Zuges kann der Kopf nicht nur nach der gesunden Seite geneigt, d. h. der Schulter genähert, sondern auch nach vorne oder rückwärts in der Horizontalebene gedreht werden. Nach dem eben beschriebenen Muster lassen sich die verschiedensten Verbände zusammenstellen.

Die elastische Extension kann auch vermittelt werden durch federnde Spiralen von streichholzdickem Stahldrahte (Heusner). Zu

diesem Zwecke muss die Drahtspirale an dem peripheren und dem centralen Ende einen Stützpunkt haben, welcher entweder durch eine Verbandkapsel aus Organtinbinden und Fournierholz oder durch eine mit Filz gepolsterte Lederhülle gebildet wird. Die Drahtspirale umkreist den zu extendirenden Theil je nach der anzuwendenden Kraft in 20—30 Windungen. Der Stahldraht kann aber auch in flache, zickzackförmige Spiralen gebracht werden und aus denselben lassen sich halbrinnenförmige Schienen formen, welche zur Streckung von winkeligen Contracturen verwendet werden, indem man sie mit Filz gepolstert an die Beugeseite des Gelenkes durch eine Bindeneinwickelung andrückt.

Ebenfalls durch elastischen Zug wirkt die durch Krukenberg angegebene Extensionsbehandlung mittelst eines Pendels, welches von dem Patienten selbst in Bewegung versetzt wird und einen je nach seiner Länge und der Stellung des Laufgewichtes verschieden starken Zug an der Gelenkscontractur ausübt.

Statt des elastischen Zuges oder zur Verstärkung der durch ihn hervorgebrachten Wirkung dient auch der elastische Druck zur allmäligen Stellungsveränderung der Gelenke. Als Typus möge der von Gersuny angegebene Apparat zum Redressement des Genu valgum angeführt werden. Die Extremität wird von den Zehen bis an die Schenkelbeuge in einen mit spärlicher Polsterung versehenen Gypsbindenverband eingeschlossen, welcher besonders um das Kniegelenk sehr resistent sein muss. Sobald derselbe getrocknet ist, schneidet man an der Innenfläche des Kniegelenkes, entsprechend der Gelenklinie, ein ovales, mit der grossen Axe horizontal gerichtetes, breites Fenster aus; an der Aussenseite des Gelenkes wird der Verband einfach längs der Gelenkslinie gespalten. Die beiden seitlichen Einschnitte reichen so weit nach der Medianlinie des Verbandes, dass von der vorderen und der hinteren Wand desselben nur ein schmaler Streifen stehen bleibt, welcher Ober- und Unterschenkel mit einander verbindet. Die Ränder der Einschnitte werden eingefasst, damit der Gyps nicht abbröckelt. Hierauf schneidet man keilförmige Stücke Kork zu und zwängt in den linearen Ausschnitt an der Aussenseite einen oder zwei Keile ein, welche man durch eine Bindentour fixirt. Um die Wirkung des Korkes zu verstärken, kann man denselben befeuchten: der Druck, den die Keile auf die Ränder des Einschnittes ausüben, drängt dieselben auseinander und richtet dadurch den nach aussen offenen Winkel des Kniees allmälig gerade. Alle Tage wird ein dickerer Keil eingetrieben, wenn der vorhergehende locker geworden ist.

Auf dieselbe Weise können winkelige Contracturen des Knie- und des Ellbogengelenkes gestreckt werden.

V. Abschnitt.

Die provisorischen Transport- und Gehverbände.

§. 56. Als provisorische Verbände betrachtet man jene Hülfsmittel, welche eine gebrochene oder luxirte Extremität in der relativ günstigsten Lage immobilisiren, bis die definitive Behandlung eingeleitet werden kann. Es handelt sich dabei hauptsächlich darum, den Verletzten transportfähig zu machen. Da man am Orte, wo die Verletzung geschehen ist, nicht immer über das gewöhnliche Verbandgeräthe verfügt, so muss man zur Herstellung der provisorischen und Transportverbände sich mit dem Materiale behelfen, welches gerade zur Hand ist (Nothverbände).

Die einfachste Immobilisirung der oberen Extremität besteht in ihrer Lagerung am Thorax mit Hülfe des Rock- oder Hemdärmels, der entweder nur durch Sicherheitsnadeln oder einige Nahtstiche so an den Brusttheil des Kleidungsstückes geheftet wird, dass der Arm adducirt und im rechten Winkel gebeugt getragen werden kann, oder der durch Auftrennen in ein viereckiges Stück Zeug verwandelt, unter dem Vorderarme durchgezogen und mit seinem vorderen Ende an der Brust befestigt wird. Man ersetzt dadurch eine Mitella, wenn kein genügend grosses Tuch vorhanden sein sollte, um eine solche herzustellen. Uebrigens kann jedes dreieckige oder viereckige Tuch, ein grösseres Taschentuch, eine Serviette, ein Handtuch u. s. w. als Mitella verwendet werden. Der ganze Vorderarm bis zum Ellbogengelenke wird im rechten Winkel gebeugt in das der Breite nach zusammengelegte dreieckige Tuch gelagert, der vordere Zipfel wird über die kranke, der hintere über die gesunde Schulter gezogen und beide im Nacken zusammengeknüpft; dann zieht man den mittleren Zipfel über das Ellbogengelenk nach aussen, so dass das Handgelenk über den vorderen Rand des Tuches zu liegen kommt, schlägt ihn nach rückwärts um und befestigt ihn mit einer Stecknadel an die hintere Fläche der Mitella. Ein länglich viereckiges Tuch wird der Breite nach zusammengelegt und seine Enden im Nacken gebunden oder mit Sicherheitsnadeln vereinigt.

In früherer Zeit wurden die Tücherverbände von Gerdy und Mayor nicht nur zur provisorischen, sondern auch zur definitiven Behandlung sehr häufig angewendet; namentlich hat Esmarch die dreieckige Compresse als wesentlichstes Hülfsmittel zum Verbande im Felde empfohlen und ihre Application zu allen möglichen Zwecken

durch Abbildungen auf der Compresse selbst versinnlicht. Seit der Einführung der Antisepsis sind die Tücherverbände so ziemlich verschwunden, höchstens finden sie als Nothverbände Anwendung. Die Mitella genügt in sehr vielen Fällen zur provisorischen Immobilisirung der oberen Extremität, eventuell wird das Glied in eine gepolsterte Rinne aus Pappe gelagert, durch eine Bindeneinwickelung fixirt und dann erst in die Mitella gelegt. In besonderen Fällen bedient man sich einer der gleich zu beschreibenden Verbandarten.

§. 57. Die provisorischen und Nothverbände für die untere Extremität sind der Natur der Sache gemäss meistens Schienenverbände. Alle zur Verfügung stehenden länglichen, festen Gegenstände können als Materiale benützt werden: so hat Esmarch für die kriegschirurgische Praxis die Waffen und Ausrüstungsgegenstände des Soldaten selbst, Gewehre, Bajonette, Bajonett- und Säbelscheiden, zusammengerollte Mäntel u. s. w. als Schienen zu benützen gelehrt, indem er diese Gegenstände längs der verletzten Extremität anlegte und sie mittelst Tüchern befestigte. Sie können aber schon desshalb nur für kurze Zeit verwendet werden, weil eine entsprechende Polsterung fehlt. Zweckmässiger für Schienenverbände sind solche Körper, welche man dem Gliede einigermaassen anpassen kann, wie dünne Holzlatten, stärkere Hobelspähne, Schindeln, Blumentopfgitter, frisch abgelöste Baumrinde, Bündel von dünnen Ruthen (z. B. von Weiden) oder von Stroh, Schilf, Binsen, Rollen von Stroh- und Bastmatten, wie sie zum Bedecken der Glashäuser und Mistbeete verwendet werden, über einen Stock zusammengerollte Kleidungsstücke, Pappe u. s. w. Bevor der Verband angelegt wird, wird die fracturirte Extremität durch Zug und Gegenzug gerade gerichtet. Ist die Fractur eine complicirte, so bedeckt man die Wunde am Besten mit einem mit Jodoform imprägnirten Bauschen trockener Gaze oder in Ermangelung derselben mit reinem, frisch gewaschenem und gebügeltem Leinenzeug, nicht, wie diess häufig geschieht, mit Charpie oder alter Leinwand oder schon getragener Leibwäsche und befestigt diesen Verband mit einigen Bindentouren. Binden lassen sich aus Streifen Leinwand, z. B. aus einem Betttuche, zusammennähen. Wenn man keine Watte zur Bedeckung der verletzten Extremität zur Hand hat, so applicirt man zunächst an beide Seitenflächen derselben der Länge nach zusammengelegte Taschen- oder Handtücher, Compressen, alte Leinwand, oder auch Moos, Heu u. dergl., und passt dann die improvisirten Schienen so an, dass womöglich die ganze Extremität von den Seiten her immobilisirt ist. Wenn diess nicht genügt, so legt man auch an der Vorder- und an der Rückseite Schienen an und befestigt sie durch eine Bindeneinwickelung, eventuell auch mittelst umgebundener Tücher. Statt der Längsschienen kann man, wenn man über Hobelspähne oder Fournierholz disponirt, dieselben in Spiraltouren um das Glied anlegen und dadurch eine sehr exacte Immobilisirung erzielen. Ein recht zweckmässiger Verband lässt sich improvisiren mittelst Säcken, die ungefähr die Länge des fracturirten Theiles und die doppelte Breite haben und die mit Kleie, Häckerling, Erde, Sand, oder noch besser mit Sägespähnen locker gefüllt sind. Man bringt ein derartiges Kissen etwas befeuchtet unter die Extremität, drückt eine Rinne in dasselbe, in welche man das Glied lagert und in die man es durch Zusammenlegen der Seitentheile ein-

hüllt. Man erspart dabei die Polsterung und erzielt durch eine feste Bindeneinwickelung bereits eine ganz gute Fixation, die man noch vervollkommnen kann, indem man aussen längs des Kissens einen Streifen Pappe oder Fournierholz mit einwickelt.

§. 58. Wie schon erwähnt, lassen sich mittelst Telegraphendrahtes (Porter) oder gewöhnlichen, starken, geglühten Eisendrahtes, mit Drahtgitter, ferner mit Zinkstreifen ohne grosse Mühe Schienen anfertigen, welche namentlich für die Kriegschirurgie Bedeutung haben, wenn es sich darum handelt, für eine grössere Zahl von Verletzten rasch Verband- und Lagerungsapparate herzustellen. Den Draht biegt man der Länge des Gliedes entsprechend zusammen, so dass zunächst ein längliches Viereck entsteht; dann verbindet man die Ränder desselben durch quer oder schräg verlaufende Drähte oder Blechstreifen, bis das Ganze eine genügende Festigkeit hat. Das Zinkblech schneidet man in schmale Streifen und passt sie dem Gliede an. Für einen vereinzelten Fall kommt man wohl mit einfacheren Mitteln zum Ziele, da man doch nicht immer über die nöthigen Instrumente (Drahtzangen, Scheeren zum Schneiden des Zinkblechs) verfügt. Nach dem bereits früher über die verschiedenen Verbände Gesagten wird es nicht schwer sein, in einem gegebenen Falle das practischeste Verfahren zu wählen.

Die sog. Gehverbände.

§. 59. Unter diesem Namen kann man diejenigen Verbände zusammenfassen, welche den Zweck verfolgen, den fracturirten oder sonst erkrankten Abschnitt der Extremität so zu immobilisiren, dass der Patient das betreffende Glied nicht als todte Last zu tragen, sondern die gesunden Partien desselben functionell verwenden, also beim Umhergehen z. B. mit dem verletzten Beine auftreten kann. De facto gingen ja früher Individuen mit Fracturen der unteren Extremitäten, die lege artis verbunden waren, ebenfalls umher und schon Seutin verfolgte durch seinen „Appareil amidonné amovo-inamovible“ (Kleisterverband mit Schienen aus Pappe) den Zweck, das gebrochene Bein zu fixiren ohne den Verletzten an das Bett zu fesseln. Das Umhergehen gestattete man jedoch in der Regel erst im späteren Verlaufe des Heilungsprocesses und die Patienten stützten sich dabei auf Krücken oder Stöcke, wobei das fracturirte Glied suspendirt getragen wurde. Gegenwärtig ist das Bestreben der Chirurgen darauf gerichtet, die Patienten mit Fracturen der unteren Extremitäten, resp. mit Gelenkerkrankungen an denselben, von der Nothwendigkeit, die permanente Ruhelage im Bette einzuhalten, zu befreien und sie womöglich sofort nach der Verletzung einer ambulatorischen Behandlung zuzuführen. In manchen Fällen wird dabei von einer Immobilisirung des verletzten Extremitätenabschnittes überhaupt Abstand genommen; man behandelt die Affection mittelst Massage und applicirt höchstens eine Bindeneinwickelung. Die eigentlichen Gehverbände haben jedoch den Zweck, den verletzten Theil mit Vermeidung jeden Druckes gerade so in der normalen Stellung festzuhalten, wie es früher durch die Be-

handlung in der Bettruhe geschah, und dabei trotzdem den functionellen Gebrauch der Extremität als Stütze des Körpers zu ermöglichen.

Der erste Apparat, welcher die Behandlung der Coxitis im Umhergehen gestattete, die Taylor'sche Maschine, kann füglich als Vorbild für die Gehverbände dienen: während jedoch früher die Herstellung einer derartigen Stütze einen erfahrenen Mechaniker erforderte, trachten die Chirurgen gegenwärtig, sich von demselben möglichst zu emancipiren und derartige Verbände mittelst der allgemein zugänglichen Materialien durch einfache und wenig kostspielige technische Hülfsmittel selbst anzufertigen. Ich habe schon vor Jahren als Chirurg in einem Wiener Kinderspitale einen Apparat hergestellt, der, eine Nachbildung des Taylor'schen, für die ambulatorische Behandlung der Coxitis bestimmt war. Er bestand aus einem die kranke Extremität, das Becken mit Freilassung des Perineum und die obere Hälfte des gesunden Oberschenkels umfassenden Gypsverbande, in welchen an der Aussenseite ein fester Holzstab eingeschaltet wurde, der an seinem unteren Ende einen rechtwinkelig nach innen abgebogenen eisernen Bügel trug; letzterer überragte steigbügelförmig die Planta pedis und diente als Stütze beim Auftreten. Der ganze Verband war etwas unbehülflich, aber er erfüllte seinen Zweck.

§. 60. Es scheint, dass Hessing der erste war, der methodisch die ambulatorische Behandlung der Fracturen und der Pseudarthrosen der unteren Extremität, auch des Oberschenkels, durch allerdings noch ziemlich kostspielige Verbände anstrebte. Er benützte zur Herstellung derselben Leinenstreifen, Spahnschienen und guten Tischlerleim. Die Extremität wird nur oberhalb der Ferse und über dem Sprunggelenke mit einer höchstens messerrückendicken Schichte von Watte umhüllt, um dem Gelenke später einen gewissen Spielraum innerhalb des Verbandes zu sichern. Hierauf werden Streifen von Leinwand von verschiedener aber stets relativ geringer Breite und nur so lang, dass sie ohne umgeschlagen zu werden, sich faltenlos der Oberfläche des Gliedes anpassen, einzeln um dasselbe herumgelegt und mittelst sorgfältig bereiteten Tischlerleimes überstrichen und mit einander verbunden. Zur Verstärkung des Verbandes werden äusserst dünne und schmale Holzspahnschienen parallel zu der Längsaxe des Gliedes in denselben eingeschaltet. Nach 3—5 Stunden ist der Leim getrocknet und der fracturirte Knochen so fest fixirt, dass der Patient sich auf den Verband stützen und mit Hülfe eines Stockes gehen kann. Zur grösseren Sicherheit wird jedoch über den Verband die sog. Extensionsschiene angelegt, bestehend aus zwei seitlichen Metallstäben, welche am peripheren Ende durch eine steigbügelartige Querplatte und am centralen Ende durch einen nach hinten convexen halbkreisförmigen Sitzring verbunden sind, und welche nach Art des Taylor'schen Apparates das gebrochene Bein als Träger des Körpergewichtes ausschaltet und die Last durch Vermittlung des Sitzknorrens auf das Becken überträgt. Die Erfolge Hessing's, eines Nichtarztes, waren für die Chirurgen von Fach die Veranlassung, die ambulatorische Behandlung der Fracturen weiter auszubilden und zu vereinfachen.

Krause verwendete zu diesem Zwecke bei den Fracturen des Unterschenkels und des unteren Viertels des Oberschenkels einen sehr

exact angelegten Gypsverband, welcher sich genau allen Contouren des Gliedes anschmiegt und nirgends drückt. Als Unterlage benützte er eine doppelte Lage von Mullbinden. Der Unterschenkel wird leicht im Kniegelenke gebeugt, der Fuss in rechtwinkeliger oder sogar etwas spitzwinkeliger Dorsalflexion und in der Mittellage von Pronation und Supination, eher etwas mehr in Supination fixirt.

Harbordt und Heussner construirten Gehverbände für Oberschenkelfracturen, bei welchen nach dem Principe der Taylor'schen Maschine die Extension durch Zug gegen ein Fussbrett, die Contraextension durch Anstemmen eines Polsters gegen den Tuber ischii vermittelt wurde.

Korsch befolgt im Grossen und Ganzen die Methode von Krause, jedoch applicirt er den Gypsverband ganz ohne Unterbinde auf die vorher rasirte und eingefettete Haut; bei Oberschenkelbrüchen wird der Verband von den Zehen bis handbreit unter den Sitzhöcker angelegt; zwei seitliche Eisenstäbe, bis an den Boden reichend, werden in denselben eingeschaltet und nach oben zu stemmt sich ein Sitzring gegen den Tuber ischii. Statt derselben kann man jedoch auch dicken Eisendraht anwenden und den oberen, dem Tuber ischii anliegenden Rand des Verbandes durch eine mit Watte gepolsterte Gypslonguette formiren. Albers benützt zur Herstellung der Gehverbände für Oberschenkelfracturen Gypsbinden und Schusterspähne, zuweilen auch Bandeisen. Die Application derselben soll ohne Narkose geschehen, weil die über die erschlafften Muskeln angelegten Gypskapseln später gewöhnlich drücken; bestehen Muskelkrämpfe oder heftige Schmerzen so macht man vorher eine Morphiuminjection. Im Allgemeinen wird es, besonders bei starker seitlicher Verschiebung der Fragmente des Oberschenkels, indicirt sein, bevor man überhaupt einen Gehverband applicirt, während 6—8 Tagen die Extensionsbehandlung, mit starker Belastung (bis 25 Pfund) anzuwenden. Auch bei complicirten Fracturen der unteren Extremitäten sollen nach etwa 6—7 Tagen derartige Verbände angelegt werden (Korsch), welche besonders in der Kriegschirurgie von grossem Nutzen wären, dadurch, dass sie den Transport der Verletzten erleichtern. Allerdings ist dagegen mit Recht eingewendet worden, dass der wesentliche Punkt des Problems, die Verletzten unmittelbar nach einer Schlacht marschier- oder wenigstens transportfähig zu machen, durch die vorgeschlagene Behandlung vorderhand doch nicht tangirt wird.

P. Bruns modificirte und vereinfachte die Hessing'sche Extensionsschiene, welche bei allen Gehverbänden eine grosse Rolle spielt, in der Weise, dass die zwei seitlichen Schienen durch Mannesmann'sche Stahlröhren mit ausziehbaren Stäben im Innern ersetzt werden, während der Sitzring sich erweitern und verengern lässt.

H. Schmid supprimirte dieselbe vollständig und applicirte bei einfachen Fracturen des unteren Drittels und eventuell auch höher oben am Oberschenkel einen gut passenden Gypsverband, mit welchem die Patienten Anfangs an Krücken und Stöcken, später ohne dieselben umhergehen.

§. 61. Dollinger hat zur ambulanten Behandlung der Fracturen der unteren Extremität Verbände angegeben, welche die Verwendung einer Stützschiene entbehrlich machen und mit welchen, wie ich aus eigener

Erfahrung bestätigen kann, die Patienten in der Regel sofort, nachdem der Gyps erhärtet ist, auftreten und umhergehen können. Der Gehverband für die Oberschenkelfracturen wird folgendermaassen angelegt: Zunächst wird der Fuss und der Unterschenkel mit einer dünnen Schichte Bruns'scher Watte bedeckt und auf die Sohle, wie bei dem sofort zu beschreibenden Verbande für Unterschenkelbrüche, eine 3 bis 4 cm dicke Lage derselben Watte adaptirt. Dann werden die Gypsbinden genau, ohne Falten, über den Fuss und den Unterschenkel applicirt und unterhalb der Planta eine mit Absatz versehene, aus einem Gypscataplasma gebildete Sohle aufgelegt. Erst wenn der den Unterschenkel umfassende Gypsverband erhärtet ist, schreitet man zur Distraction der Fragmente des Oberschenkels. Zu diesem Zwecke wird der Patient mit dem Kopfe und den Schultern auf den Operationstisch gelagert, während der Rumpf, die gesunde untere Extremität und die ihr entsprechende Beckenhälfte auf einer eisernen, 2 m langen, fingerdicken, auf den Operationstisch und einen zweiten kleinen Tisch gestützten Stange ruhen (wie bei dem später zu erwähnenden Dittel'schen Apparate). Um den Sitzknorren der fracturirten Extremität wird ein mit Watte gefütterter, starker, 4 Finger breiter Leinwandstreifen angelegt und mit einem, nach oben zu am Operationstische befestigten Gurte verbunden: derselbe dient zur Contraextension. Die Extension wird mittelst eines Flaschenzuges ausgeführt, der durch einen zweiten starken, um den erhärteten Fusstheil des Verbandes geschlungenen Gurt an der Extremität angebracht wird. Erst nachdem man durch Messung constatirt hat, dass die Verkürzung vollständig beseitigt und die Bruchenden des Oberschenkels exact reponirt sind, wird der obere Theil der fracturirten Extremität mit einer dünnen, Becken und Rumpf mit einer etwas dickeren Schicht Bruns'scher Watte bedeckt; dann beginnt man mit dem Anlegen der Gypsbinden an dem bereits erhärteten Theile des Unterschenkelverbandes und schreitet von da aus über das Knie und den Schenkel bis über das Becken fort. Bei Fracturen im unteren Drittel reicht der Verband bis zum Nabel, bei Fracturen des oberen Theiles des Schenkels bis zum Niveau der Brustwarzen, nach aussen und hinten etwas über den inneren Rand des Sitzknorrens. Ueber demselben wird ein 8—10 cm breites, 15 cm langes, frisch bereitetes Gypscataplasma angelegt; ein Assistent sorgt dafür, dass sich der Verband um den Tuber ischii und an der äusseren Fläche des Trochanters genau anschmiege, indem er seine Hände bis zur Erhärtung des Gypses auf die betreffenden Stellen andrückt. Zur Verstärkung der Kapsel wird auch an der vorderen und an der hinteren Fläche derselben eine 5 cm breite, 1—1½ cm dicke, vom Becken bis unterhalb des Kniegelenkes reichende Gypsschiene eingefügt. Sowie der Gyps erhärtet ist, wird der Kranke sammt der Stange auf den Tisch gelegt, letztere entfernt und ein Schuh mit dicker Sohle über den gesunden Fuss gezogen, worauf bereits Gehversuche unternommen werden können.

Bei Fracturen des Unterschenkels verfährt Dollinger folgendermaassen: Nach genauer Reduction der Fragmente eventuell in der Narkose wird der Unterschenkel in Extension und Contraextension, das Fussgelenk im rechten Winkel festgehalten. Dann umgiebt man das Bein von den Zehen bis etwas oberhalb des Kniegelenkes mit einer dünnen Schichte Bruns'scher Watte und applicirt unter die Sohle eine 3 bis

4 cm dicke Lage desselben Materiales. Darüber legt man sofort die Gypsbinden an, welche bis knapp an das obere Ende der Tibia reichen: über den Knöcheln und unter dem oberen Ende der Tibia werden die Gypsbinden fest angezogen. Indessen hat ein Assistent ein aus 12 bis 15 Gypsbindenschichten bestehendes, jedoch nicht zu viel Gyps enthaltendes Cataplasma angefertigt, welches im nassen Zustande an den Sohlentheil des Verbandes angedrückt und mittelst circulärer Gypsbindentouren fixirt wird. Nachdem der ganze Verband fertig, aber noch feucht und weich ist, werden die einzelnen Touren mit der Hand fest an einander gestrichen, der austretende, überflüssige Gypsbrei entfernt und nun umfasst man mit der einen Hand unmittelbar unter der oberen Verdickung der Tibia, mit der anderen oberhalb der Knöchel den Verband, drückt ihn circulär zusammen und hält ihn fest bis er vollkommen erstarrt ist. Dabei soll die Gypskapsel hinter dem oberen Ende der Tibia und hinter den Unterschenkelknochen oberhalb der Knöchel etwas eingedrückt werden, damit sie später nicht nach vorne gleite. Hiedurch wird der hintere Theil des Verbandes etwas weiter und es entsteht ein kleiner Raum für die freie Circulation im Unterschenkel. Die unter der Gypssohle angelegte mehrfache Watteschichte hält den Sohlentheil des Verbandes während des Anlegens von der Planta pedis ab und verhindert später beim Gehen, dass der Vordertheil des Fusses nach vorne sinkt, indem sie gleichzeitig den Druck gegen die Sohlenfläche des Verbandes von dem Fusse abhält. Der fracturirte Unterschenkel ist gewissermaassen in Extension und Contraextension suspendirt, indem der Verband sich nach oben gegen die Condylen der Tibia, nach unten gegen die Knöchel stützt. Die Körperlast ruht auf dem das obere Ende der Tibia knapp umfassenden Theile des Verbandes und dieser überträgt die Belastung vermöge der starren Seitentheile der Gypskapsel auf die Gypssohle.

Der Verband lässt sich auch zum Abnehmen einrichten. Zu diesem Zwecke wird an seiner hinteren Seite behufs Verstärkung eine Gypsschiene eingeschaltet, dann schneidet man den Verband auf beiden Seiten etwas hinter den Eindrücken der Länge nach auf und verbindet seine Hälften, ohne sie vorderhand abzunehmen, durch 4 starke Riemen. In dieser Gestalt kann der Verband je nach Bedarf entfernt und wieder angelegt werden.

Will man nach demselben Principe einen leicht abnehmbaren Schienenstiefel aus Leder anfertigen lassen, so macht man zunächst durch Ausgiessen der abgenommenen Gypskapsel mit Gypsbrei ein positives Modell des Fusses und des Unterschenkels und über dasselbe lässt man den Stiefel aus hartem, in kaltem Wasser erweichten Leder formen. Derselbe besteht aus zwei seitlich über einander greifenden Hälften, welche durch Sohle und Absatz mit einander verbunden sind und mittelst Schnüren zusammengehalten werden. An der Aussen- und an der Innenseite der Kapsel sind zwei Stahlschienen eingelassen; ein querer Bügel innerhalb des Absatzes stellt ihren Zusammenhang her. Die Verbindung zwischen Schiene und Bügel wird durch ein Charnier vermittelt, so dass man jede Hälfte des Stiefels nach aussen abbiegen und so die ganze Lederkapsel nach beiden Seiten aus einander klappen kann.

Auch mit Hülfe von Schienen lassen sich Gehverbände, selbst

für Oberschenkelfracturen herstellen (Liermann); meiner Ansicht nach bedeutet die Wiedereinführung der Schienen- statt der erstarrenden Verbände keinen Fortschritt in der Technik, eher das Gegentheil.

§. 62. Die Vortheile der ambulatorischen Behandlung der Fracturen an den unteren Extremitäten sind, abgesehen von der Annehmlichkeit für den Patienten, nicht an das Bett gefesselt zu sein und in vielen Fällen seinem Berufe obliegen zu können, die kürzere Heilungsdauer, die Vermeidung von Decubitus, das Ausbleiben der Muskelatrophie und der Gelenkssteifigkeit, welche bei der früheren Therapie sich so häufig in Folge der langen Inactivität auch der gesunden Abschnitte der Extremität entwickelten. Ausserdem wird das Allgemeinbefinden des Verletzten durch die Möglichkeit umhergehen zu können, in günstigster Weise beeinflusst, Appetit, Verdauung und Schlaf bleiben ungestört, namentlich bei alten Leuten wird die Gefahr der Lungenhypostase in Folge langen Liegens vermieden und bei Potatoren scheint, nach den Erfahrungen Bardeleben's die Anlegung von Gehverbänden mit fast absoluter Sicherheit den Ausbruch des Delirium tremens, welcher nach Fracturen der unteren Extremität so häufig erfolgt, zu verhüten. Wenigstens wurde kein einziger der auf der Bardeleben'schen Klinik behandelten Verletzten, wenn er täglich umhergehen konnte, von demselben befallen. Damit ein Gehverband bei einer Fractur der unteren Extremität applicirt werden könne, müssen jedoch gewisse Bedingungen vorhanden sein, vor allem darf die Schwellung nicht zu stark sein, da sonst ein genaues Anliegen des Verbandes nach kürzester Zeit illusorisch wird. Also nur bei subcutanen Fracturen des Unterschenkels ohne Anschwellung kann der Gehverband sofort nach der Verletzung in Anwendung kommen. Bei subcutanen Fracturen mit starker Anschwellung muss vorerst das Verschwinden derselben abgewartet werden. Zu diesem Zwecke applicirt man feuchte Wärme und eine comprimirende Binde, fixirt die Fragmente vorläufig durch einen einfachen Schienenverband und wendet vorsichtige Massage an. Bei Oberschenkelbrüchen wird, wie schon erwähnt, ein Heftpflasterextensionsverband angelegt. Nach 8 Tagen, wenn die Anschwellung zurückgegangen ist, erfolgt dann die Anlegung des Gehverbandes, der in der Regel alle 8 Tage erneuert wird. Bestehen Excoriationen, Blasen oder starke Quetschungen der Haut, so beginnt man damit die Haut zu desinficiren, bestäubt dann ihre Oberfläche mit etwas Jodoform und legt den Gehverband an. Bei complicirten Fracturen des Unterschenkels mit geringer Verletzung der Weichtheile kann derselbe bereits nach 2 Tagen applicirt werden; bei schwereren Fällen wartet man ab, bis die Granulationsbildung beginnt, also etwa 7—8 Tage; jedenfalls wird von allem Anfange an die Wunde antiseptisch behandelt und mit Jodoformgaze bedeckt, resp. tamponirt. Dass man bei complicirten Fracturen ganz gut geschlossene Gypsverbände anlegen kann und dass das Wundsecret vom Gypse aufgesogen wird, ist eine bekannte Sache; ich verfahre seit 12 Jahren auf diese Weise. Bei stärkerer Absonderung muss der Verband erneuert werden.

Ueber die Ausführung des Verbandes ist dem früher Gesagten nur wenig hinzuzufügen. Die Application des Verbandes direct auf die eingefettete Haut scheint mir nicht empfehlenswerth; ich pflege die

Extremität mit einer Unterbinde aus sog. Crepon zu bedecken, die sehr elastisch ist und sich faltenlos anlegen lässt. Als Verbandmaterial ist Gyps jedenfalls genügend, aber wenn man einen leichten Apparat appliciren will, wähle man den Leimverband mittelst feuchter, in heissem Wasser getränkter Organtinbindenstreifen. Dieselben lassen sich leicht mit Leim imprägniren und verschmelzen zu einer ausserordentlich gleichmässigen, festen Masse. Als Holzspahnschienen verwende ich schmale Streifen von Fournierholz, die ebenfalls in heissem Wasser erweicht werden, und lege dieselben nicht nur parallel zu der Axe des Gliedes, sondern auch in Spiraltouren um dasselbe an. Als Stützsohle kann ein Gypscataplasma, nach dem Principe Dollinger's angefertigt und dem Verbande coaptirt, dienen oder man wählt eine einfache eiserne (resp. aus starkem Drahte improvisirte) Steigbügelschiene, deren laterale Branchen nach Bedarf zusammengebogen und den Seitenflächen des Verbandes angedrückt werden können. Damit dieselbe sich in dem Verbande nicht verschiebt, sind an ihren Aussenflächen einige hervorspringende Knöpfe angebracht, über welche man die Binden so hinüberzieht, dass sie angespiesst werden. Es ist wichtig, dass man den Verband vollkommen austrocknen lässt, bevor der Patient sich auf denselben stützt. Stets aber muss der Gehverband so beschaffen sein, dass die Fragmente von jeder Lageveränderung des Gliedes, besonders aber von der aufrechten Körperhaltung absolut unbeeinflusst bleiben und genau in der Stellung verharren, in welcher sie durch die Reduction, durch Extension und Contraextension gebracht worden sind.

Anhang: Hülfsapparate zum Anlegen der Verbände.

§. 63. In vielen Fällen genügt zum Anlegen eines Verbandes an der unteren Extremität ein fester Tisch und ein Kissen, auf welchem der Patient so gelagert wird, dass die verletzte Extremität frei zugänglich ist, wenn man über die entsprechende Zahl von Assistenten verfügt, von denen der eine den Fuss mit beiden Händen erfasst und extendirt, während der zweite den Schenkel oder das Becken hält und zugleich die Contraextension ausübt. Soll jedoch das Becken in einen festen Verband einbezogen werden, so braucht man einen Lagerungsapparat, auf welchem der Patient ausgestreckt liegen kann, während das Becken von allen Seiten zugänglich ist. Improvisiren lässt sich derselbe, indem man auf einem festen, entsprechend langen Tische einige Kissen übereinanderlegt, auf welchen der Oberkörper ruht; in der Nähe des unteren Randes stellt man auf den Tisch einen schmalen Schemel oder einen ähnlichen Gegenstand, z. B. eine cylindrische Blechbüchse, einen umgekehrten Nachttopf u. s. w., durch welchen das Becken in der Medianlinie, in der Kreuzbeingegend, unterstützt wird. Volkmann hat zu diesem Zwecke eine gepolsterte Beckenstütze angegeben: ein schmales, etwa 20 cm hohes, keilförmiges Bänkchen, welches man in beliebiger Höhe auf dem Operationstische anbringen kann. Mit zwei derartigen Bänkchen kann man übrigens den Körper in jeder gewünschten Lage so unterstützen, dass ein Verband um den Leib angelegt werden kann. Zum Anlegen von Gypshosen eignet sich am Besten ein Lagerungsapparat, bestehend aus einem Brette und einer längs der Tischebene

von oben nach unten verschiebbaren gepolsterten Unterlage, deren Höhe etwa 25 cm beträgt, auf welcher der Thorax ruht; am unteren Ende des Brettes ist in der Medianlinie eine senkrechte Eisenstange angebracht, welche einen im rechten Winkel gebogenen, mittelst einer Schraube fixirbaren eisernen Arm trägt. Derselbe ist gegen den Stamm zu gerichtet und an seinem oberen Ende mit einer schmalen, dreieckigen, gepolsterten Platte versehen, der eigentlichen Beckenstütze. Der Patient wird auf den Apparat gebracht, so dass der Oberkörper bis zum unteren Rande der Rippen auf der Unterlage aufliegt und die Symphyse die senkrechte Stange der Beckenstütze berührt. Je nach der Körpergrösse des Patienten wird die gepolsterte Unterlage der Beckenstütze mehr oder weniger genähert. Hierauf stellt man den rechtwinkelig abgebogenen Arm so, dass die Platte an seinem oberen Ende dem Kreuzbeine anliegt und das Becken in derselben horizontalen Ebene wie der Oberkörper unterstützt ist. Ein Assistent hält die beiden unteren Extremitäten in gestreckter und etwas abducirter Stellung fest und übt zugleich die Extension an denselben aus. Bevor man zur Anlegung des Verbandes schreitet, überzeugt man sich, dass das Becken in der Horizontalebene ruht und dass beide Spinae anter. sup. in gleichem Niveau stehen. Dann wird der Gypsverband angelegt.

§. 64. v. Hacker hat einen practischen Apparat angegeben, welcher es gestattet, Gypshosen ohne Beihülfe eines Assistenten anzulegen. Derselbe ist besonders für Kinder berechnet, bei welchen z. B. wegen Coxitis, während der Application des Verbandes eine gleichmässige Extension ausgeübt werden soll. Er besteht aus einer Beckenstütze, wie sie soeben beschrieben wurde, die am Rande eines Tisches angeschraubt werden kann und deren Kreuzbeinplatte so hoch oberhalb des Tischniveaus steht, dass die Hände mit den Gypsbinden bequem unterhalb passiren können. Von der Basis der Beckenstütze, also vom Niveau des Tisches aus, ragt eine lange eiserne Röhre schräg nach vorne und oben, so dass ihr vorderes Ende in der Höhe der Kreuzbeinplatte und in derselben Verticalebene mit letzterer zu stehen kommt. In der Röhre gleitet, durch eine Schraube feststellbar, eine T-förmige Eisenstange, deren vorderer, querer, horizontal verlaufender Schenkel die Extension vermittelt. Zu beiden Seiten der Mittellinie sind cylindrische Hülsen auf der Querstange angebracht, die sich in der Horizontalebene verschieben und mit einer Schraube feststellen lassen. Jede dieser Hülsen trägt eine verschiebbare Stange mit einem gegen den Tisch zu gerichteten Fussbrette. Die Fussbretter sind mit Riemen versehen, mittelst welcher sie an die Fusssohlen, wie Sandalen, befestigt werden. Der Patient wird in horizontaler Rückenlage auf den Apparat gebracht, Kopf und Thorax liegen auf einem viereckigen, gepolsterten Schemel auf, die Symphyse stützt sich gegen den senkrechten Stab der Beckenstütze. Die beiden Beine werden in gestreckter und etwas abducirter Stellung gehalten; dann nähert man ihnen die Fussbretter, bis die Sohle beiderseits sich an dieselben anlegt und das Fussgelenk im rechten Winkel steht. Nun werden mittelst der Riemen die Füsse an den Fussbrettern festgeschnallt und durch Verschieben der in der verlängerten Axe der Beine verlaufenden Stangen der Fussbretter die gewünschte Extension an beiden Extremitäten isolirt vorgenommen, worauf

die Fussbrettstangen mittelst der Stellschrauben fixirt werden. Will man eine stärkere Extension erzeugen, so zieht man die T-Stange weiter aus ihrer Hülse hervor und schraubt sie ebenfalls fest. Das Becken und die beiden unteren Extremitäten sind jetzt in der Extension immobilisirt und überall zugänglich: der Gypsapparat kann von den Malleolen angefangen bis oberhalb des Beckens angelegt werden und trocknen, ohne dass die Lage des Patienten geändert zu werden braucht.

§. 65. Eine ausserordentlich einfache und dabei höchst zweckmässige Stützvorrichtung für Becken und untere Extremitäten rührt von v. Dittel her. Zwei solide 2 m lange Eisenstangen werden nahe an einem Ende durch einen festen Bindenstreifen von 30 cm Länge oder einige Bindentouren quer mit einander verbunden und mit diesem verbundenen Ende parallel zu einander auf den Rand eines Tisches gelegt, während die freien Enden beider Stangen von einem Gehülfen mit beiden Händen wie die Stangen einer Tragbahre gehalten werden. Nun wird der Patient so gelagert, dass der Kopf und der Thorax auf dem Tische ruhen, während der Unterleib und das Becken auf die in der Verlängerung der Körperaxe gehaltenen beiden Eisenstangen und den sie verbindenden Bindenstreifen zu liegen kommen. Um auch die Beine zu unterstützen, werden die Stangen aus einander gespreizt, so dass jede Stange ein in mässiger Abduction extendirtes Bein trägt: das betreffende Bein liegt mit der Hinterfläche des Schenkels, mit der Kniekehle und der Wade auf der Stange auf, während der Fuss über dieselbe nach aussen ragt. Die beiden Stangen können von einem einzigen Assistenten entweder mit flectirten Armen gehalten oder auf den Schultern getragen werden, wenn der Tisch hoch genug ist. Man legt nun den Verband um das Becken und die unteren Extremitäten an, ohne sich um die Eisenstangen zu kümmern, welche in den Verband eingeschlossen werden. Wenn der Verband erhärtet ist, so zieht man jede Eisenstange einzeln nach der Peripherie zu aus demselben und aus dem Bindenstreifen hervor.

§. 66. Beim Anlegen von erhärtenden Verbänden an der unteren Extremität bedient man sich, um Knochen oder Gelenke in der gewünschten Stellung zu fixiren, namentlich um Zug oder Gegenzug in lateraler Richtung auszuüben, der Bindenzügel: es sind diess Calicotbinden, welche entweder in Form einer Schlinge die Extremität umgreifen und von einem Assistenten gespannt gehalten werden, oder die man an einem Ende in einer Kreistour um die Extremität windet, während man an dem anderen Ende einen Zug ausübt, welcher dieselbe um ihre Längsaxe dreht. Bei Beugungscontracturen des Kniegelenks wird der Zug mittelst einer Schlinge direct nach abwärts ausgeübt; der Arzt kann diess selbst ohne Beihülfe eines Assistenten ausführen, indem er die Schlinge, welche die Vorderseite des Kniegelenks umfasst, so lang macht, dass sie bis auf den Boden herabhängt: er setzt einen Fuss in die Schlinge, wie in einen Steigbügel, und hält sie dadurch am Boden fest, während der Assistent, welcher den Fuss gefasst hat, denselben nach aufwärts drückt, indem er ihn gleichzeitig extendirt. Die Bindenzügel müssen selbstverständlich über die Unterlage des Verbandes angelegt werden, so dass sie nicht ein-

schneiden und dadurch eine Circulationsstörung hervorrufen: desshalb ist es angezeigt, sie an einer Stelle der Peripherie bei der Ausführung des Verbandes frei zu lassen und sie, sowie derselbe erhärtet ist, durchzuschneiden und dann die betreffende Stelle mit der Organtinbinde zu bedecken.

§. 67. Um Difformitäten am Fusse durch den Gypsverband zu redressiren, empfiehlt es sich zuweilen, nachdem die Watte und die Unterbinde applicirt sind, den Verband in zwei Theilen anzulegen: der obere Theil reicht von den Malleolen bis zum Knie, der untere von den Zehen bis etwa in die Gegend der Chopart'schen Gelenklinie. An die Sohlenfläche des unteren Verbandabschnittes gypst man ein starkes, etwa 20 cm langes, cylindrisches Stück Holz (ein Stück eines Besenstieles) in querer Richtung an und wartet das Hartwerden des Verbandes ab. Dann redressirt man mittelst des Querholzes, welches die Anwendung bedeutender Kraft gestattet, den Fuss — namentlich lässt sich die Torsion des Pes varus dadurch sehr gut überwinden — und während ein Assistent das Glied in der redressirten Stellung festhält, legt man eine Gypsbinde an, welche den unteren Theil des Verbandes mit dem oberen verbindet und sie beide an einander fixirt.

Beim Anlegen von immobilisirenden Verbänden an der oberen Extremität ist es oft schwierig, die Extension in peripherer Richtung am Daumen und den Fingern gehörig zu unterhalten, weil die Hand des Assistenten abgleitet und bald ermüdet. Man kann an dem Daumen mit einer gepolsterten Fasszange extendiren lassen; auch giebt es einen eigenen Apparat zur Extension der Finger: fünf Cylinder aus Rohrgeflecht, welche nach dem Principe des sog. Mädchenfängers angefertigt und an ihrem vorderen Ende mittelst fester Schnüre mit einem Handgriffe verbunden sind. Sie werden über die einzelnen Finger gestülpt, verengern sich durch Anziehen in der Verlängerung ihrer Axe und haften dadurch den Fingern fest an. Ein ähnlicher Apparat lässt sich mit dicken, vorne um einen Holzpfropf mit einem Faden fest umschnürten Gummischläuchen herstellen, in die hinein man die Finger stecken lässt: durch Zug an dem Schlauche legt sich derselbe ebenfalls an die Haut an.

§. 68. Um Mieder bei Affectionen der Wirbelsäule anlegen zu können, dient der Sayre'sche Suspensionsapparat. Derselbe besteht im Wesentlichen aus einem starken Stahlbügel, welcher in der Mitte durch einen Haken an einem Flaschenzuge aufgehängt ist und an dem zwei gepolsterte Armschlingen und eine Glisson'sche Schwinge an Lederriemen mit Schnallen angebracht sind. Der Flaschenzug hängt an einem aus drei Stangen gebildeten pyramidenförmigen Gestelle. Der Patient wird unter den Bügel gestellt; man legt ihm die Glisson'sche Schwinge um Hinterhaupt und Kinn, zieht die Armschlingen durch beide Achselhöhlen durch und lässt die Arme längs des Körpers herabhängen. In dieser Stellung wird der Patient mittelst des Flaschenzuges langsam in die Höhe gezogen, bis seine Füsse den Boden nicht mehr berühren und er frei schwebt, nur am Kopfe und an den Schultern suspendirt. Häufig ist es nothwendig gleichzeitig einen seitlichen Zug an der Wirbelsäule auszuüben, was durch breite Bindenzügel geschieht,

die man zu zweien in entgegengesetzter Richtung um Thorax und Becken anlegt und durch Assistenten halten lässt oder an den Stangen befestigt. Sowie die Wirbelsäule gehörig redressirt ist, wird das Mieder auf die früher (pag. 430) beschriebene Weise angelegt. Die Suspension wird, wenn sie längere Zeit dauert, sehr ermüdend und schmerzhaft; schwache Individuen können sogar ohnmächtig werden. Namentlich die Haltung der Arme längs des Körpers ist peinlich; man kann dem Patienten die Sache erleichtern, indem man ihn mit beiden Händen die Enden des Stahlbügels ergreifen und mit rechtwinkelig gebeugten Vorderarmen hängen lässt.

Wenn die tuberculöse Erkrankung der Wirbelsäule keine Suspension gestattet, so legt man den Verband in der Rückenlage des Patienten an, indem man ihn auf eine breite Schlinge lagert, die bei Kyphose an dem proëminentesten Theile des Buckels angelegt wird, dieselbe ist an einer Schnur befestigt, welche über eine oberhalb des Tisches angebrachte Rolle läuft und mittelst welcher man die Wirbelsäule von ihrer Unterlage abhebt.

Sachregister.

A.

Abductionsstellung des Schenkels 188.
Abreiben der Tapeten mit Brot 386.
Absengen der Instrumente 390.
Absetzung des Knochens 66.
Achselhöhle, Ausräumung der 333.
Achternaht, Gussenbauer's 279. 280.
Achtertour 412.
Aderlass 53.
Aequatorialebene 202.
Aether sulfur. 391.
Alkohol, absoluter 387. 388. 390.
Amputatio talo-calcanea nach Blasius 97.
— cruris osteoplastica nach Pirogoff 101.
— subperiostalis nach Bruns 112.
— cruris osteoplastica nach Bier 112.
Amputation der Phalangen 72.
— eines Metacarpus 73.
— zweier nebeneinander stehender Metacarpi 74.
— der vier Mittelhandknochen mit Erhaltung des Daumens 74.
— des Vorderarmes 77.
— des Oberarmes 81.
— eines Metatarsus 93.
— osteoplastische, des Unterschenkels nach Pirogoff 101.
— quere, des Fusses 106.
— des Unterschenkels 109.
— — — subperiostale nach Bruns 112.
— — — osteoplastische nach Bier 112.
— supracondyläre, osteoplastische, des Oberschenkels, nach Gritti 116.
— intercondyläre, osteoplastische, des Oberschenkels, nach Sabanejeff 117.
— des Oberschenkels 119.
— — — intracondyläre 119.
— — — supracondyläre 119.
— der Zunge 269. 271.
— des Penis 329.
— in der Contiguität 55.
— — — Continuität 55.
— primäre, secundäre, intermediäre 56.
— Schnittführung 57.
— Typen der 57.
— an der oberen Extremität 70.
Amputation an der unteren Extremität 86.
Amputationen der Gliedmassen 55.
— Indicationen 55.
— Methoden 57.
— Instrumente 60.
— Lagerung des Patienten 61.
— Stellung des Operateurs und der Assistenten 61.
— Vorbereitungen 61.
— Ausführung 62.
— an den Extremitätenabschnitten mit zwei Knochen 64.
Amylumglycerolat 369.
Anastomosenknopf, Murphy's 285. 310.
Anatomie des Ellbogengelenkes 79.
— — Schultergelenkes 81.
— — Fusses 86.
— — Mittelfusses 91.
— der Fusswurzel 97.
— des Tibiotarsalgelenkes 99.
— — Kniegelenkes 114.
— — Hüftgelenkes 120.
Angelschnitt, Kocher's 130. 137. 139.
Ankerschnitt, v. Langenbeck's 173.
Ankylose 127. 138. 139. 177. 180. 184.
— Resection bei 127. 139. 181. 182.
Anlegen des aseptischen Verbandes 398.
— — antiseptischen Verbandes 401.
— der antiseptischen Tamponade 403.
— — permanenten Irrigation 404.
— — Binden 412.
— — inamoviblen Verbände 421.
Annageln des Fersenhöckers bei der Pirogoff'schen Operation 103.
— der Patella bei der Gritti'schen Operation 117.
— des knöchernen Tibialappens bei der Sabanejeff'schen Operation 118.
— der Knochen bei Resectionen 131.
Anus praeternaturalis 286.
Apparat zur Sterilisation 386. 389. 390. 392.
— Sayre's Suspensions- 430. 454.
— v. Dumreicher's Eisenbahn- 433.
— v. Volkmann's Extensions- 435.
— Taylor's 445.
— Hessing's 445.
— v. Volkmann's Beckenstütz- 448.

Apparat. v. Hacker's 452.
— Dittel's 453.
— zur Extension an den Fingern 454.
Arthrectomie des Ellbogengelenkes 139.
— synoviale 140.
— des Schultergelenkes 147.
— — Fussgelenkes 166. 167.
— — Kniegelenkes 179.
— — Hüftgelenkes 189.
Arthrodese 127.
— des Chopart'schen Gelenkes 155.
— — Fussgelenkes 171.
— — Kniegelenkes 176.
— — Hüftgelenkes 193.
Arthrotomie vide Arthrectomie.
Asphaltlack 422. 426.
Augenbinde 414.
Auskochen der Instrumente 389. 390.
Autoplastik 334.

B.

Bad 387.
— permanentes 407.
— Hebra'sches 407.
Bajonettschnitt, Ollier's 137. 139. 140.
Baumwolle, entfettete 393.
— nicht entfettete 393.
— Dochte aus 394. 401.
Bauschen, Gaze- 392. 398.
Beckenhochlagerung 322.
Behandlung, ambulatorische, der Fracturen 444. 447.
Bekleidung des Chirurgen 389.
Bereitung der Nahtfäden 391.
— — Ligaturfäden 391.
— — Verbandstoffe 391. 394.
— — antiseptischen Lösungen 394.
Bergamottöl 397.
Berieselung der Wunde 398.
Beschneidung 328.
Betteinsatz 409.
Billrothbattist 388. 394. 401.
Binden 400. 411.
— Esmarch'sche 403.
— Gyps- 423.
— Kleister- 428.
— Organtin- 428.
— Wasserglas- 429.
— Leim- 430.
— -zügel 453.
— touren 412.
— Anlegen der 411.
— Abnehmen der 412.
— vielköpfige, Scultet'sche 413.
— Halfter- 413.
— Augen- 414.
Binoculus 414.
Blase vide Harnblase.
Blasenschnitt 320.
— Indicationen 321.
— Ausführung 322.
— Naht nach 324.
Blasenspalte 379.
Blepharoplastik 369.
Blosslegung der Gefässe zur Ligatur 15.
Blutleere, Esmarch'sche 15. 62. 84. 121.
Blutschorf, Heilung unter dem feuchten 131. 172. 333. 385. 400.
Blutstillung vide Hämostase.
Bohrer, Drill-, Stich- 128.
Borsäure 388. 396.
Boutonnière 317. 318.
Brennspiritus 390.
Bronchotomie 254.
Bronchotom 257.
Brüche vide Hernien.
Brückenlappen 335. 337. 370. 375. 376.
Bürzel 342. 350.

C.

Calicot 400.
— -binden 400. 408. 411. 413.
Canüle, Tracheal- 250. 257.
— — elastische, König's 262.
— Tampon- 265.
Capistrum 413.
Carbolmull 394.
Carbolsäure 394. 395.
— -glycerin 395.
— -lösungen 395.
Castration 330.
Catgut 4. 10. 11.
— Bereitung und Sterilisation 391.
— Chromsäure- 391.
— Juniperus- 391.
— Sublimat- 391.
— käufliches Roh- 391.
Catheterismus posterior 319. 322. 323.
Celluloid 199. 394.
Cellulose, plastische 420.
Cement 429.
Centralfurche 201.
Cheiloplastik 338.
— an der Unterlippe 338.
— — — Oberlippe 341.
Cholecystectomie 308. 310.
Cholecystendysis 309.
Cholecystenterostomie 308. 311.
Cholecystostomie 308.
— einzeitige, zweizeitige 309.
Cholecystotomie 308.
— ideale 309.
Cholelithothripsie 309.
Chopart'sche Operation 95.
Circumcision 328.
— plastische 328.
Cirkelschmitt 57. 58. 62.
Cirkeltour 412.
Cocain 257.
Cölnerleim 430.
Colophonium 394. 395.
Compressen 386. 387. 389. 392.
Compression der Aorta abdominalis 120.
— — Art. iliaca communis 120.
Compression der Schenkelgefässe nach Trendelenburg 124.

Compression der Schenkelgefässe nach Wyeth 124.
— Digital- 61. 85.
Compressorium 282. 344.
Contactinfection 386.
Contractextension 433.
Contraincision 401.
Coxitisverband 189.
Craniectomie 199.
Craniotomie, lineäre 199.
Cruralhernie vide Schenkelhernie.
Cystoplastik 380.
Cystotomia mediana 319.
— suprapubica, hypogastrica 320.

D.

Damarlack 426.
Darm, Operationen am 277.
— -Naht 277, partielle 277.
— — totale (circuläre) 279.
— — innere 280.
— Nachweis der Perforation, nach Senn 279.
— Resection, circuläre 281, submucöse 283.
— Anastomosenbildung 283.
— Anlegung einer Fistel 286.
— -Compressorien 282. 291.
— -fistel 286.
Dauerverband 408.
Decapitatio humeri 145.
Dechamp's Unterbindungsnadel 14.
Deckverband 400. 408.
Desinfection 386.
— des Operationsraumes 386. 387.
— der Geräthe 386.
— der Hände des Chirurgen 387.
— des Operationsfeldes 387. 388.
— der äusseren Haut 388.
— der Schleimhäute 388.
— der Mundhöhle 388.
— der Vagina und des Uterus 388.
— des Rectum 389.
— der Harnblase 389.
Diaphragma urogenitale 371.
Diastase der Musculi recti abdominis 303.
Digitalcompression 61. 85.
Dilatation der Oesophagusstricturen 276. 288.
Dilatator, Volkmann's 320.
— Hegar's 320.
— Fritsch' 320.
Distractionsverband 433.
Dochte, Baumwollen- 394. 401.
Draht 4. 128. 131.
— zu Schienen 420. 444.
— Spiral- 441.
Drahthose, Bonnet'sche 439.
Drahtzange 128. 131.
Drainage 385. 399. 401. 403.
Drainröhren 394. 401. 405.
— resorbirbare 394. 408.
Dreiecke, Methode der gleichschenkeligen 336.
Drittelpunkt 202.
Druck, elastischer 441.
Duodenostomie 291.

E.

Ebene, schiefe 409. 433.
Echinococcus 307.
— Cysten, der Leber 307.
— — Eröffnung 307.
— Injection von Jodoformemulsion 308.
Ectropoösophag, Vacca Berlinghieri's 275.
Eisenbahnapparat, v. Dumreicher's 433.
Eisenlack 422. 426.
Eiweiss-, Gummi arabicum- und Kreide-Verband 429.
Elevation, verticale 409.
Elevatorium 180. 187. 188.
— Wagner's 229.
Enteroanastomose 283.
— nach circulärer Darmresection 285.
Enterorrhaphie 277.
Enterostomie 286.
Entspannungsnaht 7.
Entspannungsschnitte 335.
Enucleation, totale, der Finger 72.
— des Vorderarmes 79.
— des Oberarmes 81.
— des Fusses im Tarsus nach Chopart 95.
— des Fusses im Sprunggelenke 99.
Epicystotomie 320.
Epispadie 379.
Ereignisse, üble, nach der Amputation 69.
— nach der Continuitätsligatur der Arterien 19.
— nach der Tenotomie 248.
— bei der Tracheotomie 262.
Esmarch'sche Binde 15. 62. 84. 121. 403.
Etagennaht 7. 398. 399.
Evidement 125.
Exarticulatio tarso-metatarsea 93.
— mediotarsea 95.
— pedis sub talo 97.
— tibiotarsea 99.
— genus 114.
— coxae 120.
Exarticulation 55.
— der Phalangen 71.
— im Metacarpophalangealgelenke 72.
— der vier Finger in den Metacarpophalangealgelenken mit Erhaltung des Daumens 73.
— des Daumens mit seinem Metacarpus 74.
— des kleinen Fingers mit seinem Metacarpus 75.
— in den Gelenken zwischen Carpus und Metacarpus 75.
— im Handgelenke 76.

Exarticulation der vier Metacarpalknochen mit Erhaltung des Daumens 76.
— im Ellbogengelenke 79.
— im Schultergelenke 81.
— des Schultergürtels 85.
— der Zehenphalangen 90.
— der Mittelfussknochen in den Tarsometatarsalgelenken 91.
— eines Metatarsus 92.
— des Metatarsus hallucis 92.
— aller Metatarsi 93.
— in den Gelenken zwischen Talus und Calcaneus einerseits und Naviculare und Cuboideum andererseits 95.
— in dem Gelenke zwischen Talus und Calcaneus 97.
— im Tibiotarsalgelenke nach Syme 100.
— — — modificirt durch Ollier 101.
— im Tibiotarsalgelenke mit Erhaltung eines Weichtheilknochenlappens aus der Ferse nach Pirogoff 101.
— — — modificirt durch Le Fort, Chaumel, Esmarch, P. Bruns, Hancock, Kranzfeld 106.
— im Kniegelenke 114.
— — — nach Gritti 116.
— — — nach Sabanejeff 117.
— im Hüftgelenke 120.
Explorativschnitt, suprasymphysärer, extraperitonealer, Bardenheuer's 190.
Exstirpationsverfahren, v. Langenbeck's 83.
Extension 433.
Extensionsschiene, Hessing's 445.
— Bruns' 446.
Extensionsverband 433.

F.

Faden, zur Naht 4.
— — Unterbindung 10.
— Durchschneiden des 12.
— Knüpfen des 5. 18.
— Präparation des 391.
Fadenhalter, v. Langenbeck's 373.
Fächertour 412.
Fensterung des Gypsverbandes 426.
Fil de Florence 4. 391.
Filz, plastischer 420.
Fistel, Verschluss einer Schleimhaut- 379.
Fixirung des Verbandes 400.
— des verletzten Körpertheiles 408.
— der Drainröhren 402.
Flachnase 363.
Forcipressur 11.
Fossa Sylvii 201.
Fournierholz 400. 408.
Freilegung der Nerven 225.
— des N. frontalis u. N. supraorbitalis 226.
— — N. infraorbitalis 227.
— — N. buccinatorius 230.
— — N. zygomaticus 228.
— der Nn. alveolares superiores 228.
Freilegung des II. Astes des Trigeminus am Foramen rotundum 228.
— — N. auriculo-temporalis 230.
— — N. lingualis 230. 232.
— — N. mentalis 231.
— — N. alveolaris infer. 231.
— — N. inframaxillaris 232.
— — III. Astes des Trigeminus am Foramen ovale 233. 234.
— — Trigeminus innerhalb der Schädelhöhle und des Ganglion Gasseri 234.
— — N. facialis 238.
— — N. accessorius Willisii 239.
— — Plexus cervicalis 239.
— — Plexus brachialis 240.
— der Nervi intercostales 240.
— des N. medianus 241.
— — N. ulnaris 241.
— — N. radialis 241.
— — N. ischiadicus 242.
— — N. cruralis 242.
— — N. saphenus intern. 242.
— — N. tibialis 242.
— — N. peroneus 242.
— — N. peroneus profundus 243.
Fremdkörper 385. 403.
Führungshaken, Ollier's 128. 144.
Futtergaze vide Organtin.

G.

Galgen 409.
Gallenblase, Operationen an der 308.
— Eröffnung und Anlegung einer Fistel 308. 309.
— Exstirpation 310.
— Anastomosenbildung mit dem Darme 310.
Gangrän nach Ligatur 19.
— des Amputationsstumpfes 69.
Gastroenterostomie 293.
— Indicationen 293.
— Ausführung 293. 294. 295.
Gastrostomie 287.
Gaumen, Spaltung des weichen 343. 371.
— — — harten 374.
Gaumensegelnaht 371.
Gaze, hydrophile 392.
— Krüll- 392. 399.
— Carbol-, Lister's 394.
— Sublimat- 394.
— Jodoform- 395.
Gefässscheide, Eröffnung der 17.
Gehirncentren 200. 203. 204.
Gehverband 444.
— für den Oberschenkel 446.
— für den Unterschenkel 448.
Genu valgum 182. 439. 441.
— varum 183.
Geschlechtsorgane, männliche 327.
Gewichtsextension 434.
— an der oberen Extremität 437.
— — — unteren Extremität 435.
— — — Wirbelsäule 438.

Glycerin 390.
Greffe 334.
— peritoneale 278.
Gummibinden 411.
— -schnüre 394. 438.
— -schläuche 394. 438.
Guttapercha 420.
— -verband 420.
— -leinwand 388.
Gyps 421.
— -verband 421.
— Modificationen und Combinationen des 426.
— articulirter 426. 439.
— gefensterter 426.
— -guss 421.
— -cataplasma 422.
— -sackverband 422.
— -schienenverband 422.
— -streifenverband 422.
— -watte, Breiger's 422.
— -tafelverband, Fickert's 422.
— -bindenverband 423.
— -leimverband 432. 450.
— Abnehmen des 425.
— Spaltung des 427.
— Verstärkung des 427.
— -messer 426.
— -säge 426.
— -scheere 426.
— -bindenrollmaschine 423.
— -verband, Zufälle nach Anlegen des 425.
— -abguss 431.
— -modell 430.

H.

Hämostase 9. 398.
— temporäre, definitive 9. 131.
— präventive 15. 128.
— — bei der Exarticulation im Schultergelenke 84.
— — bei der Exarticulation im Hüftgelenke 120. 124.
— — bei der Resection des Oberkiefers 211.
— — bei der Exstirpation der Zunge 268. 270.
Hakenschnitt, v. Langenbeck's 174.
Halfterbinde 413.
Hammer 127. 195.
Harnblase, Operationen 320.
— Topographie 320.
— Naht der 324. 325.
— Drainage der 324.
— Ectopie der 379.
— Exstirpation der 382.
— Operationen an der 317. 318.
— Topographie der 317.
— angeborene Spaltung der 379. 382.
— Plastik der 319. 380. 382.
Harnwege, Operationen an den 314.
Hasenscharte, Entwicklung 342.
Hasenscharte, einseitige 342.
— doppelte 350.
— Operation der 344.
— — Vorbereitungen 344.
— — der einfachen 345.
— — der complicirten 350.
Hautperiostknochenlappen 360.
Heberdrainage der Blase 324.
Heftpflaster 434.
— -extensionsverband 434. 447.
Heilung unter dem feuchten Blutschorfe 385. 400.
Heissluftsterilisationsapparate 392.
Herdsymptome 200.
Hernien, Radicaloperation der 296.
— — ältere Methoden 296.
— — neuere Methoden 297.
— — bei congenitalen 298. 323.
— — bei ganz jungen Kindern 300.
Heteroplastik 334.
Hoden, Entfernung des 330.
— Verlagerung des 301.
Hohlsonde 16.
Holzcharpie 393. 419.
Holzleimverband 432. 450.
Holzschienen 418. 419. 420.
Holzwatte 393.
Holzwolle 393.
Hülfsapparate zum Anlegen der Verbände 448.
Hypospadie 382.

I.

Immersion, permanente 407. 410.
Implantation 334.
— in Trepanlücken 198.
— von Celluloidplatten in Schädeldefecte 199.
— der Endphalanx des kleinen Fingers zur Unterfütterung der Nase 360.
— eines Nasengerüstes 363.
Instrumente zur Naht 4.
— zur Unterbindung 10. 14.
— zum Aderlasse 53.
— zur Amputation 60.
— zur Resection 127.
— zur Trepanation 195.
— zur Bestimmung der Gehirncentren 201. 202.
— zur Tracheotomie 257.
— zum Blasenschnitte 322.
— Reinigung und Sterilisation 389. 390.
— Behandlung der nicht sterilisirbaren 390.
— zweckmässige Beschaffenheit der zur Asepsis bestimmten 390.
— Absengen der 390.
Instrumente, Ausglühen der 390.
— Poliren und Vernickeln der 390.
Irrigation der Wunde 398. 401. 402.
— permanente 404.
Irrigator 398. 405.
Itinerarium 318. 322.

J.

Jodoform 131. 388. 396. 397. 402. 403. 404. 405. 406. 407.
Jodoformgaze 131. 388. 395. 405. 406. 407.
— — klebende, Billroth's 398. 407.
— -dochte 131. 394. 401. 403.
— -stift, -stäbchen 388. 397.
— -bougie 397.
— -äther 388. 395. 397.
— -ätheralcohol 297.
— -glycerinemulsion 397.
— -amylumglycerolat 397.
— -vaseline 397.
— Desodorirung des 397.

K.

Kaffee, gebrannter 397.
Kautschukdrains 394. 401.
— -schnüre 394.
— -kissen 409.
— -binden 411.
— -pflaster 406.
Kautschukballon im Rectum 321.
Kehlkopf, Operationen am 254. 265. 266.
— Topographie 254.
— künstlicher 266.
Kieferklemme, narbige 218. 366.
— — Operation der 218. 367.
Kieselsaures Kali 429.
— Natron 429.
Kleinhirn, Freilegung des 205.
Kleisterverband 428.
Klemmpincetten, -zangen 9. 12.
Klumpfuss, Operationen bei 155.
— Redressement bei 453.
Knochen, entkalkter zu Drains u. Platten 394. 408.
— Operationen an den 55. 125.
— Naht des 103. 131.
— schraube, Heine's 196.
— Transplantation der 198.
— — bei Rhinoplastik 360.
Knopf, Murphy's 285. 310.
Knopfnaht 5.
Knoten, einfacher 5.
— chirurgischer 5.
— doppelter 5.
— Kreuz- oder Schiffer- 5.
— der Nähte 5.
— — Ligaturen 18.
Kochsalzlösung, physiologische 387. 398.
Kochtopf, zum Sterilisiren 389.
Kopf, Operiren am hängenden 211. 344. 372.
Kopfmütze 413.
Krankenheber 409.
Kreistour 412.
Kreuztour 412.
Krücken 444.
Krüllgaze 392.

L.

Läppchen, Roser's 327. 329.
— Clemot-Malgaigne's 395.
— Mirault-v. Langenbeck's 345. 346.
Lancette 53.
Lanolin 396.
Lappen, Amputations- 58. 65.
— — einfache, doppelte 60.
— — cutane, musculocutane 60.
— — Weichtheilperiost- 112.
— Bildung der Amputations- 65.
— zur Plastik 335.
— frische 376.
— gänzlich abgetrennte 375.
— granulirende 378.
— aus entfernten Körpertheilen 376.
— Schleimhaut- 366.
— Brücken- 335. 337. 370. 375. 376.
— Modell der 336.
— Hautperiostknochen- 360.
Lappenschnitt 58. 65.
Laryngofissur 264.
Laryngotomie 254.
— mediane 264.
— transversale 264.
Larynx, Operationen am 254.
— Eröffnung, Spaltung 259. 264.
— Exstirpation 265.
— Indicationen 265.
— Resection 266.
— Plastik 267.
— künstlicher 266.
Leber, Operationen an der 307.
— Echinococcus der 307.
— Abscess der 308.
— Resection der 308.
— Schnür- 308.
— Senkung der 317.
Leim, Cölner 430.
Leimholzstreifenverband 432. 445. 450.
Leimverband 430. 445. 450.
Leinölfirniss 426.
Leintücher, Servietten 386. 387. 389.
Leistenbruch, Radicalcur des 296.
— — nach Mac Ewen 297.
— — — Bassini 298.
— — — — modificirt durch R. Frank 301.
— — — Halsted 300.
— — — Wölfler 301.
— — — bei ganz jungen Kindern 300.
Ligatur 9.
— Anlegen der 10. 18.
— wandständige 10.
— in der Wunde 10.
— am Orte der Wahl 14.
— Durchschneiden der 12.
— directe 9.
— indirecte, in der Continuität 13. 17.
— Indicationen der 13.
— Verband u. Nachbehandlung nach 18.
— Nachblutung nach 19.
— Neuralgische Schmerzen nach 19.

Ligatur, Gangrän nach 19.
— nach der Amputation 67.
— elastische 270.
— der Arteria anonyma. Truncus brachiocephalicus 20.
— — — carotis communis 22.
— — — — externa 28. 211. 273.
— — — thyrioidea superior 29.
— — — lingualis 29. 268.
— — — maxillaris externa 31.
— — — temporalis superfic. 31.
— — — occipitalis 31.
— — — auricularis poster. 31.
— — — meningea media 205.
— — — subclavia oberhalb der Clavicula 33.
— — — — unterhalb der Clavicula 33.
— — — vertebralis 34.
— — — thyrioidea inferior 34.
— — — mammaria interna 35.
— — — axillaris 36.
— — — brachialis im Sulcus bicipitalis int. 39.
— — — — in der Ellbogenbeuge 39.
— — — collateralis radialis 39.
— — — radialis 40.
— — — ulnaris 41.
— des Arcus volaris sublimis u. profundus 41.
— der Aorta abdominalis 42.
— — Arteria iliaca communis 42.
— — — — interna 43.
— — — glutaea superior 44.
— — — — inferior seu ischiadica 44.
— — — iliaca externa 44.
— — — femoralis im Trigonum inguinale 46.
— — — — im mittleren Drittel 47.
— — — — am Adductorenschlitze 47.
— — — poplitea 47.
— — — tibialis antica 49.
— — — dorsalis pedis 50.
— — — tibialis postica 50.
— — — peronea 51.
Linea nasolambdoidea 201.
Linsenmesser 196.
Lippen, Plastiken an den 338.
Lippenroth, Ersatz des 340. 348.
— Verziehung des 350.
Lippenspalte 342.
Lisfranc'sche Operation 93.
Litholapaxie 321.
Lithotomie 321.
Lochzange 401.
Locus electionis 110.
— necessitatis 110.
Löffel, scharfer 128.
— elevatorium 187. 188. 229.
Lösung, Burow'sche 388. 404. 405.
Lösungen, antiseptische 394.
Luffa 387. 403.
Luftinfection 386.
Lumbalschnitt 314.
Luxation, Resection bei 127. 141. 182.
— congenitale des Hüftgelenkes 182. 192.

M.

Magen, Operationen am 287.
— Eröffnung und Anlegung einer Fistel 287.
— Resection des 289.
— Klappenbildung nach der Resection am 295.
— Anastomosenbildung mit dem Darme 293.
— -fistel 287.
— — -Operationen um sie schlussfähig zu machen 288.
Magnesit 429.
Mamma, Amputation 333.
— Exstirpation 332.
Manchette 63. 423.
Medianschnitt 319.
Meissel 127. 130. 195. 197.
Meisseln, dreihändiges 130.
Meloplastik 366.
Meridian, Sagittal- 202.
— schräger 202.
Messer, Amputations- 60.
— Gyps- 426.
— Resections- 127.
Messinstrument, Köhler's 201.
— Schenk's 202.
Mieder 430. 431. 441.
Milz, Operationen an der 312.
— Exstirpation der 312.
Mitra Hippocratis 413.
Modell, des Lappens 336. 377.
— für die Rhinoplastik 355.
— Gyps- 430.
Monoculus 414.
Mundspiegel 270.
— Heister's 270. 372.
— Whitehead-Mason's 270. 372.
Mull 392.
— Carbol- 394.
— Sublimat- 394.
— Jodoform- 395.
— -binden 411.
Muskel, künstlicher, Barwell's 428.
— Durchschneidung 244.
Myotomie 244.
— des Sternocleidomastoideus 248.
— bei congenitaler Hüftgelenksluxation 192. 193.
— bei Beugungsankylosen des Kniegelenkes 181.

N.

Nabelhernie, Radicaloperation der 303.
Nachblutung 19. 69.
Nadeln, chirurgische 3.
— gewöhnliche 277.
— Hagedorn's 3.

Nadeln, gestielte 4.
— Karlsbader Insecten- 5.
— Umstechungs- 11.
— Unterbindungs- oder Aneurysmen- 14. 17.
— zur Darmnaht 277.
— zur Nervennaht 223.
— zur Sehnennaht 249.
— zur Naht der Bruchpforte (Mac Ewen) 297.
— zur Staphylorrhaphie und Uranoplastik 372.
— Sterilisirung der 390.
— Aufbewahrung der 390.
Nadelhalter 4. 131.
— Dieffenbach's 4.
Nägel 128. 131.
Naht 3. 398. 399. 402.
— Indicationen 3.
— Nadeln zur 3.
— Fäden zur 3.
— Knopf- 5.
— fortlaufende oder Kürschner- 5.
— umschlungene 5.
— Platten- oder Zapfen- 6.
— Perlen- oder Schrot- 6.
— versenkte 7.
— secundäre 403.
— Etagen- 7.
— Entspannungs- 7. 398. 399.
— Anlegung der 6.
— Knüpfen der 7.
— Entfernen der 8.
— der Gefässwand 11.
— zur Stillung der Blutung 7.
— Verband nach Entfernung der 8.
— bei Flächenblutungen 12.
— des Amputationsstumpfes 68.
— secundäre 403.
— der Wunden 6. 398. 399. 402.
— des Darmes, nach Lembert und Jobert 277.
— — — — Halsted 278. 283.
— — — — v. Nussbaum 278.
— — — — Rydygier 281.
— — — — Gussenbauer 279.
— — — — Czerny 279.
— — — — Kocher 281.
— — — — Wölfler 280.
— der Sehnen 249.
— — paratendinöse 250.
— — Nerven 223.
— des Bruchsackes 297.
— der Bruchpforte 297.
— der Harnblase 325.
— der Knochen 103.
— der resecirten Gelenke 131.
— der Leber 308.
— der Gallenblase 309.
— der Musculi recti abdominis 303. 304.
— Schnür- 439.
Nahtfäden 4.
— Zubereitung und Sterilisation der 391.
Nase, Plastiken an der 354.
— eingesunkene, Flach-, Sattel- 360. 362.
— verbogene 366.
Nasenlöcher, Erweiterung der 365.
Nasenscheidewand vide Septum.
Nephrorrhaphie 316.
Nephrectomie 315.
Nephrotomie 314.
— Schnitte zur 314. 315.
Nerven, Operationen an den 223.
— Dehnung 225.
— Durchschneidung 225.
— -nath 223.
— -plastik 224.
— -häkchen, Wagner's 227.
— -zange, Thiersch's 232.
Neuralgien nach der Ligatur in der Continuität 19.
— des Amputationsstumpfes 69.
Neurectomie 225.
Neurome an Amputationsstümpfen 69.
Neurotomie 225.
— und Neurectomie, im Speciellen 226.
— — — der Aeste des Trigeminus 226.
— — — des N. frontalis 226.
— — — — N. supraorbitalis 227.
— — — — N. infraorbitalis 227.
— — — — N. zygomaticus 227.
— — — der Nn. alveolares superior 227.
— — — des Ramus supramaxillaris am Foramen rotundum 228.
— — — — N. buccinatorius 230.
— — — — N. auriculotemporalis 230.
— — — — N. lingualis 230. 232.
— — — — N. mentalis 231.
— — — — N. alveolaris inferior 231.
— — — — Ramus inframaxillaris am Foramen ovale 228.
— — — — — mittelst temporärer Resection des Unterkiefers 234.
— — — — Trigeminus innerhalb der Schädelhöhle 21. 234.
— — — — — hinter dem Ganglion Gasseri 235.
— — — — N. facialis 238.
— — — — N. accessorius Willisii 239.
Niere, Operationen an der 314.
— Exstirpation der 315.
— Incision der 315.
— Fixation der 316.
Noma 338. 354. 366.
Normalschnitte, Kocher's 128.
Nothverband 442. 443.

O.

Occlusionsnaht 290.
Oesophagotomie 274.
— äussere 272.
— innere 276.
— combinirte 274.
Ogston's Operation 155.

Oleum Juniperi 391.
Operationen, an den Gefässen 9.
— — — Knochen 55. 125.
— — — Nerven 223.
— — — Sehnen und Muskeln 244.
— — — Respirationsorganen 254.
— — der Zunge und dem Pharynx 268.
— am Magen und am Darme 277.
— an der Leber und der Gallenblase 307.
— — — Milz und dem Pancreas 312.
— — den Harnorganen 314.
— — — männlichen Geschlechtsorganen 327.
— — der Brustdrüse 332.
— plastische 334.
Operiren am hängenden Kopfe 211. 344. 372.
Organisation des Blutgerinnsels 385. 400.
Organtinbinden 400. 408. 411. 413.
Ostectomie 125.
Osteotom, Heine's, Nyrop's 128.
Osteotomie 125.
— lineäre und keilförmige des Calcaneus 156.
— keilförmige des Tarsus 155.
— lineäre und keilförmige der Tibia 175.
— bogenförmige der Tibia 176.
— bogenförmige bei Beugungsankylosen des Kniegelenkes 181.
— unter dem Trochanter 182.
— supracondyläre des Femur 175.
— lineäre des Unterkiefers 219. 366.
Ovalärschnitt 57. 60. 66.

P.

Pancreas, Operationen am 313.
Pappe, plastische 420.
— Schienen aus 419. 428.
Pappschachteln, Gleich's 392. 393.
Paraffinverband 429.
Paraphimosis 327.
Pastillen, Angerer's 396.
— Rotter's 398.
Penis, Amputation des 329.
— Exstirpation des 330.
Perinealschnitt 317. 326.
Pes valgus, Operation bei 156. 175.
— planus, Operation bei 155. 156. 175. 416.
— varus, Operation bei 155.
Pharyngotomia mediana 254. 272.
— lateralis 273.
Pharynx, Operationen am 272.
— Eröffnung des 272.
— Exstirpation des 274.
— Plastik des 274. 380.
Phimose 327.
— Operation der 327. 328.
Phlebotom 53.
Phlebotomie 53.
Phosphornekrose 218.
Pied en patin 152.
Pirogoff'sche Operation 101.
Plastik 334.
— durch Verziehung 335. 375.
— — Lappenbildung 336. 377.
— mittelst granulirender Lappen 378.
— indische 338. 355.
— italienische 338.
— durch gänzlich abgetrennte Lappen 375.
— — Wanderlappen 338. 376. 377.
— Schleimhaut- 366.
Plastiken an den Lippen 338.
— — der Nase 354.
— — — Wange 366.
— — den Augenlidern 369.
— — der Schleimhaut der Mundhöhle 371.
— am Stamme und den Extremitäten 375.
— bei Epispadie und Blasenspalte 380.
— am Pharynx und Oesophagus 272.
— — Larynx 267.
— an den Nerven 225.
— — — Sehnen 253.
— am Praeputium 328.
Platten zur Enteroanastomose 284. 285.
Plattfuss vide Pes planus.
Points de repère 14.
Polsterverband 395.
Poroplastic felt 420.
Procédé à tabatière, Ollier's 186.
Prostata, Hypertrophie der 323. 330.
— Exstirpation der 323.
— Freilegung der 306. 326.
Prothese nach Kieferresection 220.
— — Amputation 113.
— bei der Rhinoplastik 360.
— — eingesunkener Nase 363.
— — Gaumenspalten 375.
— zum Ersatze des Zwischenkiefers 354.
Pulverbläser 402. 407.
Pulververband 397.
Pylorus, Resection des 289.
— — mit Gastroduodenostomie 271.
Pyloroplastik 295.
Pyramide, des Trepans 196.

Q.

Querexcision der Fusswurzelknochen 153.

R.

Raquetteschnitt 57. 60.
Rasiren 388.
Raspatorium 61. 127.
Rectum, Exstirpation des 304.
— — nach der sacralen Methode 305.
— Plastik am 380.
— Einnähen der Uretheren in das 382.
Redressement der Gelenke 439. 441.
— — — durch Gewichtzug 434.
— — — — elastischen Zug 439.
— — — — — Druck 441.
— — Wirbelsäule 440. 452.
— des Genu valgum 439. 441.
— — Caput obstipum 441.

Reifenbahre 409.
Reinigung des Operationsraumes 386.
— der Geräthe 386.
— des Patienten 387.
— — Chirurgen 387.
— der Mundhöhle 388.
— — Füsse 388.
— — Vagina und des Uterus 388.
— des Rectum 389.
— der Instrumente 390.
Renversé 412.
Resectio metatarso-tarsea 150.
— tarsea anterior totalis 151.
— — posterior totalis 160.
— — totalis 161.
Resectionen, Allgemeines 125.
— in der Continuität und in der Contiguität 125.
— totale, partielle, typische, atypische 125.
— temporäre 126.
— Indicationen der 126.
— Instrumente 127.
— Technik der 128.
— subperiostale, subcapsuläre 129.
— bei tuberculöser Erkrankung 129.
— an der oberen Extremität 131.
— — — unteren Extremität 149.
— im Bereiche des Schädels 195.
Resection der Interphalangeal- und Metacarpophalangealgelenke 131.
— — Carpometacarpalgelenke 132.
— des Handgelenkes 132.
— — — mittelst dorsoradialen Schnittes 133.
— — — — dorsoulnaren Schnittes 134.
— der Gelenkenden des Vorderarmes 135.
— in der Continuität des Radius und der Ulna 136.
— des Ellbogengelenkes 136.
— — Radiusköpfchens 139.
— — Radius und des Humerus 139.
— temporäre, bei veralteten Luxationen des Ellbogengelenkes 141.
— der Humerusdiaphyse 142.
— des Schultergelenkes 142.
— der Gelenkspfanne der Scapula 148.
— totale, der Scapula 148.
— der Clavicula 149.
— an den Zehen und an den Metatarsusknochen 149.
— der Metatarso-Tarsalgelenke 150.
— an den Tarsusknochen 150.
Resection des Tarsus durch longitudinale Spaltung des Fusses 154.
— keilförmige, in der Continuität des Tarsus 155.
— des Naviculare 156.
— — Talus 157.
— — Calcaneus 158.
— — Gelenkes zwischen Talus und Calcaneus 159.
— — Talus und Calcaneus 160.
— atypische, im Bereiche des Tarsus und Metatarsus 162.
Resection des Fussgelenkes 163.
— osteoplastische des Tarsus nach Wladimiroff-Mikulicz 167.
— — — — — — — Modificationen 170.
— temporäre, des Talus 167.
— des unteren Endes der Tibia 173.
— — — — — Fibula 174.
— in der Continuität der Fibula 174.
— — — — — Tibia 175.
— des Kniegelenkes 176.
— der Patella 181.
— bogenförmige des Kniegelenkes bei Beugungsankylosen 181.
— der Femurdiaphyse 182.
— keilförmige unter dem Trochanter 182.
— des Hüftgelenkes 184.
— der Pfanne des Hüftgelenkes 190.
— einer Beckenhälfte 194.
— des Steissbeines und des Kreuzbeines 305.
— temporäre. der Schädelknochen 198.
— des Oberkiefers, totale 210.
— beider Oberkiefer 214.
— des Oberkiefers, temporäre 214.
— beider Oberkiefer, temporäre 215.
— des Alveolarfortsatzes 216.
— der vorderen Wand des Antrum Highmori 216.
— partielle, temporäre des Oberkiefers 217.
— des Unterkiefers, totale 217.
— — — partielle 218.
— — — temporäre 219. 271. 272. 274.
— der Rippen 221.
— des Trigeminus innerhalb der Schädelhöhle und des Ganglion Gasseri 234.
— — — hinter dem Ganglion Gasseri 235.
— des Larynx 266.
— der Zunge 269.
— des Pharynx 274.
— — Oesophagus 277.
— — Darmes, circuläre 281.
— — — submucöse 283.
— — Magens 289.
— — Pylorus mit Duodenostomie 271.
— — Netzes 298.
— — Bruchsackes 297. 299. 301. 302. 303.
— der Leber 308.
— — Milz 312.
— — Niere 315.
Resectionsinstrumente 127.
— messer 127.
— sägen 127.
Retractionsapparat Gersuny's zur Tracheotomie 262.
— compressen 61. 67.
Rhinoplastik 354.
— totale 355.
— partielle 362.
— nach der indischen Methode 355.
— — — italienischen Methode 358.
— — — französischen Methode 358.
— Bildung des Septum 359.
— — — Nasenflügels 362.

Rhinoplastik, Bildung der Nasenspitze 362.
Richtungslinien und -punkte 14.
Rindenfelder, des Gehirns 200.
Röhren, Mannesmann'sche 197. 447.
Rohr, spanisches 387.

S.

Säge, Amputations- 61. 127.
— Bogen- 61. 127.
— Phalangen- 61.
— Resections- 127.
— Stich- 127. 130.
— Ketten- 127. 130.
— Rund- 128. 195.
— Kreis- 128. 195.
Sägemehlspähne 393.
— kissen 393.
Sagittallinie 201.
Salicylsäure 388. 396.
— mit Talk 388.
— salbe 396.
— streupulver 388.
Salol 314. 389.
Samenblasen, Freilegung der 306. 326.
Sapo Kalinus 386. 387.
Sassafrasöl 397.
Sattelnase 364.
Schema der Ligatur der Arteria anonyma 22.
— — — — Carotis communis 26.
— — — — Art. lingualis 31.
— — — — subclavia oberhalb der Clavicula 33.
— — — — subclavia unterhalb der Clavicula 34.
— — — — thyrioidea inferior 35.
— — — — axillaris in der Achselhöhle 38.
— — — — femoralis im mittleren Drittel 47.
— — — — — am Adductorenschlitze 47.
— — — — poplitea 48.
— — — — tibialis antica 50.
Schenkelhernie, Radicaloperation der 302.
Schieber, -pincetten 9. 11.
Schiene 418.
— zerlegbare Esmarch's 419.
— modellirte 418.
— aus Fournierholz 419.
— Glas, Cellulose, Eisenblech etc. 419.
— — Telegraphendraht 444.
— — Drahtgeflecht 420.
— — Pappe 419. 428.
— — Guttapercha 420.
— plastische 420.
— improvisirte 443.
— Gyps-, Gypshanf- 422.
— Abductions- 419.
— Pistolen-, Supinations- 419.
— Dorsal- 419.
— Radius- 419.
Schiene Hohl- 419.
— Volkmann'sche 186. 419.
— Charnier- 426.
— Spiraldraht- 442.
— Volkmann's Extensions- 435. 437.
— Hessing's Extensions- 445.
Schienenverband 418.
Schlangentour 412.
Schlingenschnürer, Gräfe's 270.
Schlitten, Volkmann'scher 435.
— — improvisirter 427.
Schnürverband, elastischer 439.
Schlottergelenk 148.
Schlundrohr 276.
Schmierseife 386. 387. 388.
Schnepper 53.
Schwebe 409. 440. 451.
Schwinge, Glisson'sche 438. 440. 451.
Sectio alta 320.
Sehnen, Naht 249. 252.
— Plastik 253.
— Operationen an den 249.
Seide, Näh- 4. 11.
— Ligatur- 10.
— Bereitung und Sterilisation der 391.
Serum, künstliches 398.
Silberdraht 11. 397.
Silk protective 401.
Silkworm 4. 391.
Sinus durae matris 204.
— tarsi 97.
Sodalösung, kochende 389. 390.
Spannungslinien Langer's 15.
Speculum, Heister'sches 270. 372.
— Wagner'sches 227.
— Whitehead-Mason'sches 270. 372.
Sperrpincette 9. 11.
Sphagnum 393.
Sphincterbildung aus dem M. rectus abdominis 288.
— nach Exstirpatio recti 306.
— nach der Operation der Blasenspalte 281.
— bei Blepharoplastik 370.
Spica 412. 414.
— manus 414.
— cubiti 415.
— humeri 415.
— coxae 417.
Spiral-(Hobel- oder Schrauben-)tour 412.
Spiraldrahtschienen 442.
Spiritus saponis kalini 387.
Spitzfussstellung bei der Pirogoff'schen Operation 105.
— — — Operation nach Wladimiroff-Mikulicz 169.
Splenectomie 312.
Staphylorrhaphie 371. 374.
Steigbügelschnitt Pirogoff's 102.
Steinschnitt 320.
— lage 318.
Sterilisation 386.
— Apparate zur 392.
— der Leintücher und Compressen 387.

Sterilisation der Instrumente 389.
— — Naht- und Ligaturfäden 391.
— — Verbandstoffe 391. 392.
— — Drainröhren 393.
— — Bougies und Katheter 390.
Stifte, Stahl- und Elfenbein- 394.
Stoffe, Verband- 391.
— impermeable 394.
Stomatopoiesis, Stomatoplastik 340.
Strahlen- oder Fächertour 412.
Streupulver 388.
Strictur 318.
Strumpf, als Unterlage für den Gypsverband 437.
Stumpf, nach den Amputationen des Fusses 107.
— des Unterschenkels, nach Bier 113.
— — Oberschenkels, nach Gritti 117.
— — — nach Sabanejeff 318.
— nach der osteoplastischen Resection des Tarsus 169.
— — — — — Kümmel's 171.
Sublimat 394. 395.
— Kochsalz 394. 396.
— — Pastillen Angerer's 396.
— lösungen, wässerige 388. 391. 394. 395. 396. 404.
— lösung, alcoholische 388. 391.
Sulcus centralis s. Rolando 201.
Suspensionsnaht 284. 286.
Suspensorium mammae 416.
Sutura nodosa 5.
— pellionum 5.
— circumvoluta 5.
Suture tubulaire Vanlair's 69. 224. 253.
Syme'sche Operation 100.
Symphyse, temporäre Resection der 325.
— angeborene Spaltung der 380.
— Naht der 381.
Symphysis sacroiliaca, Durchtrennung der 381.

T.

Tapetenspahnstreifen 419.
Tampon 393.
Tamponade der Trachea 211. 256.
— des Rectum 321. 322.
— provisorische 401.
Tamponade, antiseptische mit Jodoformgaze 402. 403.
— mit in Burow'scher Lösung getränkter Gaze 406.
Tamponcanule, Trendelenburg's 256.
Tarsectomia partialis, totalis 150. 161.
— typica 150.
— atypica 16. 150.
— anterior totalis 151. 152.
— posterior 151.
— posterior totalis 160.
Tendinoplastik 253.
Tenotomie 244.
— der Achillessehne 245.
Tenotom 53. 245.
Testudo 412. 414.
Tirefond 196.
Thermocauter 257. 261. 268.
Thonerde, essigsaure 396.
— — Lösung, Burow's 388. 396.
Thoracotomie 221.
Thoracoplastik 222.
Thyreotomie 254.
Tonkabohne 397.
Tonsille, Exstirpation der 274.
Topographie der Art. anonyma 20.
— — — carotis comm. 22.
— — — — externa und ihrer Zweige 38.
— — — subclavia 31.
— — — axillaris 36.
— — — brachialis und ihrer Zweige 38.
— der Aorta abdominalis 41.
— — Art. femoralis 45.
— — Endäste der Art. femoralis 48.
— des I. Astes des Trigeminus 226.
— — II. Astes des Trigeminus 227.
— — III. Astes des Trigeminus 229.
— — N. facialis 238.
— — N. accessorius Willisii 239.
— — Plexus cervicalis 239.
— — N. radialis 241.
— des Larynx und der Trachea 254.
— — Oesophagus 275.
— der männlichen Harnröhre 317.
— — Blase 320.
Torf, -moos 393.
Torsion 11.
Transplantation 334.
— nach Thiersch 333. 337. 342. 357. 367. 375.
Tracheotom 257.
Tracheotomie 254.
— Indicationen 255.
— Instrumente 257.
— Vorbereitung zur 257.
— oberhalb der Schilddrüse 257.
— unterhalb der Schilddrüse 260.
— durch den Isthmus 260.
— einzeitige 261.
— mittelst des Thermocauters 261.
— präventive 211. 256. 271. 272.
Trepan 128. 195.
Trepanation 125. 195. 196.
— mittelst Meissels und Hammers 197.
— zur Freilegung des Kleinhirns 205. 208.
— — — der Gehirnsinus 204.
— — — — Gehirncentren 201. 203.
— — — — Art. meningea media 205.
— des Warzenfortsatzes 207.
— — Sinus frontalis 210.
— — Antrum Highmori 216.
— zur Punction der Gehirnventrikel 209.
Trephine 128. 196.
Tricotbinde 411.
Tricotbindenschlauch 437.
Trigonum linguale 30.
— inguinale 46.
— Lieutandii 321.

Trockenlegung der Wunde 385. 399.
Tuberculum Chassaignac 23.
— Lisfranc 32.
Tücherverband 417. 443.
Tupfer 392. 398.

U.

Umschlagtour 412.
Umstechung 10.
Unterbinde beim Gypsverbande 427.
Unterbindung vide Ligatur.
Unterbindungsinstrument 13. 297.
Unterlage bei erhärtenden Verbänden 423.
Uranoplastik 374.
Urethrotomie, äussere 317. 318. 323.
Urethroplastik 319.

V.

Varicen, Unterbindung bei 53.
Vaseline 396.
Venäsection 53.
Venen, Unterbindung der 52.
Verband nach der Amputation 68.
— — — Unterbindung der Arterien 18.
— — — Resection 131.
— Vorbereitungen zum 386.
— -stoffe 391.
— aseptische 392.
— antiseptische 394.
— -mull 392.
— -flüssigkeiten 395.
— -pulver 396.
— Anlegung des aseptischen 398.
— — — antiseptischen 401.
— -wechsel 400. 403. 404. 408.
— Missglücken des antiseptischen 407.
— Deck- 400. 408.
— Dauer- 408.
— Polster- 393. 399.
— bei Höhlenwunden 400.
— nach aseptischen Operationen in der Bauchhöhle 401.
— durch provisorische Tamponade 401.
— — antiseptische Tamponade 403.
— bei schwer septischen Wunden 403.
Verband bei progressiven Entzündungen 404.
— bei Gelenkeiterungen 405.
— mittelst feuchtwarmer Einwickelung 406. 407.
— bei einfachen Verletzungen 407.
— Heftpflaster- 408.
— Salben- 408.
— Binden- 411.
— Tücher- 417. 443.
— Schienen- 418.
— immobilisirender 418.
— amovibler 418.
— inamovibler 421.
— erhärtender 421.
— Gyps- 421.
— Gypsbinden- 423.
Verband, Gypssack- 422.
— Gypsschienen-, Gypsstreifen- 422.
— Kleister- 428.
— Wasserglas- 429.
— Leim- 430. 450.
— Gypsleim- 432. 450.
— Leimholzstreifen- 432.
— Guttapercha- 420.
— provisorischer 442.
— Transport- 442.
— Noth- 442. 443.
— Geh- 445.
Verbandkissen 393. 399.
Verhämmerung 197.
Verkleinerung, concentrische d. Schenkelkopfes 190.
Verweilcatheter, Nélaton's 319. 320. 323. 325.
Viertelpunkt 202.
Vorbereitung des Operationsfeldes 389.

W.

Wärme, feuchte 406.
Waffen als Schienen 443.
Wanderniere 314. 317.
Wanderplastik 377.
Wangenplastik 366.
Wasserbett, Hebra's 407. 410.
Wasserdampf, überhitzter 386.
Wasserglas 429.
— -verband 429.
Wasserstoffgas 279.
Watte, einfache, nicht entfettete 393. 399.
— Bruns'sche 393. 399.
— Zellstoff- 393.
v. Wattmann's Unterbindungsinstrument 14.
Weichtheilknochenlappen am Schädel 198.
Wolfsrachen 342. 371.
Wunde, aseptische 385. 398.
— nicht sicher aseptische 401.
— septische 403.
— vergiftete 406.
— Höhlen- 402.
— der Schleimhauthöhlen 407.
Wunde, oberflächliche 407.
— Irrigation der 398. 402.
— Ausschaben der 403.
— Tamponade der 401. 402. 403. 404. 406.
— Naht der 398. 399. 402.
— secundäre Naht der 403.
— Trockenlegung der 399.
— Hämostase in der 398. 404.
— permanente Irrigation der 404.
Wundbehandlung 385.
— aseptische 385. 398.
— antiseptische 385. 403.
— bei Schleimhautverletzungen 407.
— unter dem feuchten Blutschorfe 131. 172. 333. 385. 400.
— bei Höhlenwunden 402.
Wundnaht vide Naht.

Z.

Zange, Arterienklemm- 9. 12.
— Muzeux'sche 270.
Zange, Fergusson'sche 128.
— Faraboeuf'sche 61. 128.
— Liston'sche 61. 128.
— v. Langenbeck's Resections- 128.
— Knochen-, Sequester- 128.
— Thiersch'sche 232.
— Locheisen-, Hohlmeissel- 195.
Zahnpulver 388.
Zellstoffwatte 393.
Zuckungen nach der Ligatur in der Continuität 19.
— des Amputationsstumpfes 69.
Zug, elastischer 433. 438.
— durch Gewichte 434.
— — Spiralfedern 441.
— — Pendel 441.
Zunge, Exstirpation der 268.
— partielle 269.
— totale 271.
— vom Munde aus 269.
— nach einer Voroperation 271.
— Umschnürung der 270.

Namenregister.

A.

Adams 366.
Albert 172.
Albers 432. 446.
Ammon 369.
Andrews, E. 237. 238.
Angerer 396.
Annandale 159.
Arendt 195.

B.

Bardeleben, v. 118. 352. 353. 450.
Bardenheuer 153. 154. 163. 190. 220.
Barker 205. 208.
Barwell 428.
Bassini 298. 301. 302.
Baudens 142.
Baum 258.
Bautzenberger 26.
Beck 344. 409.
Béclard 29.
Bennet 201.
Berge 238.
Berger 86. 170.
Bergmann, v. 233. 314. 316.
Bernays 309.
Bier 112. 113. 114. 194.
Billroth, Th. 35. 131. 180. 185. 264. 271. 277. 284. 289. 290. 291. 293. 296. 308. 371. 373. 374. 380. 395. 397.
Blandin 352.
Blasius 97. 320.
Boeckel 133. 147. 212.
Bogdanik 159.
Bonnet 439.
Bottini 218. 368.
Braun 315. 353.
Bruns, v., 231. 232. 339. 341. 341. 350. 373. 383. 394.
Bruns, P., 106. 112. 165. 266. 447.
Burow 357. 358. 396.
Butcher 352.

C.

Carden 119.
Carnochan 228.
Carr 419.
Celsus 55.
Championnière, Lucas 156.
Chassaignac 34. 144.
Chauvel 105. 142.
Cheever 161.
Chopart 88. 89. 90. 93. 95. 96. 97. 98. 105. 106. 108. 109. 154. 155. 156. 168. 453.
Clemot 345.
Clover 419.
Collin 195.
Conner 161.
Cooper, A. 26. 227. 352.
Courvoisier 69. 274. 309.
Cowper 326.
Credé 235.
Crosby 434.
Czerny 253. 271. 277. 279. 280. 281. 290. 314. 316. 381. 382.

D.

Davis, Rich. 121.
Dean 208. 209.
Dechamp 14. 17. 84. 50. 297.
Demme 381.
Dessault 415.
Dieffenbach 4. 131. 212. 215. 245. 252. 338. 339. 340. 341. 350. 358. 369. 370. 372.
Dieterich 29. 35. 42.
Dittel, v. 326. 447. 453.
Dollinger 172. 193. 194. 447. 448. 451.
Drobnik 35. 351.

E.

Eiselsberg, v. 367.
Erichsen 158.
Esmarch, v. 15. 16. 53. 61. 62. 67. 68. 84. 85. 105. 121. 128. 133. 141. 142. 148. 155. 399. 403. 404. 418. 425. 442. 443.
Esthlander 222. 340. 342.

F.

Fabricius, J. 302.
Faraboeuf 61. 84. 128. 130.
Fenger 349.
Fergusson 128. 351. 354. 372.
Fickert 422.
Fock 185.
Frank, R. 288. 301.
Fränkel, A. 199.
Fritsch 320.

G.

Galenus 55.
Gensoul 352.
Gérard 288.
Gersuny 199. 262. 264. 303. 304. 306. 367. 380. 382. 427. 441.
Gleich 156. 392.
Glisson 438. 440. 454.
Gluck 253.
Godlee 201.
Golding Bird 156. 348.
Gräfe, v. 22. 269. 358. 372.
Gritti 111. 116. 117. 118. 119.
Gross 157.
Guéniot 199.
Günther 104. 322.
Guérin 245.
Gussenbauer 217. 226. 233. 276. 279. 280. 282. 344. 368.

H.

Hacker, v. 274. 287. 288. 289. 294. 360. 361. 377. 452.
Hagedorn 3. 250. 328. 348. 349. 351. 373.
Hahn, E. 175. 176. 288.
Halsted 278. 283. 284. 300.
Hancock 106.
Harbordt 446.
Hardie 360.
Harrison 208.
Hartley 237.
Hase 409.
Hebra 407. 409.
Hegar 320.
Heine 128. 196.
Heineke 282. 295.
Heister 270. 372.
Helferich 181. 325. 368.
Henneberg 392.
Hessing 445. 446.
Heusner 441.
Heussner 446.
Heyfelder 214.
Hirschberg 376.
Hochenegg 274. 304. 308. 380.
Hoffa 192.
Hoffmann 195.
Horsley 203. 209. 235.
Hueter 29. 140. 142. 144. 171. 187. 188. 238. 250. 253. 361.

I.

Israël 364. 365. 368.

J.

Jäsche 339.
Jeffray 127. 139.
Jobert 277.
Jurasz 366.

K.

Kappeler 161. 310.
Kaufmann 238. 239.
Kerr 121.
Klein 363.
Koch, W. 118. 392.
Kocher 28. 29. 41. 114. 134. 136. 137. 138. 139. 145. 147. 148. 149. 152. 157. 158. 160. 165. 168. 169. 174. 175. 177. 179. 184. 185. 189. 194. 202. 203. 205. 207. 209. 212. 215. 216. 227. 228. 233. 250. 271. 273. 274. 281. 282. 283. 291. 293. 294. 295. 314. 315. 326. 391.
Köhler 201.
Kölliker 140.
König 139. 163. 164. 166. 187. 188. 189. 198. 218. 262. 314. 319. 348. 350. 358. 360. 364. 368. 379.
Korsch 446. 447.
Kranzfeld 106.
Kraske 304. 367.
Krassin 363.
Krause 236. 237. 359. 376. 445. 446. 447.
Krönlein 205. 206. 233.
Krukenberg 441.
Kuhn 231. 232.
Kummer 160. 181. 183.

L.

Landerer 382.
Langenbeck, C. M. 35.
Langenbeck, v. 22. 46. 47. 83. 127. 128. 129. 137. 138. 139. 142. 173. 174. 185. 189. 191. 192. 207. 212. 214. 215. 228. 268. 271. 272. 278. 339. 340. 341. 345. 346. 351. 360. 362. 363. 369. 370. 373. 374.
Langenbuch 310. 382.
Langer 15. 335.
Lannelongue 199.

Lanphear 235.
Largeau 199.
Larrey 121.
Lauenstein 108.
Lawson Tait 309.
Le Fort 105. 105. 171.
Lembert 277. 278. 280. 284. 291. 292. 294.
Lenz 392.
Liermann 450.
Linhart, v. 39. 40. 60. 73. 83. 87. 97. 104. 108. 117. 231. 232. 353. 358.
Link 153. 154. 163.
Lisfranc 89. 90. 91. 92. 93. 95. 96. 97. 98. 107. 109. 161.
Lister 134. 363. 391. 400.
Liston 61. 72. 134.
Löbker 140. 187. 224. 238. 253.
Lorenz 189. 192. 193.
Lorinser 53.
Lossen 228. 233.
Lücke 122. 187. 228. 231. 232. 233. 294.
Lüer 195. 275.

M.

Maas 348. 351. 358. 378. 394.
Mac Ewen 182. 197. 297. 298. 300.
Madelung 250.
Malgaigne 26. 29. 97. 272. 345.
Mannesmann 197. 447.
Margary 156.
Martin 220. 221.
Mason 270.
Mathysen 421.
Matwejen 106.
Maydl 303.
Mayor 442.
Meusel 380.
Meyer, H. v. 88.
Michel 151.
Mikulicz 167. 168. 169. 170. 171. 174. 217. 234. 274. 295. 363. 365. 439.
Mirault 345. 346. 348. 351.
Müller 198. 202.
Murphy 285. 310.
Muzeux 270. 290. 332.

N.

Nebinger 252.
Nélaton 212. 230. 319. 320. 323. 325. 358. 419.
Nothnagel 294.
Nussbaum, v. 42. 240. 278.
Nyrop 128.

O.

Obalinski 154. 163. 377.
Oberst 366.
Ogston 155. 156. 176.
Ollier 101. 109. 128. 129. 137. 139. 140. 142. 143. 144. 151. 152. 153. 158. 160. 161. 162. 166. 170. 171. 174. 185. 186. 219. 220. 363.

P.

Paikrt 177.
Panas 230.
Pancoast 233. 235.
Pansch 316.
Paquelin 257. 261. 268.
Paravicini 231.
Partsch 353.
Passavant 381.
Paulsen 167.
Péan 195. 289.
Perrin 148.
Petersen 321. 322. 365.
Petit 419.
Pirogoff 29. 90. 93. 98. 101. 104. 105. 106. 109. 110. 116. 156. 171.
Pitha, v. 123. 263.
Poirier 201. 202.
Polis 147.
Porter 420. 444.
Poncet 161.
Poulsen 176. 274. 380.

R.

Regnoli 271.
Reverdin 165.
Ried 158.
Riedel 164. 166. 181. 188. 189. 190. 197. 309. 376.
Rietschel 392.
Roberts 237.
Rocum 330.
Roersch 172.
Rokitansky 263.
Rose, E. 122. 211. 237. 344. 372.
Rose, W. 234. 351. 354.
Roser 29. 141. 170. 196. 226. 230. 327. 329. 365. 419.
Rotter 398.
Rouge 216.
Roux 171. 194. 372.
Rust 363.
Rydygier 281. 282. 289.

S.

Sabanejeff 117. 118. 119.
Salzer 195. 233. 235.
Sawossitzki 116.
Sayre 430. 454.
Scarpa 26.
Schede 131. 172. 187. 188. 189. 222. 305. 333. 400.
Schenk 201. 202. 203.
Schimmelbusch 392.
Schmid, H. 191. 447.
Schuh 116.

Schulze 238.
Scultet 413.
Sédillot 272. 341.
Senn 175. 197. 278. 279. 284.
Simon 314. 352.
Sonnenburg 231. 232. 382.
Ström 167.
Stromeyer 244. 352.
Studjenski 363.
Studsgaard 154. 163.
Syme 90. 98. 100. 101. 102. 106. 108. 109.
Szymanowsky 88. 108.

T.

Tagliacozza 358.
Tavel 315.
Taylor 445.
Textor 185.
Thane 201.
Theden 54.
Thiersch 229. 232. 333. 337. 342. 352. 357. 359. 360. 361. 362. 367. 369. 375. 376. 380.
Tillaux 253.
Tilling 140.
Trendelenburg 45. 124. 141. 175. 176. 256. 315. 322. 339. 346. 350. 353. 380. 381.
Tripier 370.
Trnka 250. 251. 253.

V.

Vacca Berlinghieri 275.
Vanlair 69. 224. 253.
Velpeau 26. 212. 214. 231. 232.
Verneuil 122. 360.
Völker 141.
Vogt, P. 29. 139. 157. 206. 207. 239.
Volkmann, v. 104. 123. 182. 183. 186. 307. 319. 320. 322. 346. 353. 359. 361. 419. 435. 436. 437. 451.

W.

Wagner, A. 208.
Wagner, W. 198. 227. 229. 236.
Walter 121.
Wattmann, v. 14.
Weber, O. 212.
White 183. 185. 231.
Whitehead 270. 372.
Willemer 187.
Winiwarter, A. v. 310. 380.
Witzel, O. 288.
Wladimiroff 167. 168. 169. 170. 171. 174.
Wölfler 29. 35. 220. 250. 280. 290. 293. 294. 295. 301. 366. 380.
Wolfe 376.
Wolff, J. 236. 266. 347. 348. 365. 373. 374. 375. 376.
Wood 380.
Wyeth, J. A. 124.

Z.

Zang 26. 44.
Zsigmondy 422.
Zuckerkandl 230. 326.

COLUMBIA UNIVERSITY LIBRARIES (hsl.stx)
RD 32 W72 C.1
Lehrbuch der chirurgischen Operationen u